FMC
HGE

Echographie haute résolution du tube digestif

PA DALBIES C BASTID

APPENDICE PEUT ETRE CONSIDERE COMME PATHOLOGIQUE LORSQUE

- Son diamètre est = 4mm
- Sa paroi est = a 2 mm en compression
- Son diamètre en compression est = à 7 mm
- Son diamètre en compression est = à 9 mm
- Sa paroi est = à 5mm

- **Pour les opérateurs habitués à l'échographie digestive, l'appendice normal est retrouvé dans :**

A- 50 à 75 % des cas

B- 95-100 % des cas

C- 15-20 % des cas

D- 30-50 % des cas

E- moins de 15 % des cas

. Les faux négatifs de l'échographie pour le diagnostic d'appendicite aiguë sont généralement dus à :

A- une appendicite perforée

B- une appendicite rétro-caecale

C- une appendicite pelvienne

D- la présence d'un stercolithe

E- l'existence d'une mucocèle appendiculaire

Parmi ces localisations néoplasiques, citez les 3 les plus fréquemment responsables de carcinoses péritonéales

A- ovaire

B- col utérin

C- estomac

D- lymphome

E- colon

Dans l'iléite infectieuse aiguë :

A L'épaississement est souvent dédifférencié

- B Les ganglions peuvent être centimétriques
- C Il peut exister une réaction appendiculaire
- D L'épaississement peut être supérieur au centimètre
- E Un épaississement colique est parfois associé.

Dans la maladie de Crohn

A L'épaississement peut être dédifférencié même dans les maladies de Crohn débutantes

B- L'hyperhémie pariétale est liée à l'activité de la maladie

C- La fistule est spécifique de la maladie de Crohn

D- Il n'y a pas de ganglion satellite

E- On peut visualiser une sclérolipomatose

Qu’est ce que l’appendagite

A- Torsion de diverticule sigmoïdien

B- Infarctus de frange épiploïque

C- Appendicite perforée

D- Torsion d’appendice épiploïque

EE- Diverticulite du colon droit

L'aspect échographique de la maladie de Crohn colique se distingue de la recto colite hémoragique par l' existence

- A. Un épaississement pariétal colique
- B. De trajets fistuleux péri-coliques
- C. De signes d'hyperhémie en Doppler couleur
- D. D'un possible épaississement iléal toujours absent dans la rectocolite hémorragique
- E. D'une sclérolipomatose

Le diagnostic échographique de diverticulite repose sur l'association

A- Epaississement pariétal et diverticule

B- Diverticule + abcès

C- Epaississement pariétal + infiltration de la graisse péricolique

D- Diverticule + ulcération transmurale

La colite pseudomembraneuse

- A- est liée à la production de cytotoxines par Yersinia Enterocolitis
- B- touche essentiellement le colon droit
- C- s'accompagne rarement d'ascite
- D- s'accompagne classiquement d'une infiltration de la graisse péricolique
- E- présente en échographie un aspect hétérogène du complexe muqueux/sous-muqueux

Echographie haute résolution du tube digestif

PA DALBIES C BASTID

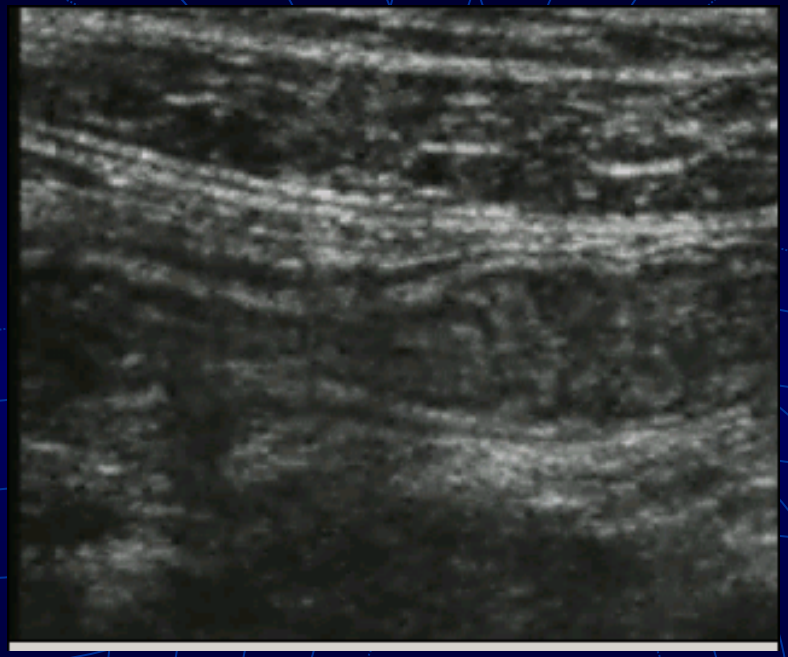

FMC HGE PARIS AVRIL 2005
PADALBIES C BASTID

COUCHES PARIETALES

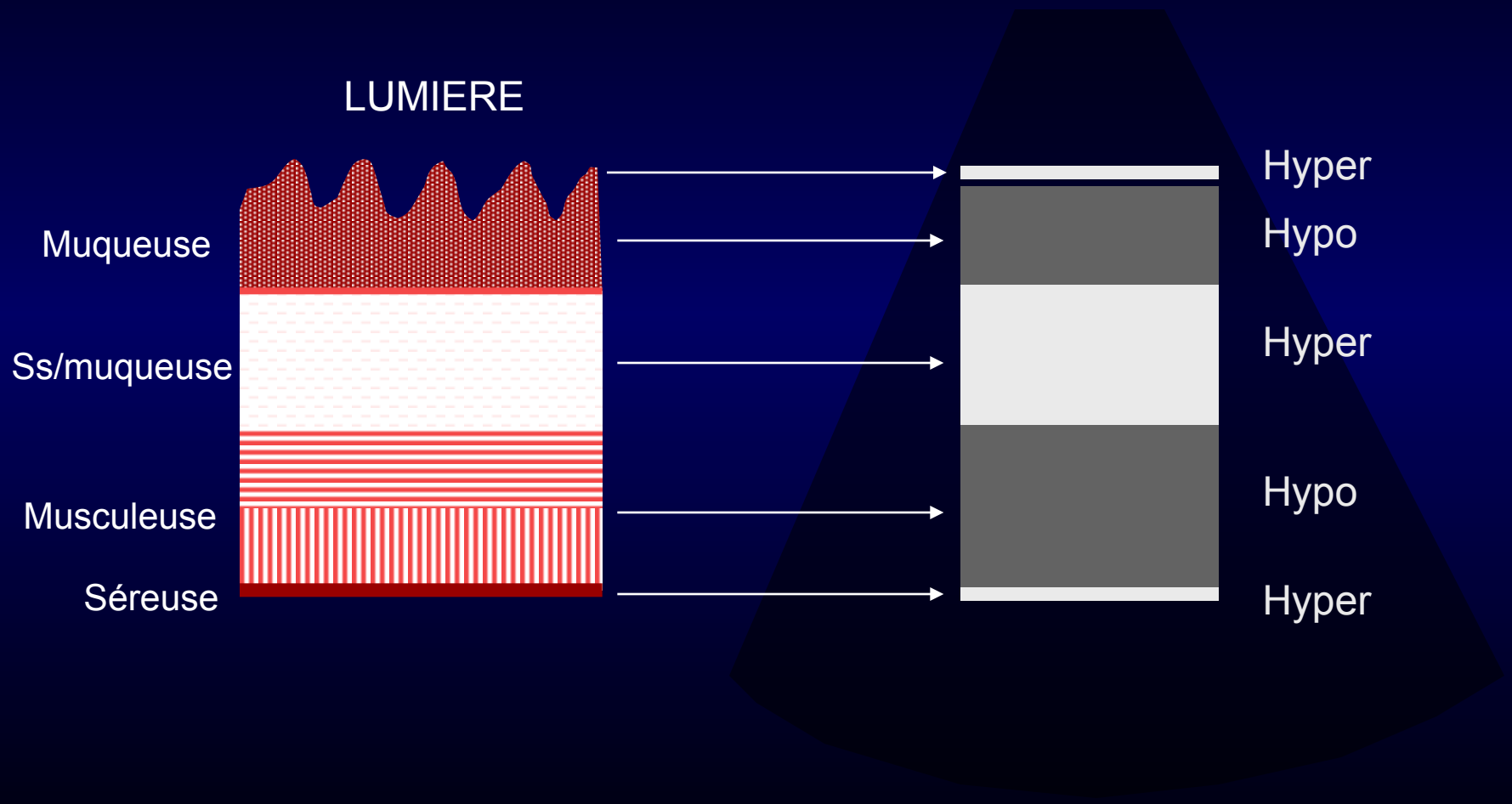

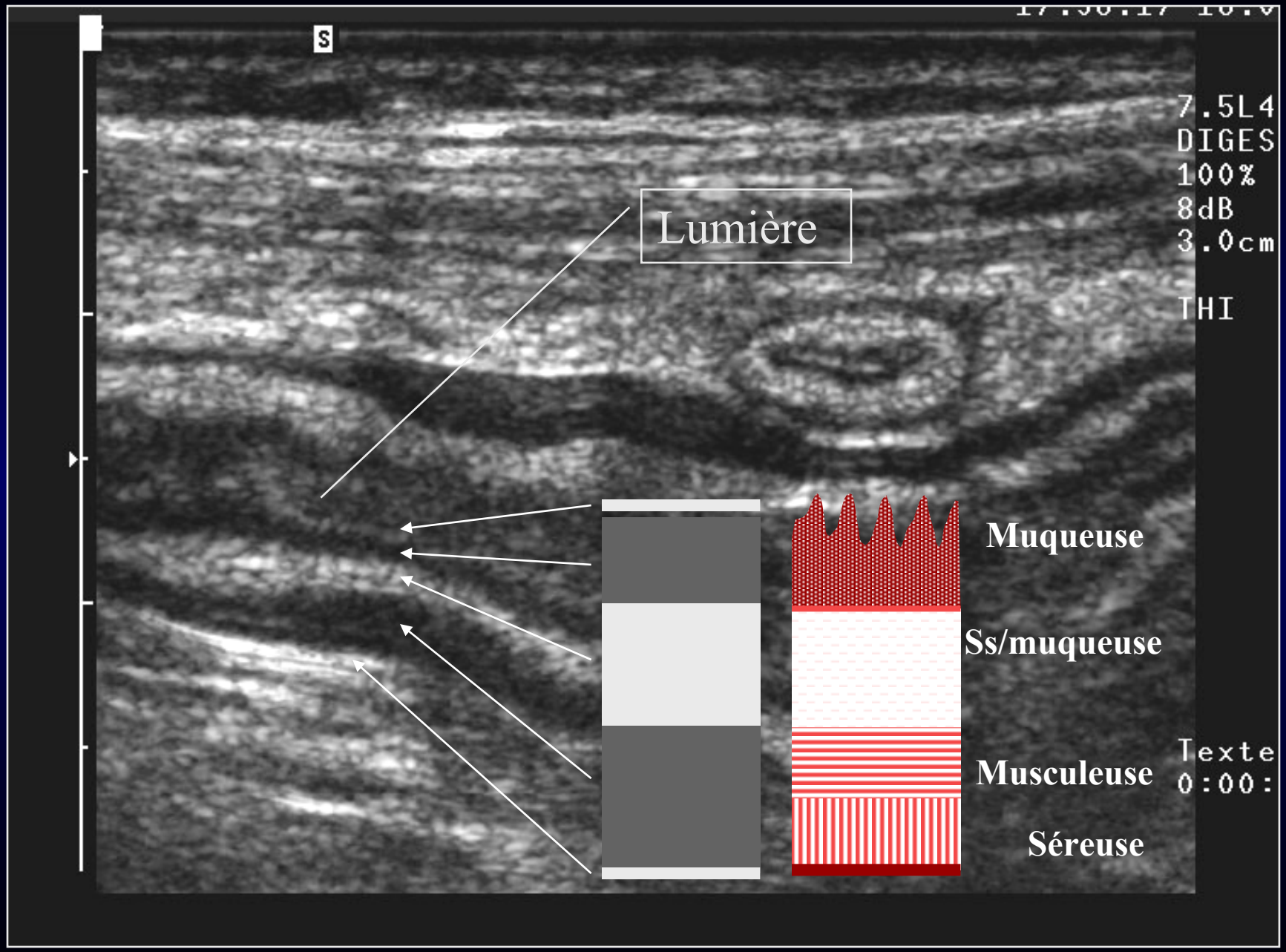
S
7.5L4
DIGES
100%
8dB
3.0cm
THI
Lumière
Muqueuse
Ss/muqueuse
Musculeuse
Séreuse
Texte
0:00:

Le grêle pathologique

Epaisissement pariétal
- **stratification**

Anomalies péridigestives
- **Graisse, péritoine, fistules, abcés,...**

Contenu des anses

Péristaltisme et mobilité

Echo-doppler couleur

EPAISSEUR PARIETALE

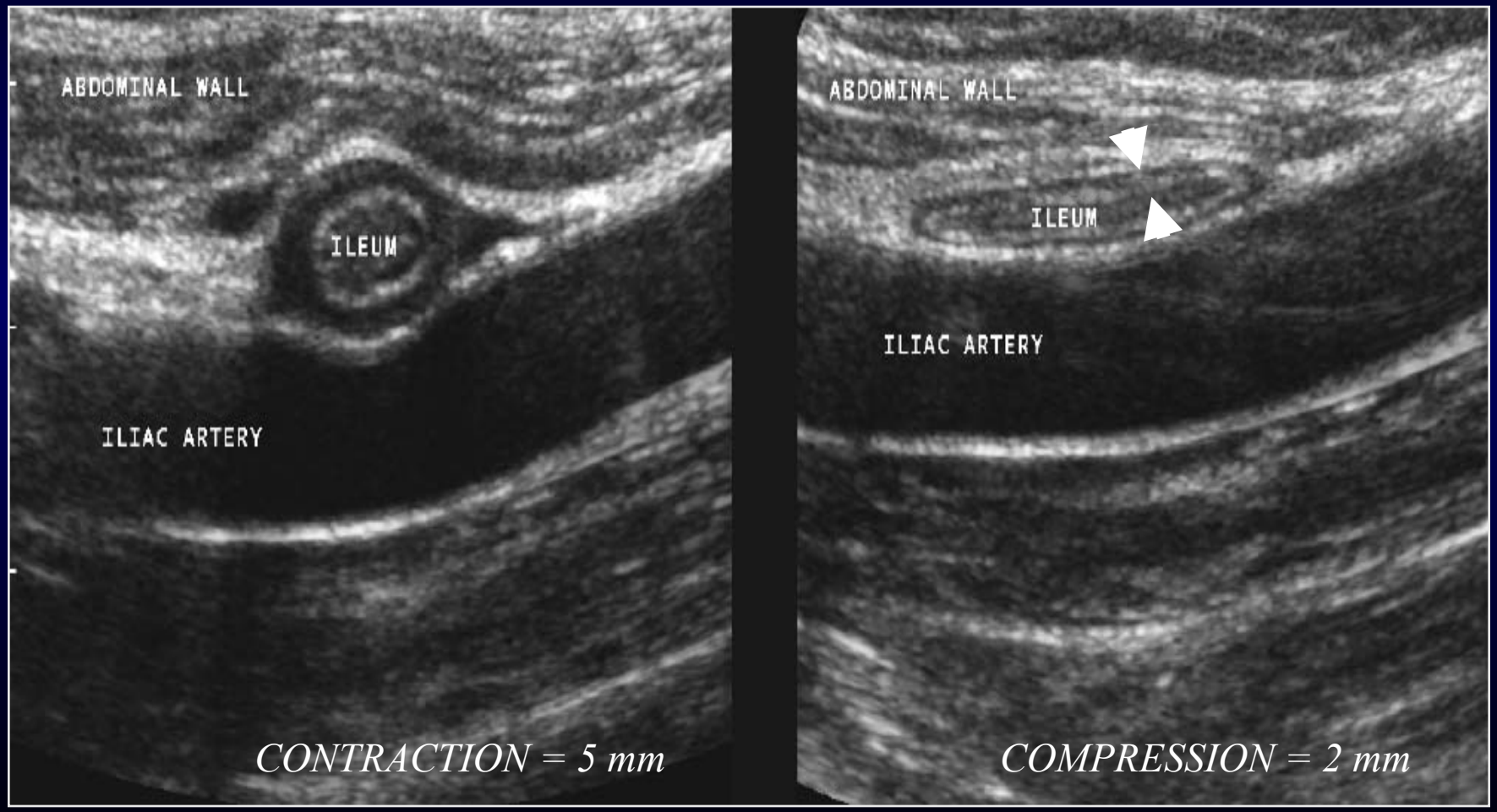

EPAISSEUR PARIETALE

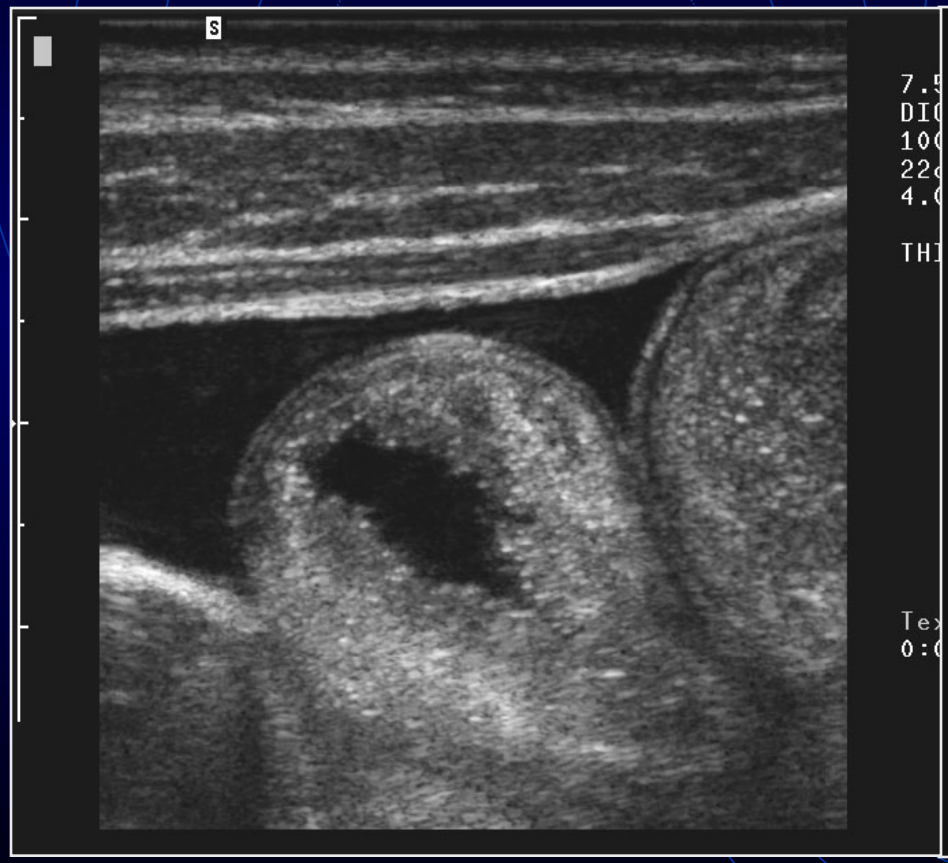

FMC HGE PARIS AVRIL 2005
PADALBIES C BASTID

Plaque de Peyer

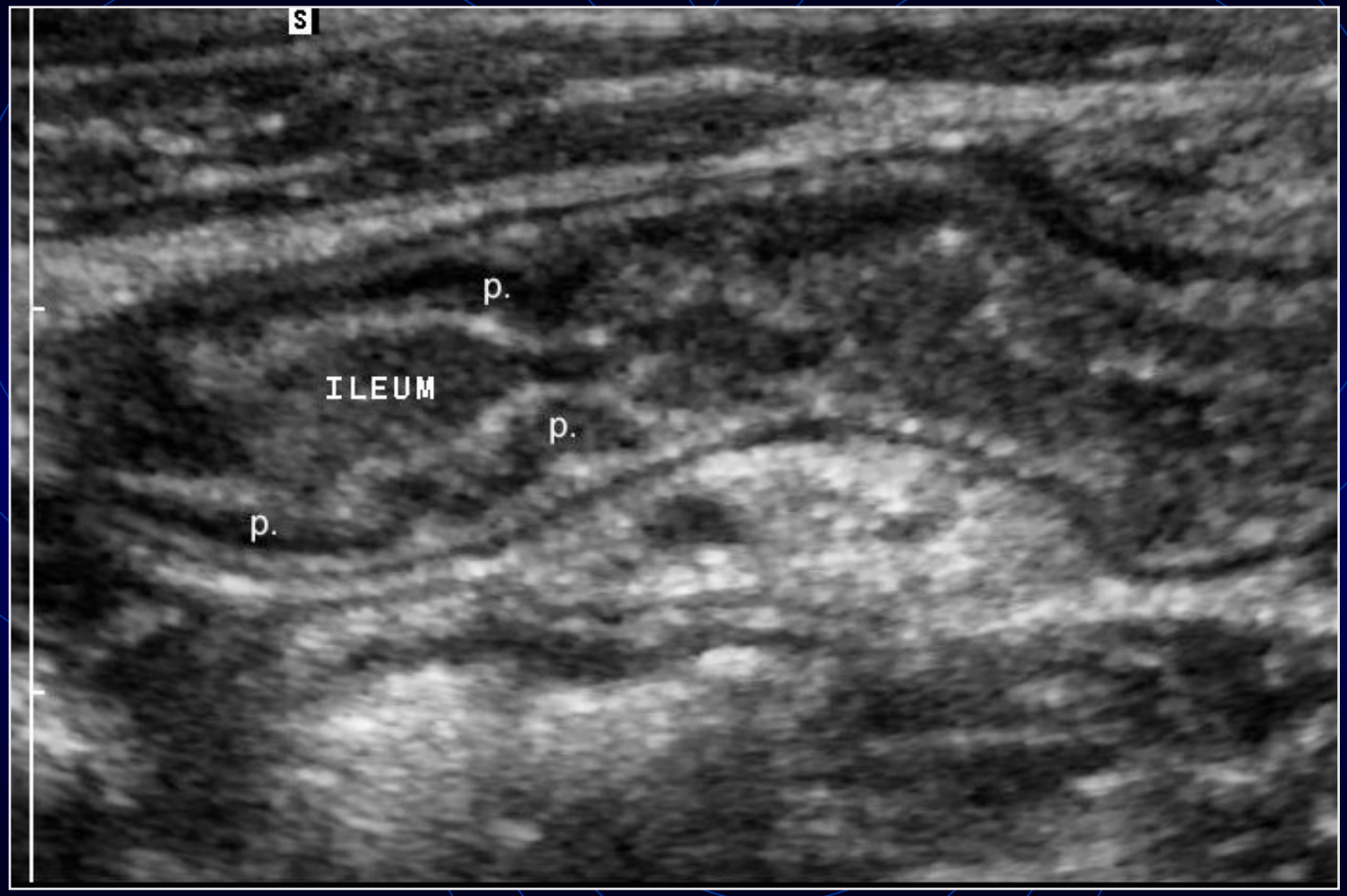

FMC HGE PARIS AVRIL 2005
PADALBIES C BASTID

EPAISSISSEMENT PARIETAL

Extension longitudinale

focalisée	*Tumeur, sigmoïdite*
segmentaire	*Crohn, vasculaire, sigm*
multisegmentaire	*Crohn*
étendue/continue	*Iléo-colite infectieuse*

Iléo-colite (coli)

FMC HGE PARIS AVRIL 2005
PADALBIES C BASTID

EPAISSISSEMENT PARIETAL

Topographie

• Crohn :	iléon, colon
• RCH :	colon G , rectum
• Diverticulite :	sigmoïde
• Colite ischémique :	colon G
• Lymphome :	estomac, dernière anse
• T. stromale :	grèle

Couches pariétales
Maladies inflammatoires et infectieuses

- Atteinte superficielle

  Complexe m-ss m

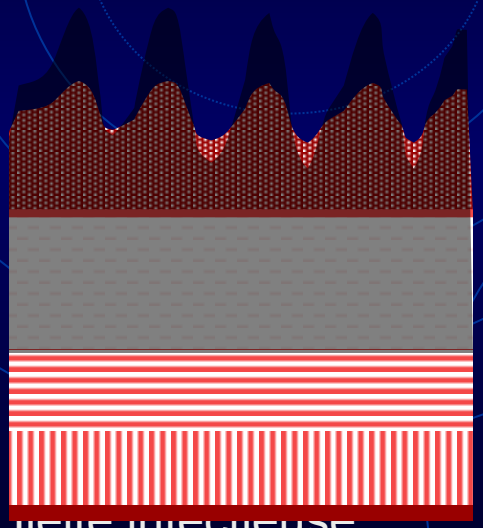

  fièvre infectieuse

  Crohn (précoce)

  RCH

- Atteinte transpariétale

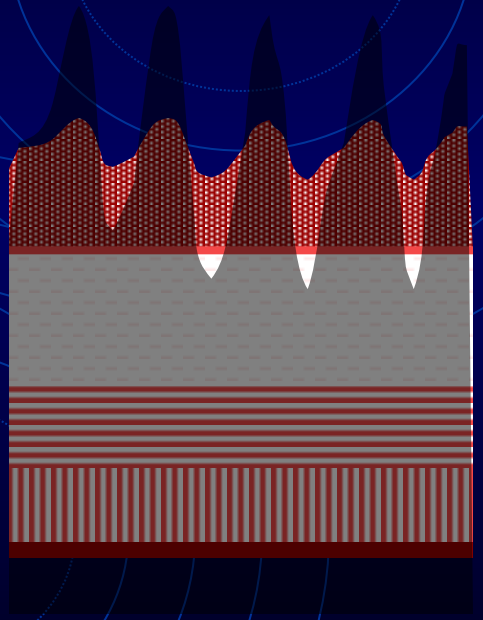

  Crohn

Couches pariétales
Dédifférention



- Pathologie vasculaire
- Maladie de Crohn ancienne
- Lymphome infiltrant

CROHN ILEAL

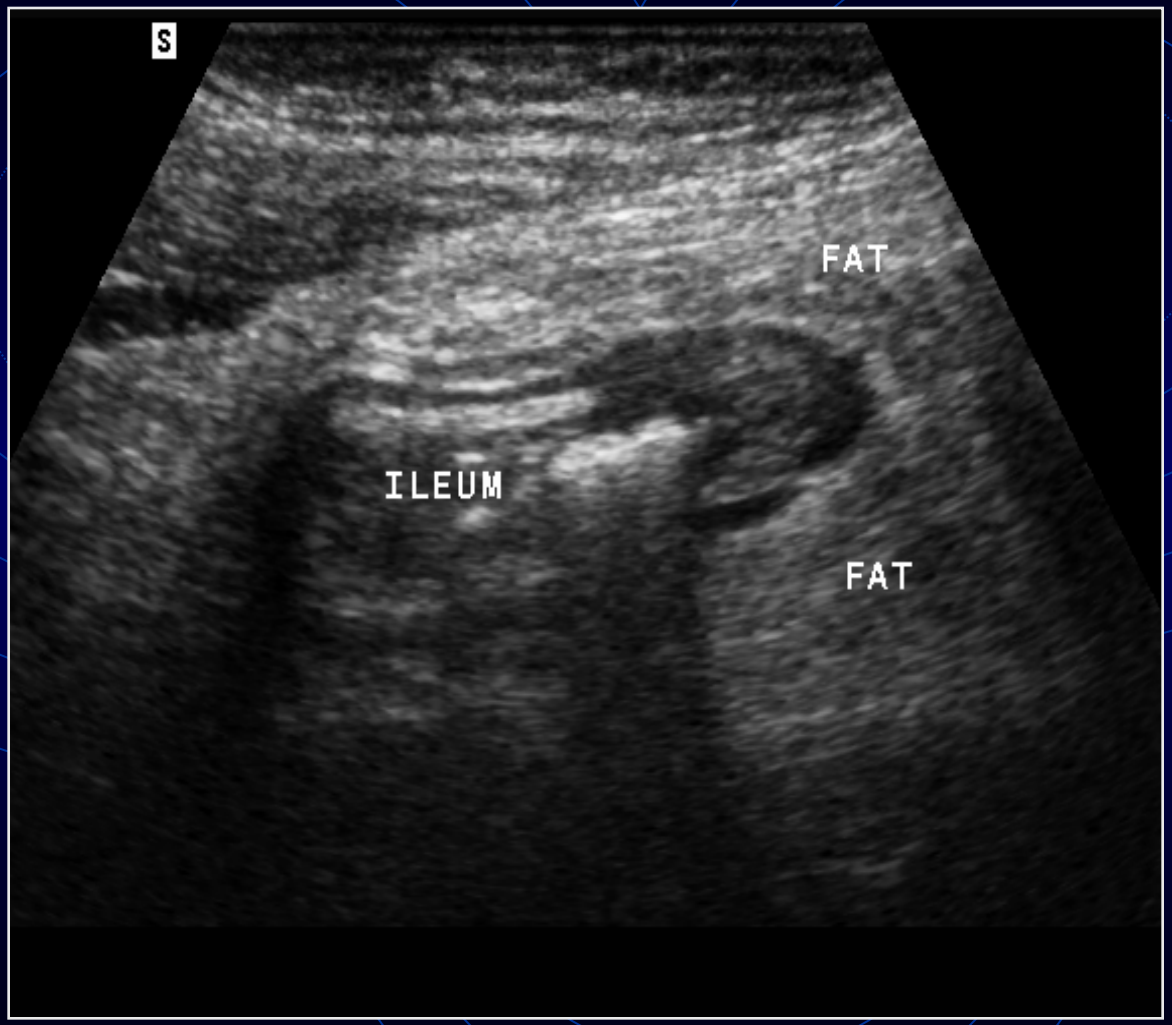

FMC HGE PARIS AVRIL 2005
PADALBIES C BASTID

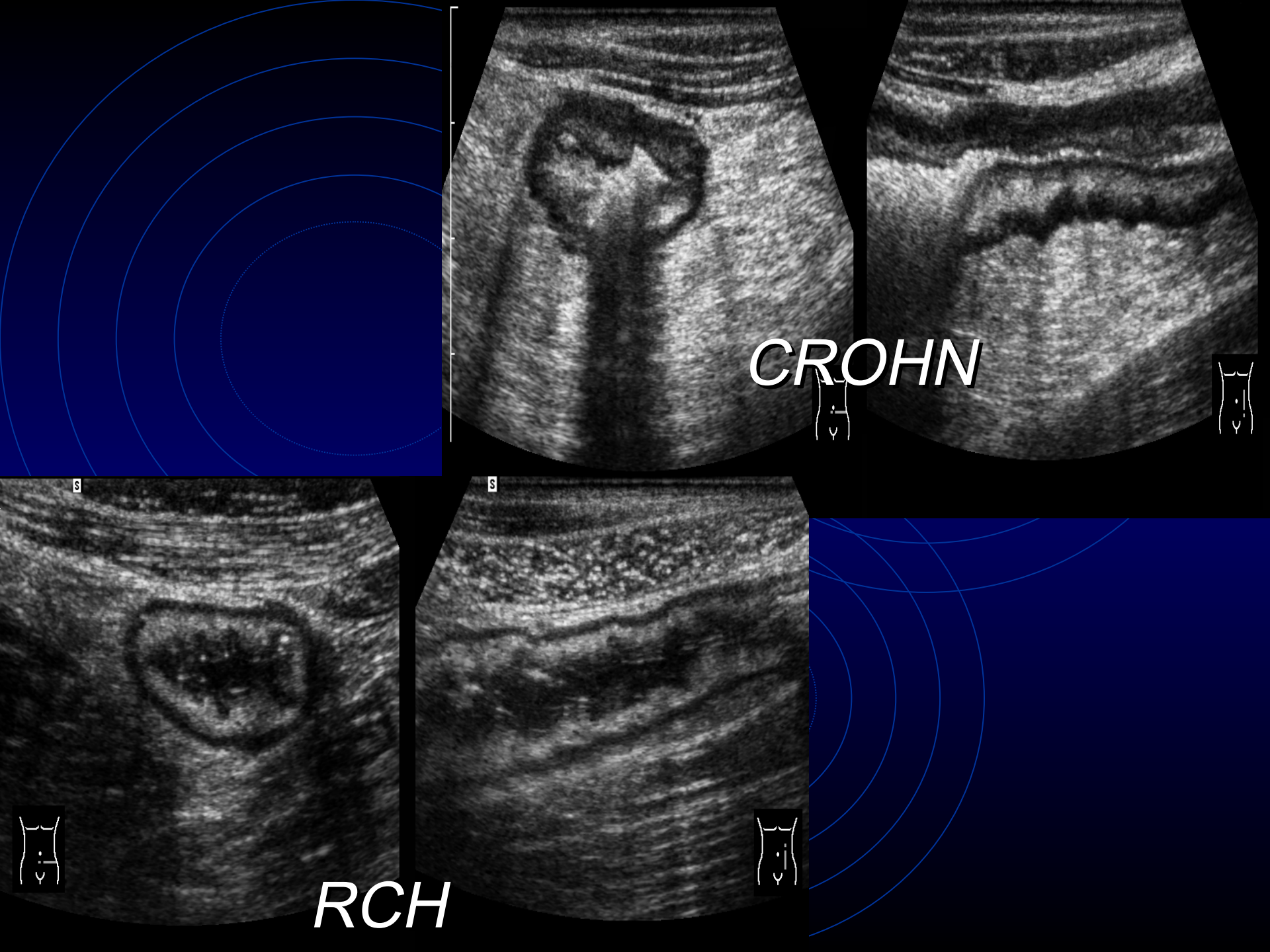
CROHN
RCH

TUMEURS

- Muqueuses

polypes

Ss/muqueuses
Carcinoide
stromales

Transpariétales
ADK



Polype colique

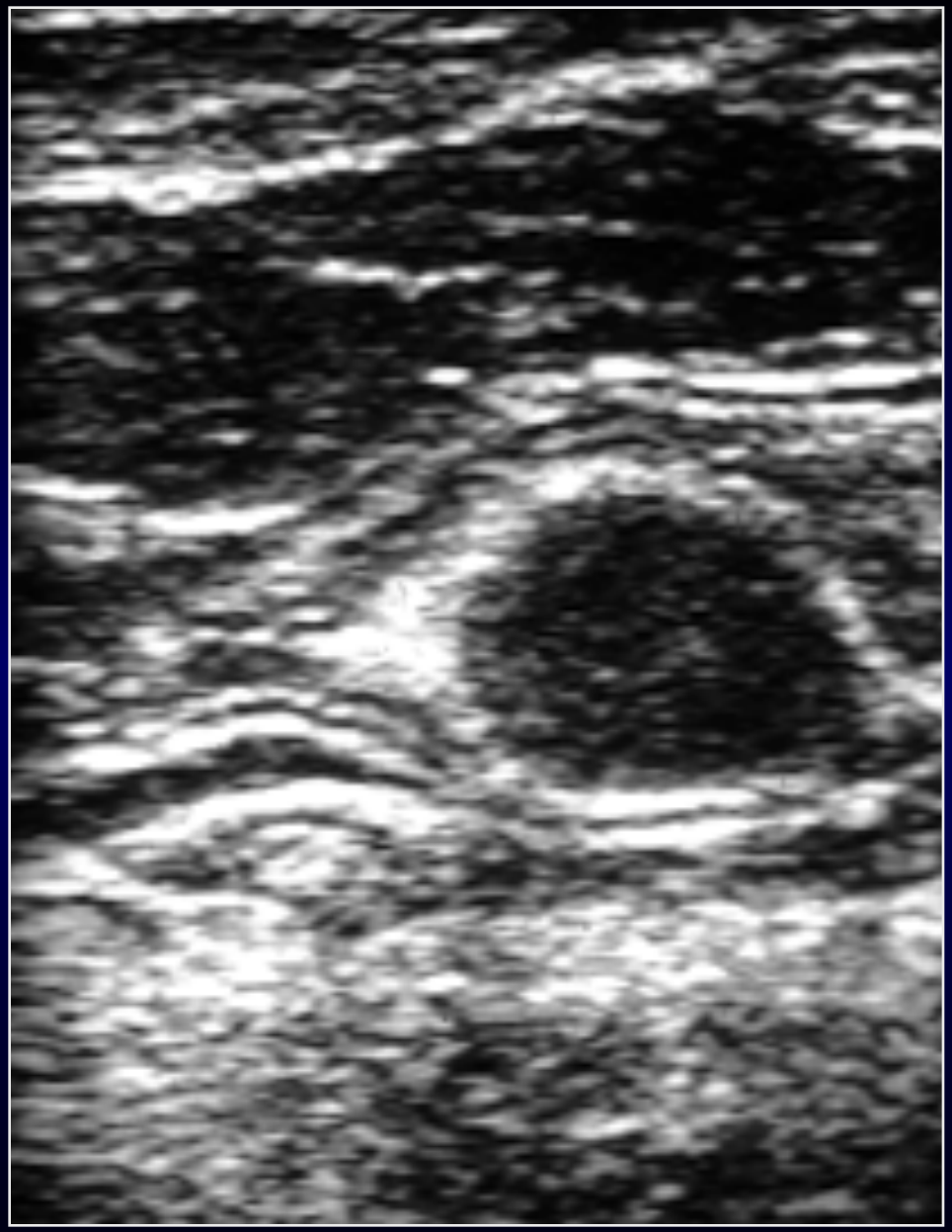

Tumeur carcinoide

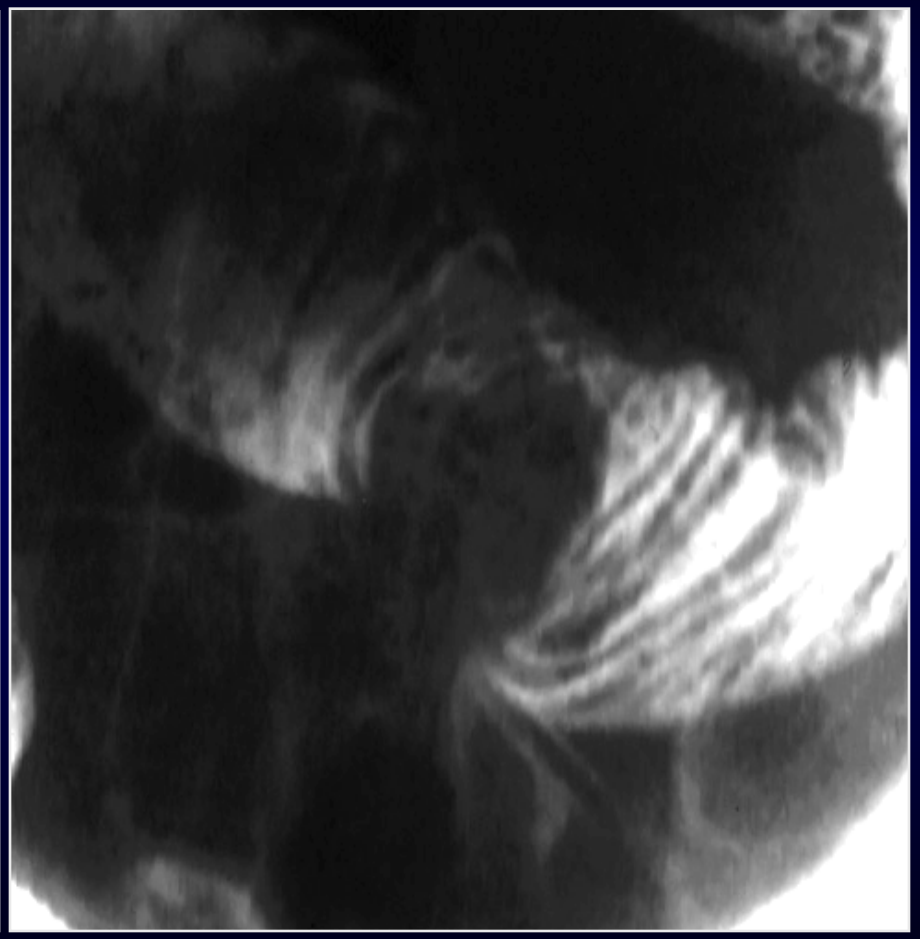

ADENOCARCINOME

COLIQUE

ANOMALIES PERIDIGESTIVES

Inflammation verre dépoli en US
(densité hétérogène en TDM)

-> Append., sigmoid., colites graves, Kc infecté,

Sclérolipomatose hypertrophie hétérogène

-> Crohn (maladies chroniques)

Fistules, adénopathies, abcès, …

-> Crohn, sigmoidite

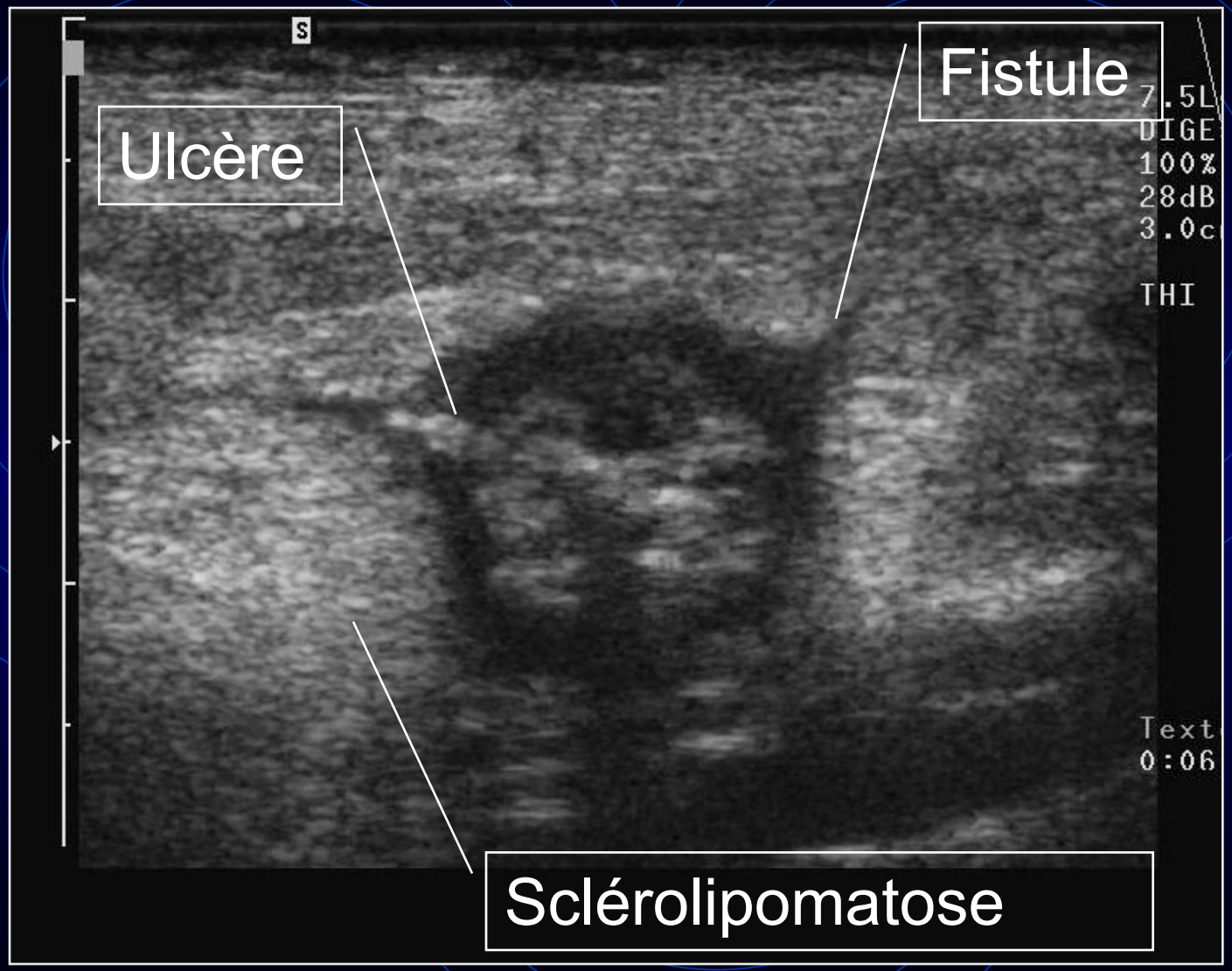

FMC HGE PARIS AVRIL 2005
PADALBIES C BASTID

FMC HGE PARIS AVRIL 2005
PADALBIES C BASTID

Abcès péri-diverticulaire

FMC HGE PARIS AVRIL 2005
PADALBIES C BASTID

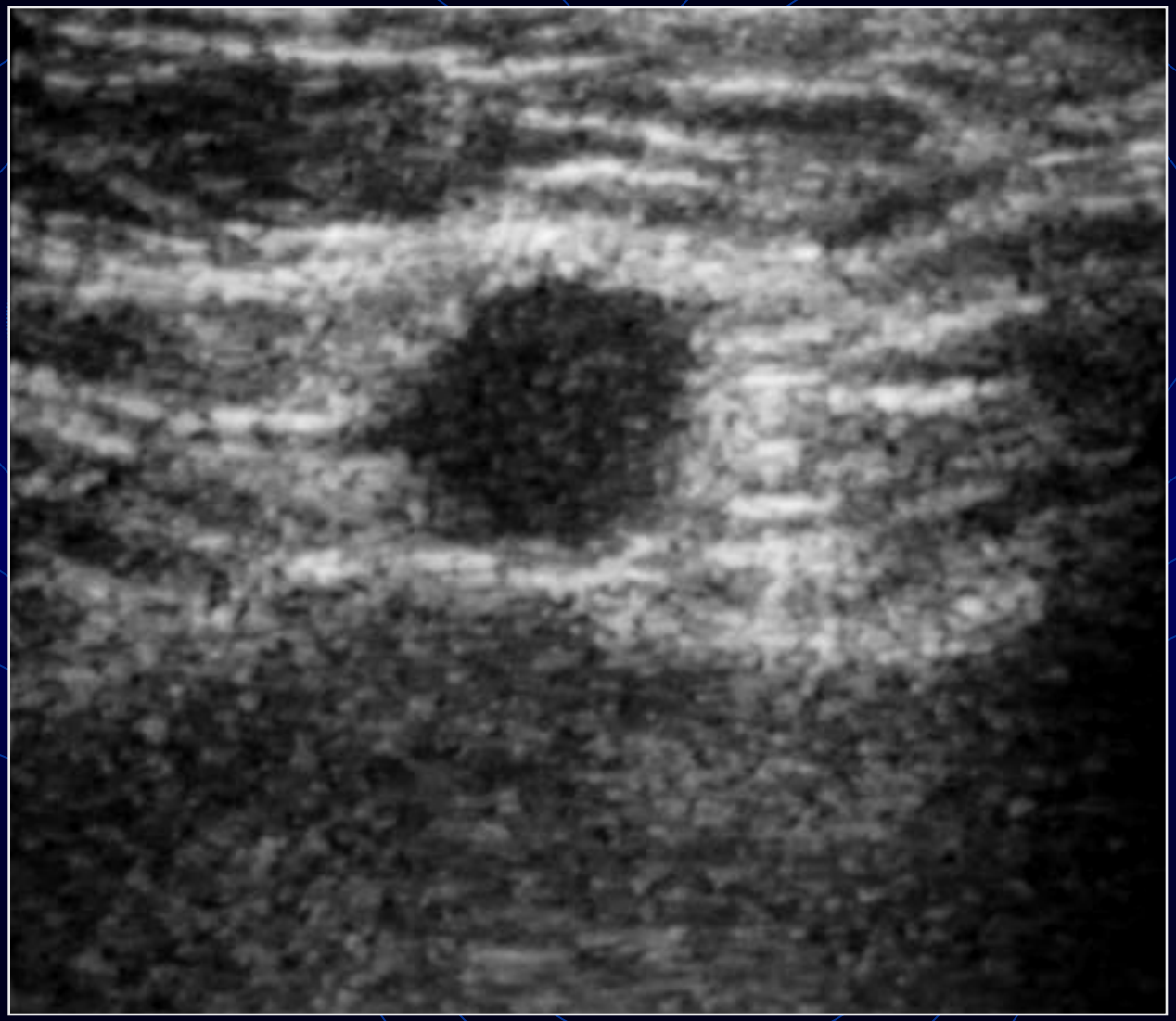

FMC HGE PARIS AVRIL 2005
PADALBIES C BASTID

CONTENU

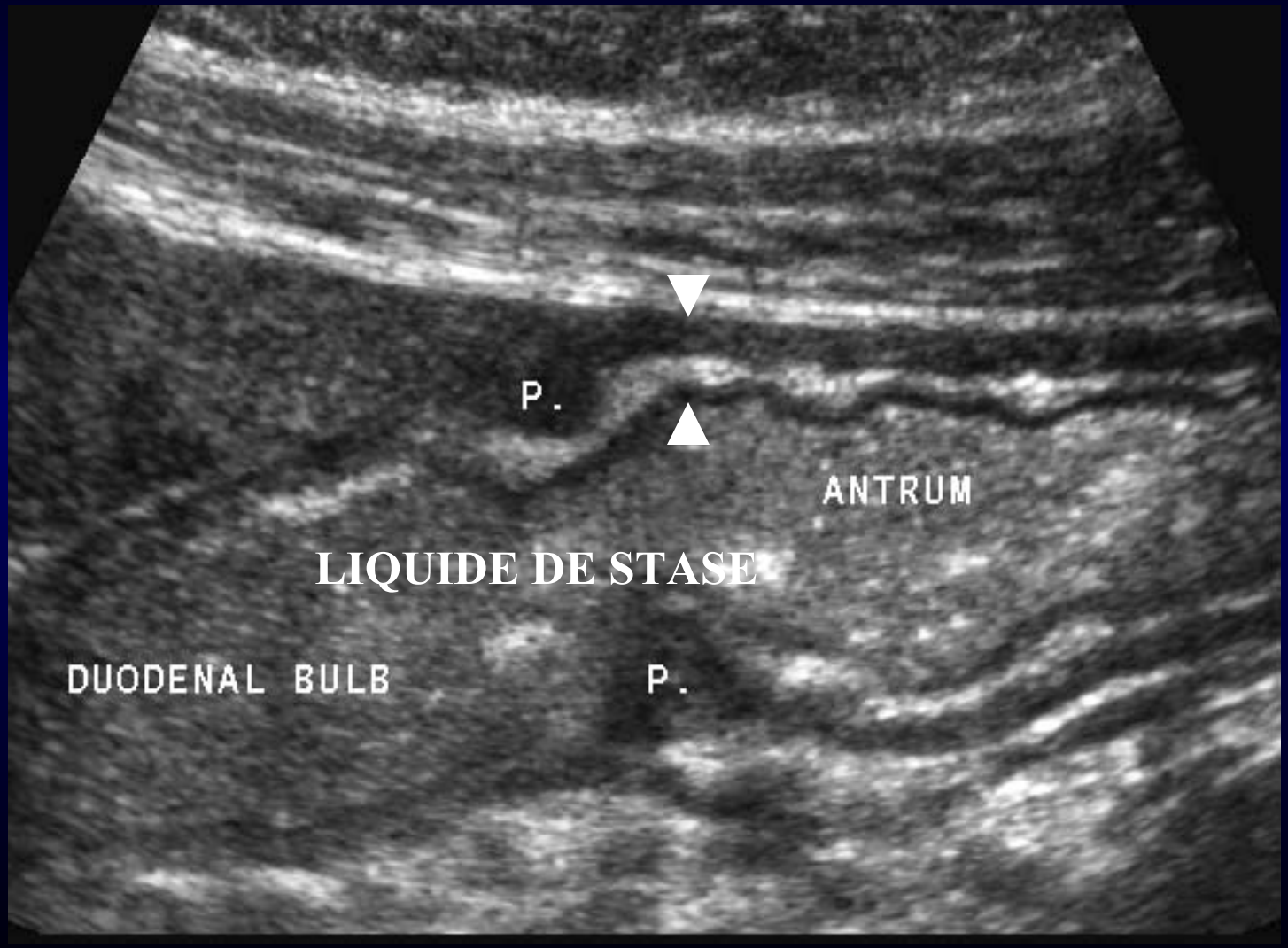

ECHO-DOPPLER COULEUR

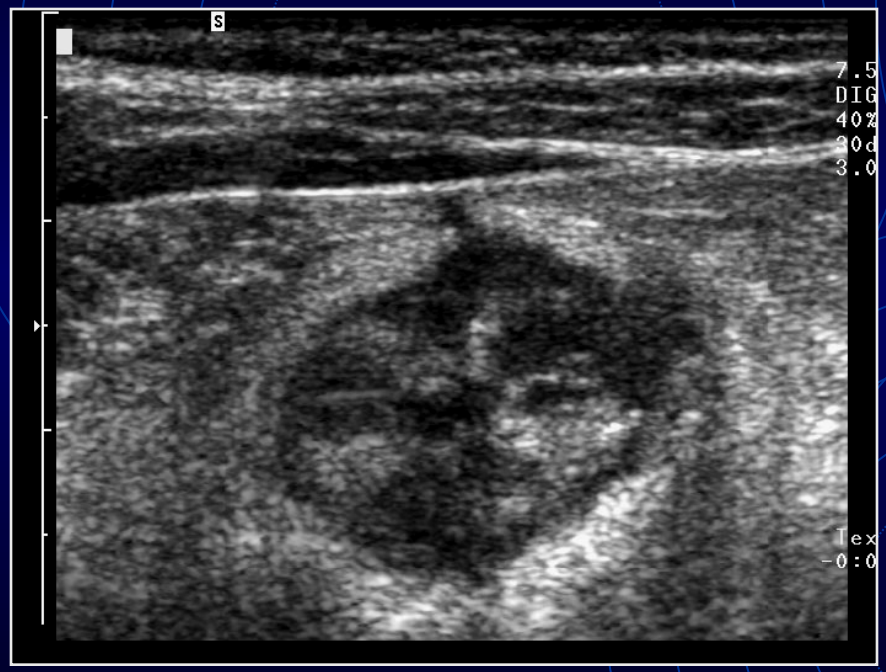

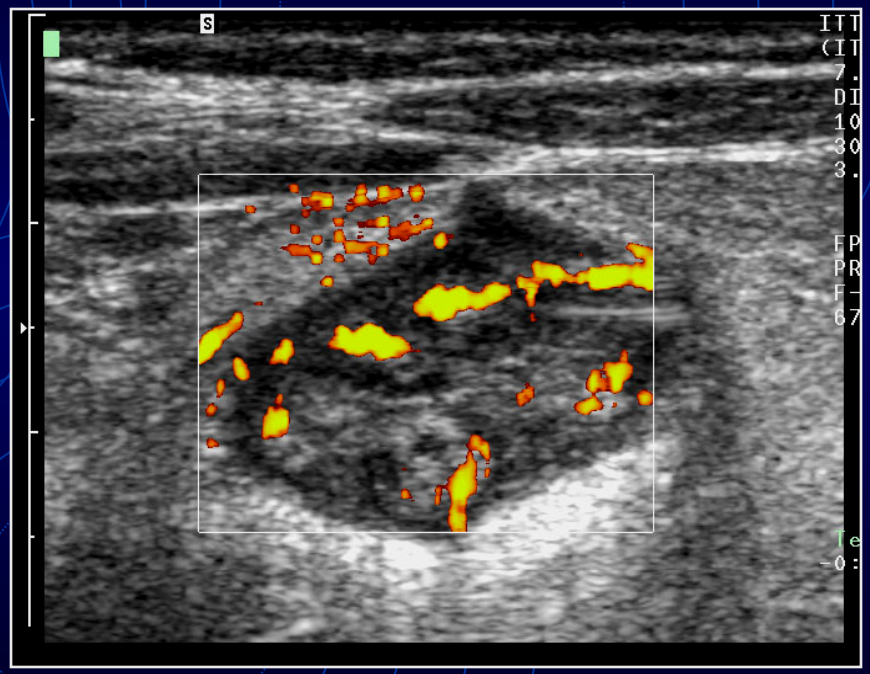

FMC HGE PARIS AVRIL 2005
PADALBIES C BASTID

hyperhémie

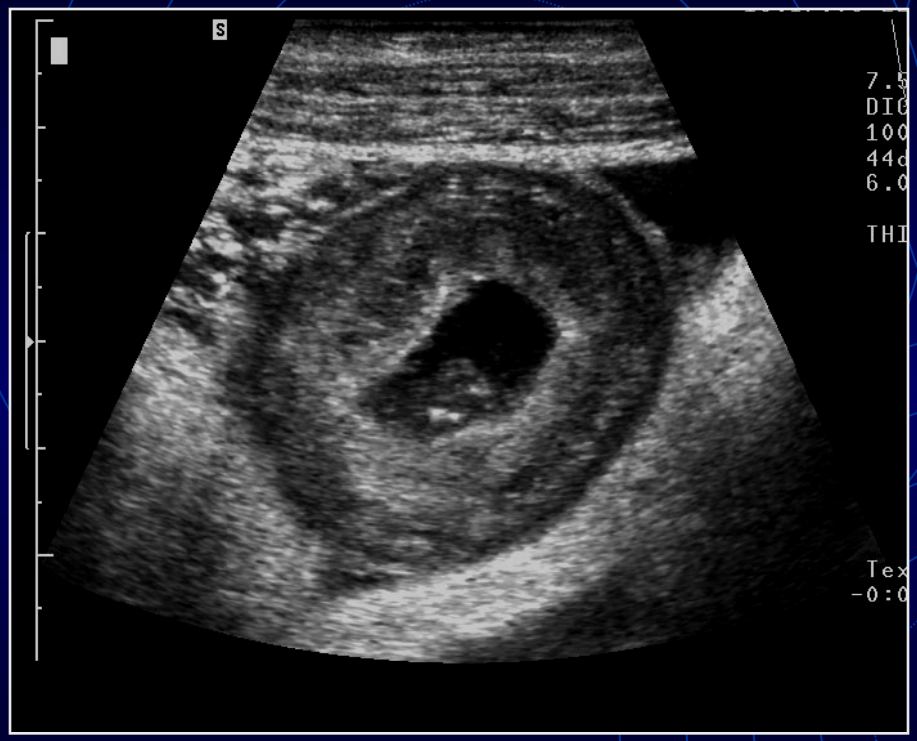

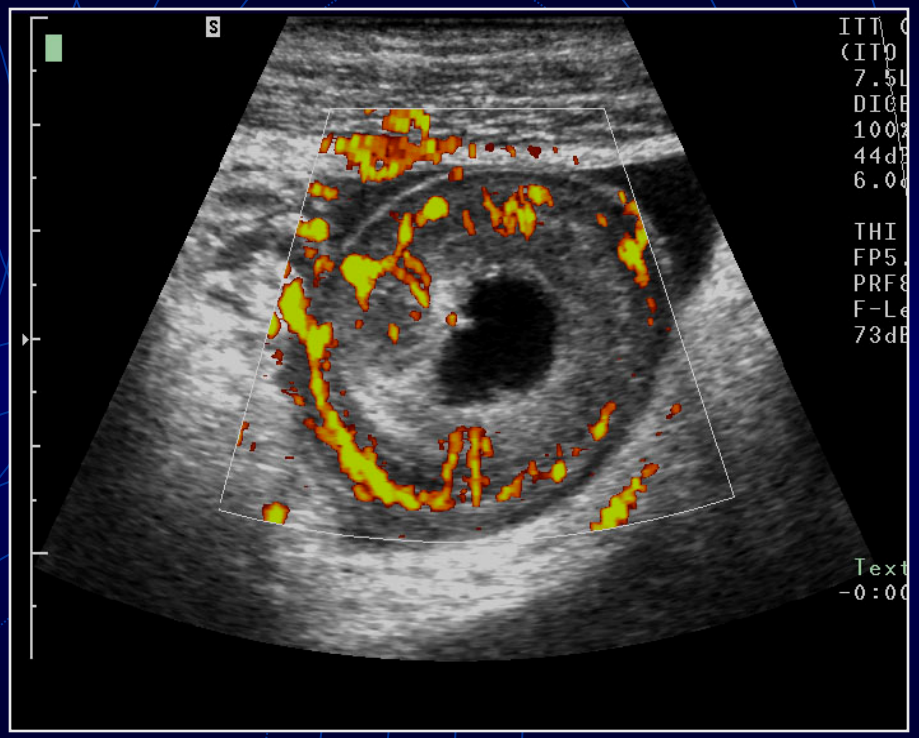

FMC HGE PARIS AVRIL 2005
PADALBIES C BASTID

FMC
HGE