JFHOD 21-24 MARS PARIS 2013

Traitement par voie basse des lésions villeuses du rectum

Traitement endoscopique

Dr Vincent Lépilliez

CONFLITS D'INTÉRÊT

- Dr Vincent Lépilliez : **aucun conflit d'intérêt**

Objectifs pédagogiques

- Savoir identifier les lésions villeuses rectales accessibles à un traitement endoscopique.
- Connaître les aspects endoscopiques, les limites de l'histologie et le rôle de l'échoendoscopie.
- Savoir choisir la procédure d'exérèse endoscopique.
- Savoir évaluer le caractère complet de l'exérèse et les modalités de surveillance.

Généralités

La résection muqueuse endoscopique

- traitement de référence (1)
- lésions superficielles du tractus digestif
  Sans risque ganglionnaire

(1) Kudo S. 1993. Endoscopy 25:455-61

Risque ganglionnaire

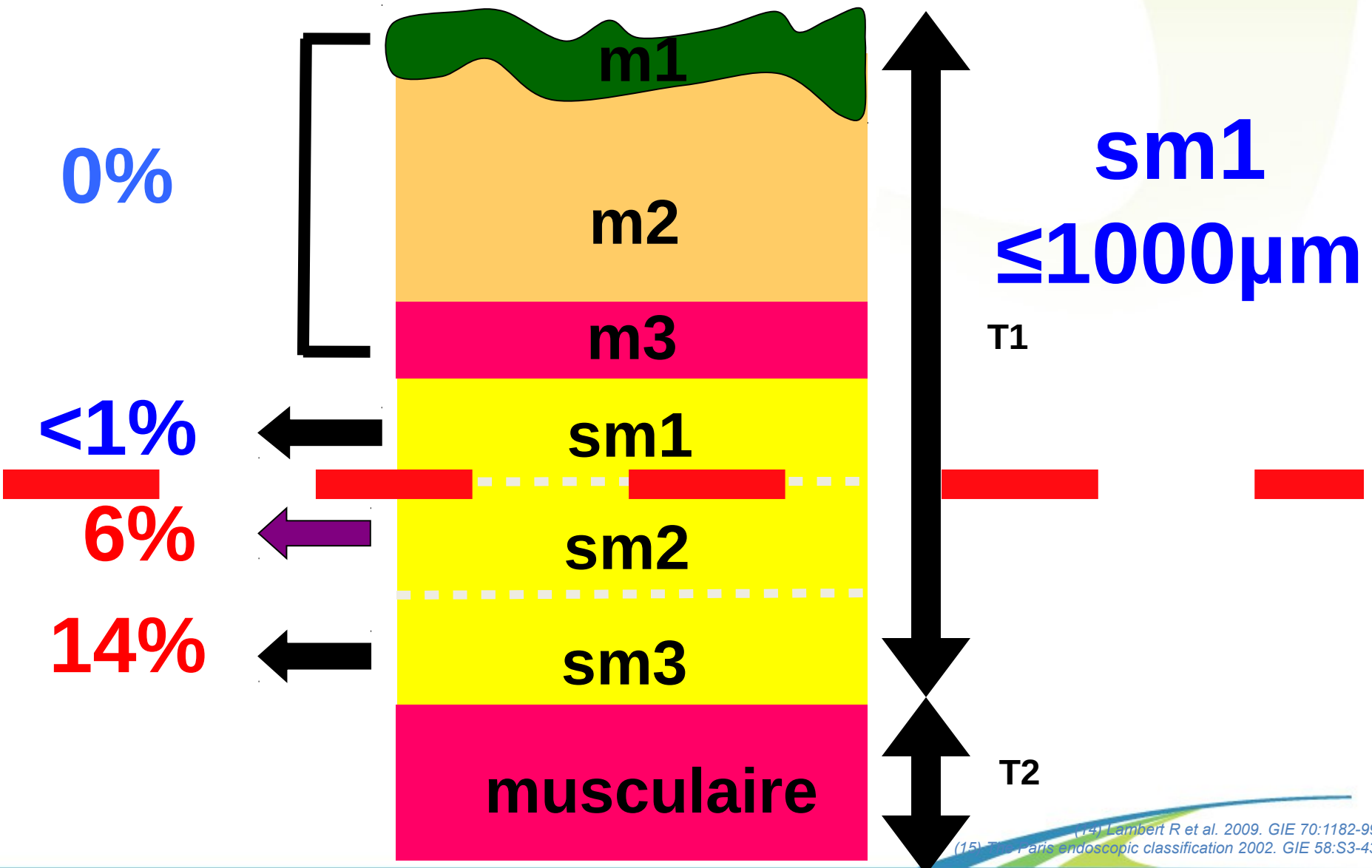

(14) Lambert R et al. 2009. GIE 70:1182-99
(15) The Paris endoscopic classification 2002. GIE 58:S3-43

Généralités

Les LST (laterally spreading tumors)

- Lésions adénomateuses colorectales
- Extension en surface de plus de 2cm

Réflexion sur la nécessité d'une résection monobloc ?

Généralités

La localisation rectale

- Sous péritonéale (moyen et bas rectum)
  - faible risque si perforation
- Accessibilité aisée (endo et chir)
  - ↗ possibilités thérapeutiques

Avantages et inconvénients des différents traitements endoscopiques

La Mucosectomie

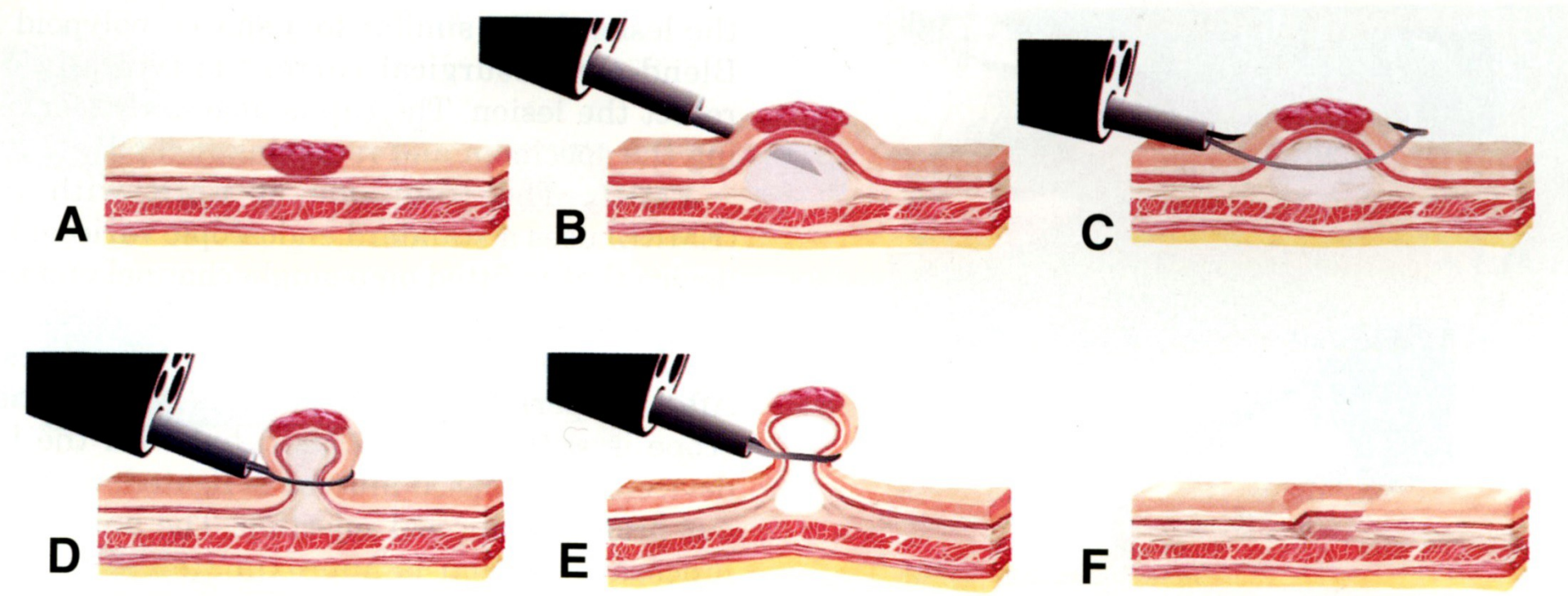

La Mucosectomie monobloc R0

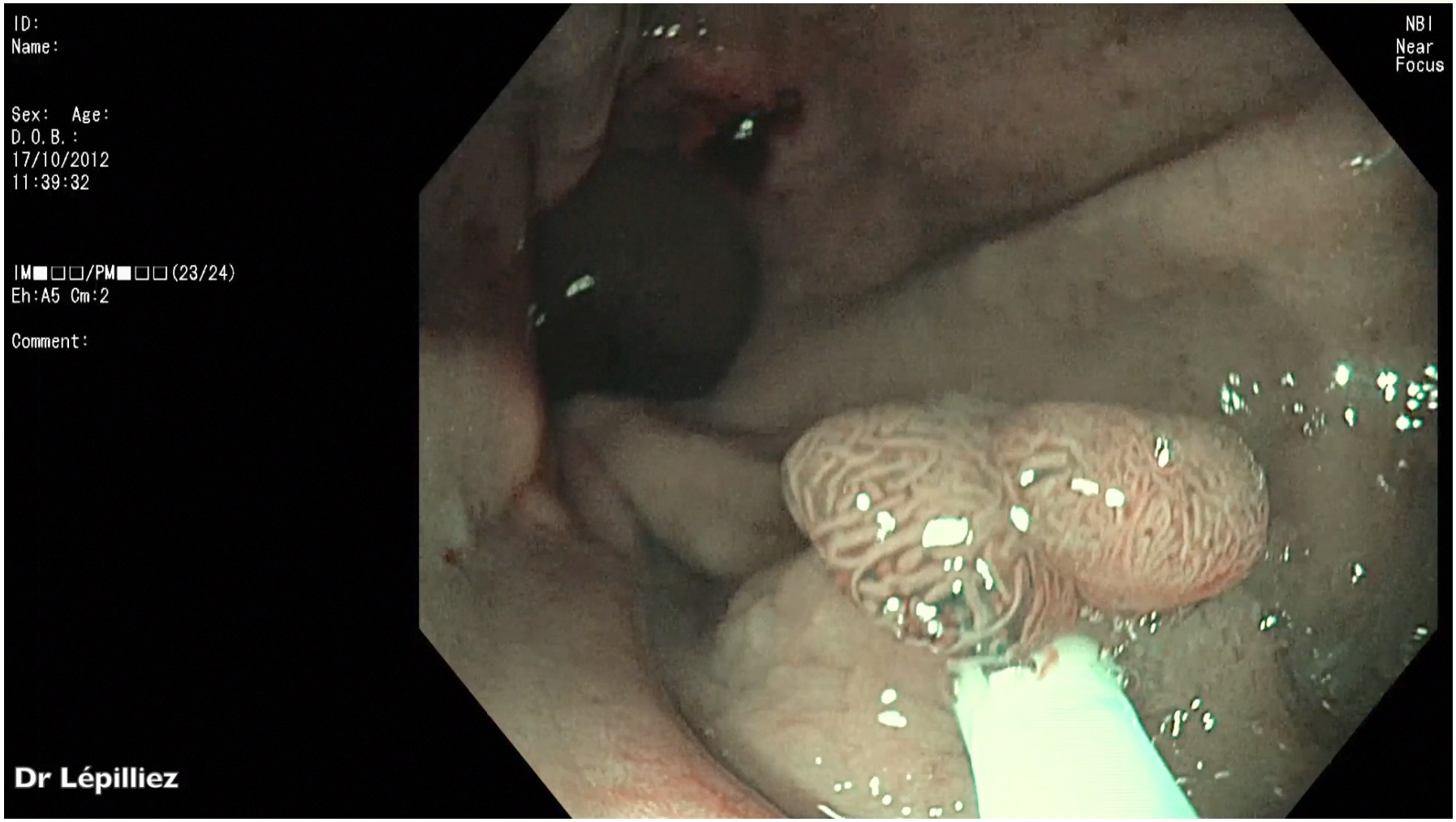

La Mucosectomie piece meal

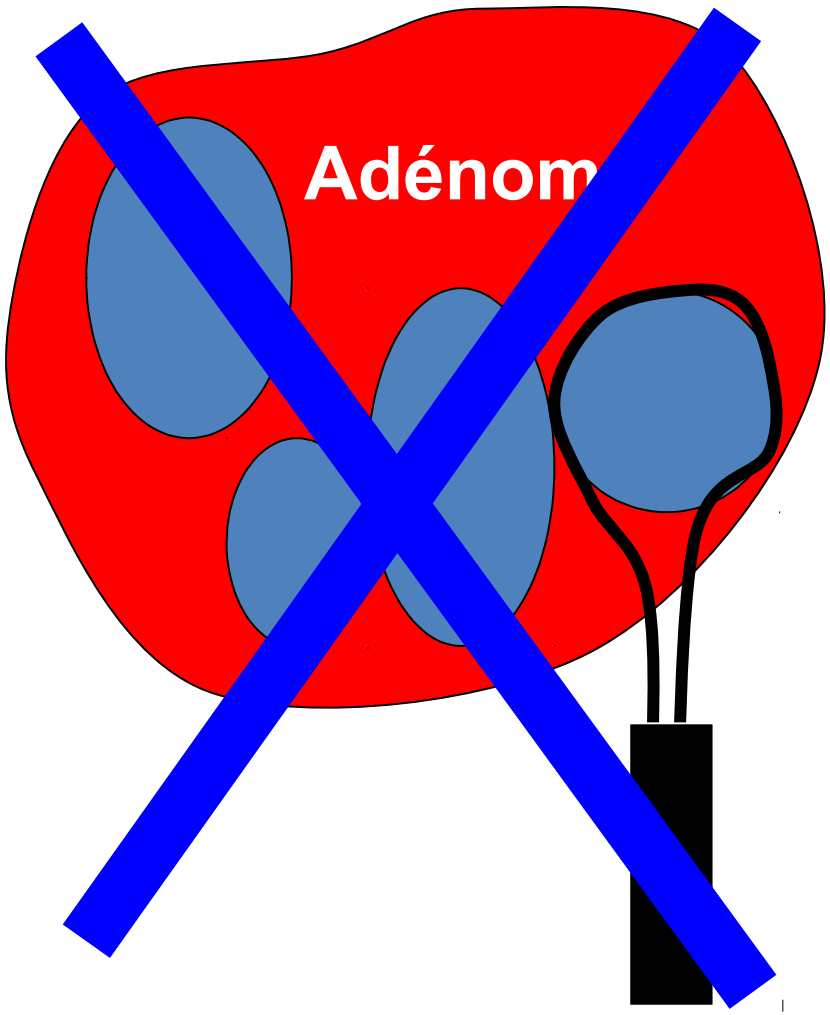

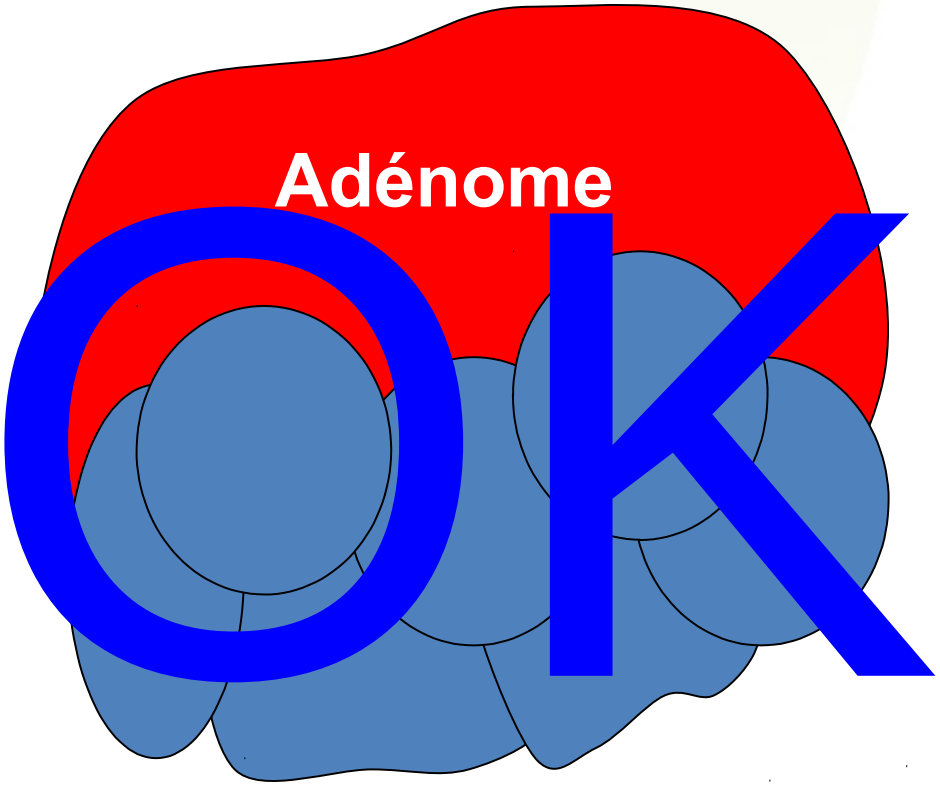

La Mucosectomie piece meal

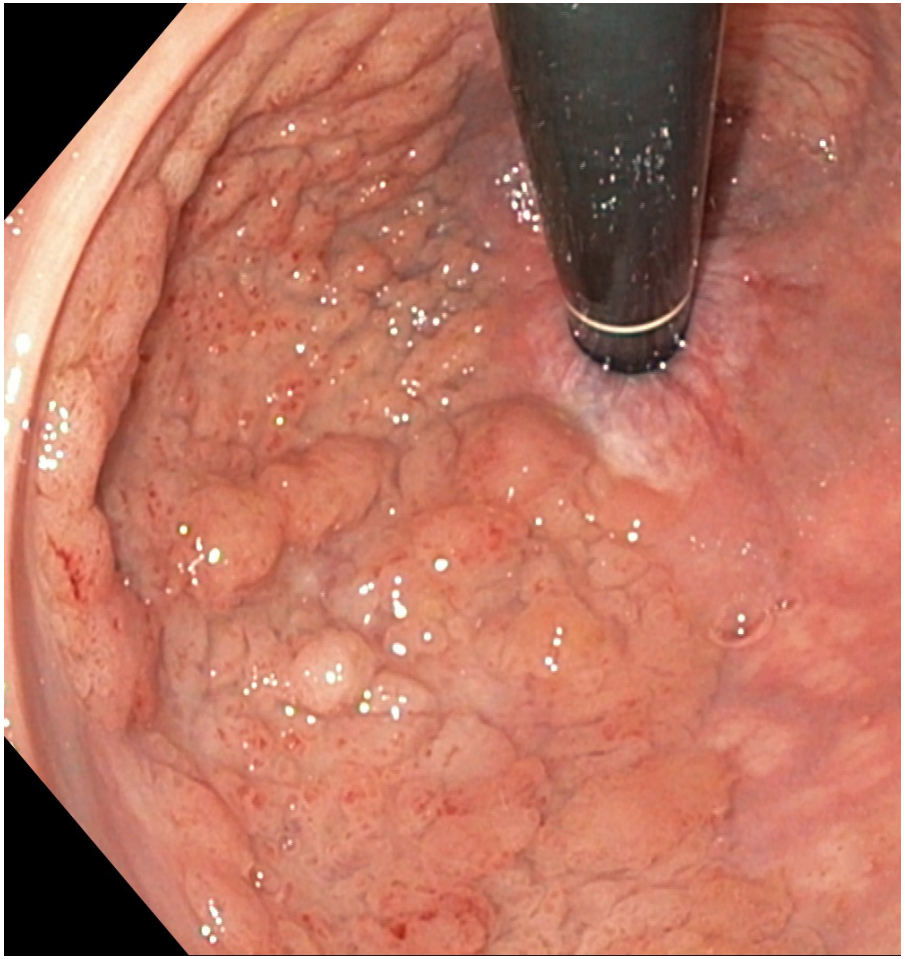

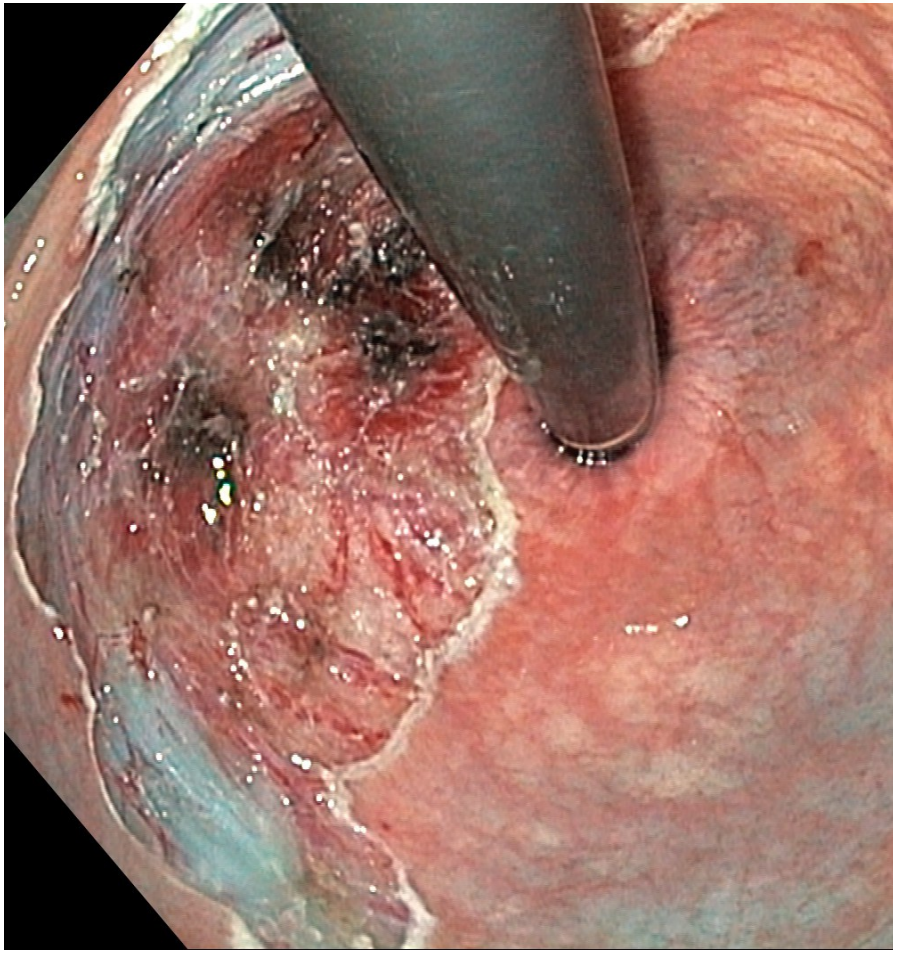

La Mucosectomie

Avantages:

- **Simple** d'utilisation et d'apprentissage
- **Efficace**
  - 98% guérison LST rectales (1 à 2 séances) (2)
- **Faible morbidité**
  - 3,8% vs 13% en cas de TEM p<0,001(3)

(2) Hurlstone DP et al. 2005. Colorectal disease 7:339-44
(3) Barendse RM et al. 2011. Endoscopy 43:941-9

La Mucosectomie

Inconvénients:

- Risque de récidive précoce (3mois)
  - 8 à 11,5% dans les LST rectales (2,3)
  - Car rarement R0
  - Mais souvent traitable endoscopiquement

Taux récidive tardive (>1an)
après plusieurs séances = 1,5%
contre 3% en cas de TEM ns (3)

(2) Hurlstone DP et al. 2005. Colorectal disease 7:339-44
(3) Barendse RM et al. 2011. Endoscopy 43:941-9

La Dissection sous muqueuse

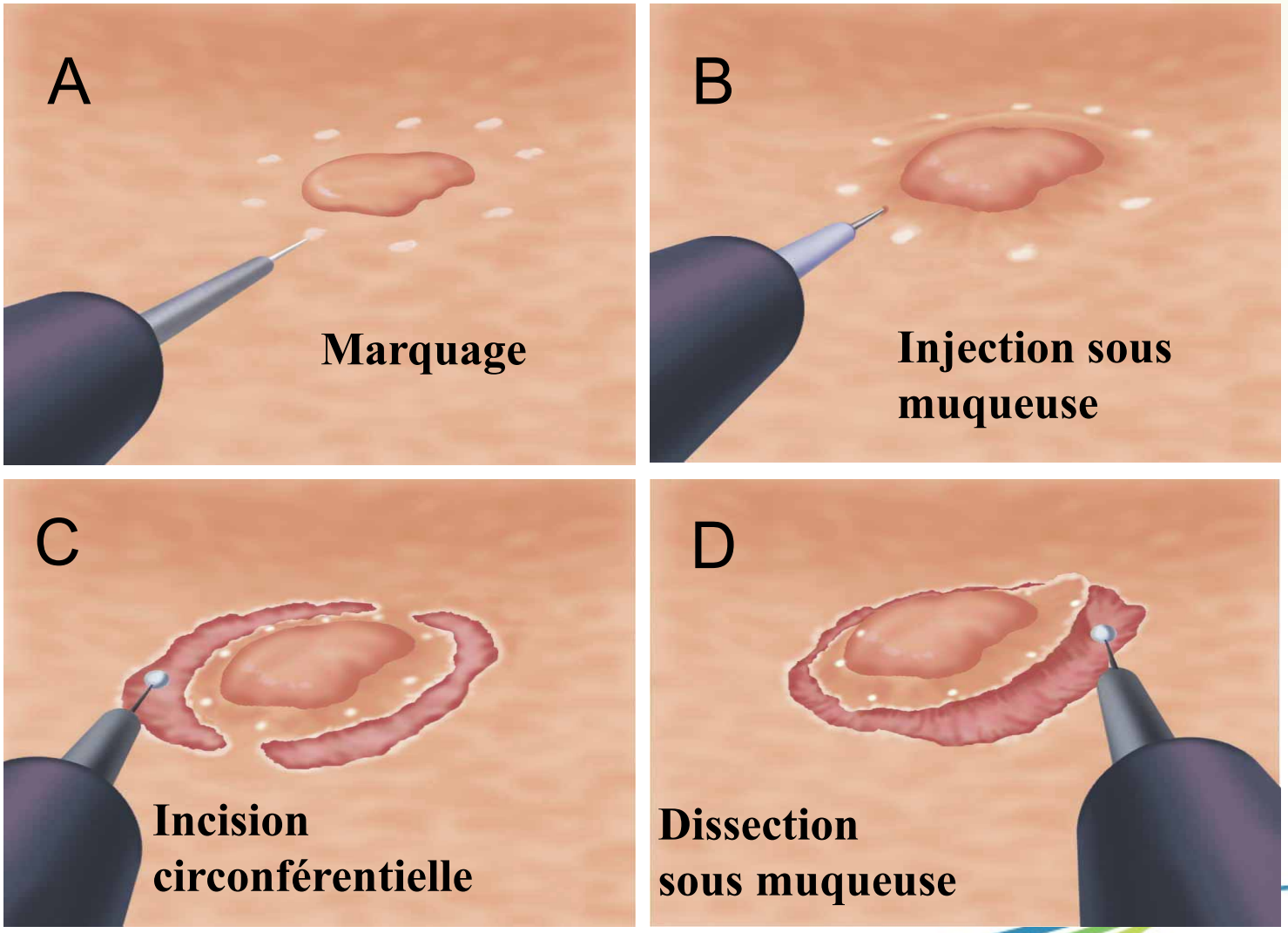

La Dissection sous muqueuse

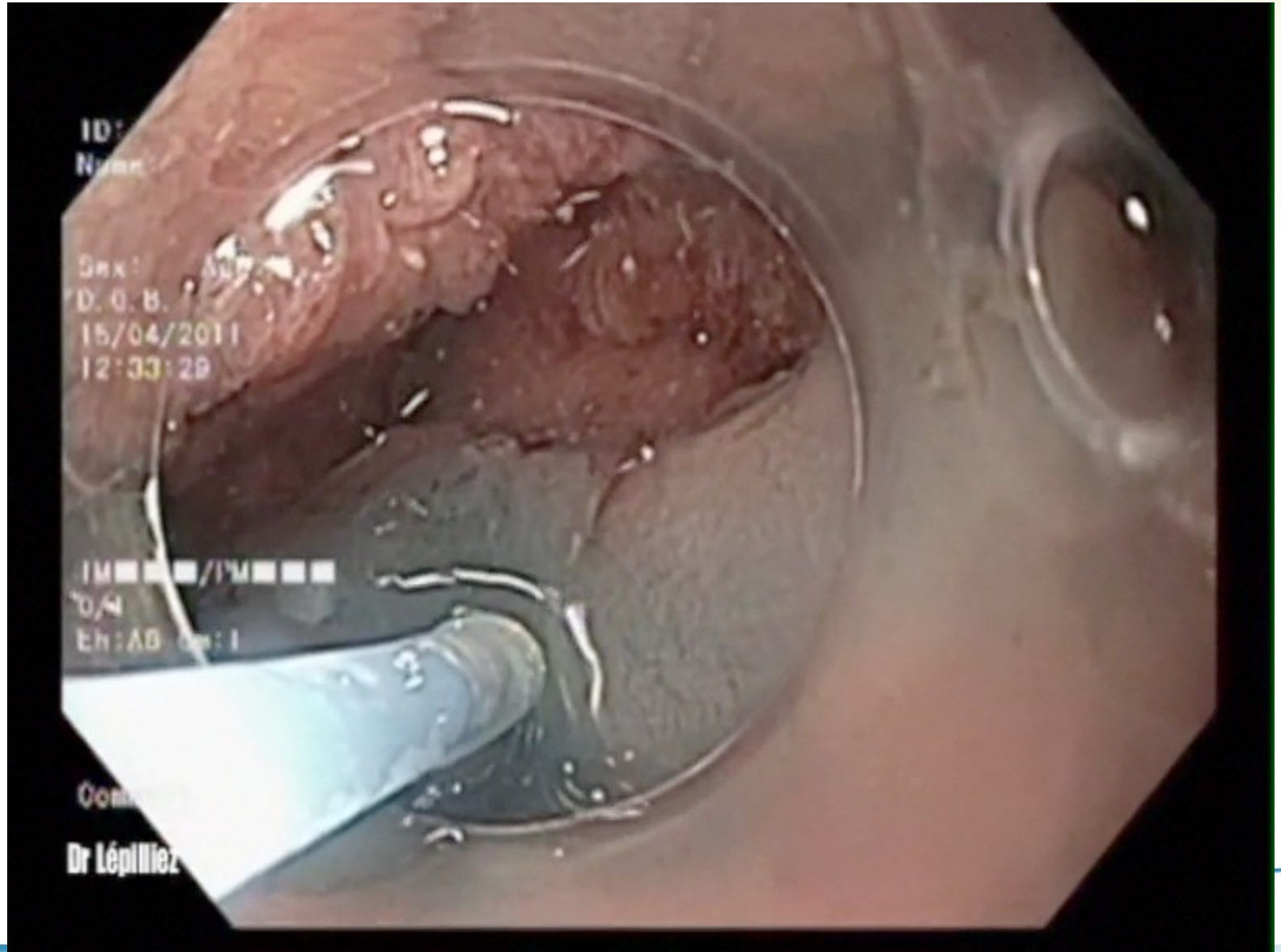

La Dissection sous muqueuse

Avantages:

- **Résection R0**
  - Seule technique endo pour les lésions >2cm
- **Efficace**
  - 100% à 5 ans (4,6)

R0 + bien différencié + < sm1 + sans embole.

(4) Repici A et al. 2012. Endoscopy 44:137-50
(6) Niimi K et al. 2010. Endoscopy 42:723-9

La Dissection sous muqueuse

Inconvénients:

- **Apprentissage long et difficile**
- **Peu accessible** en Europe / centres experts
- **Chronophage** (>muco mais <TEM)
- **Coût** (aucune cotation spé)
- **Morbidité** (>muco =TEM <chir laparoscopique)
  - Perforations 7,9% Varie avec expérience

  Traitable endoscopiquement

(5) Park SU et al. 2012. Endoscopy 44:1031-6
(7) Deprez PH et al. 2010. Endoscopy 42:853-8
(8) Kakushima N et al. 2006. Endoscopy 38:991-5
(9) Probst A et al. 2012. Endoscopy 44:660-7
(10) Kiriyama S et al. 2012. Endoscopy 44:1024-30
(11) Saito Y et al. 2010. Gastrointestinal endoscopy 72:1217-25

Viser R0 dans le rectum est-il nécessaire?

Est-ce nécessaire de viser R0

Balance

ESD	Mucosectomie
Risques (perforation)	
Durée du geste	Risque récidive
Accessibilité	

Est-ce nécessaire de viser R0

Si pas R0, risque de laisser en place un carcinome invasif

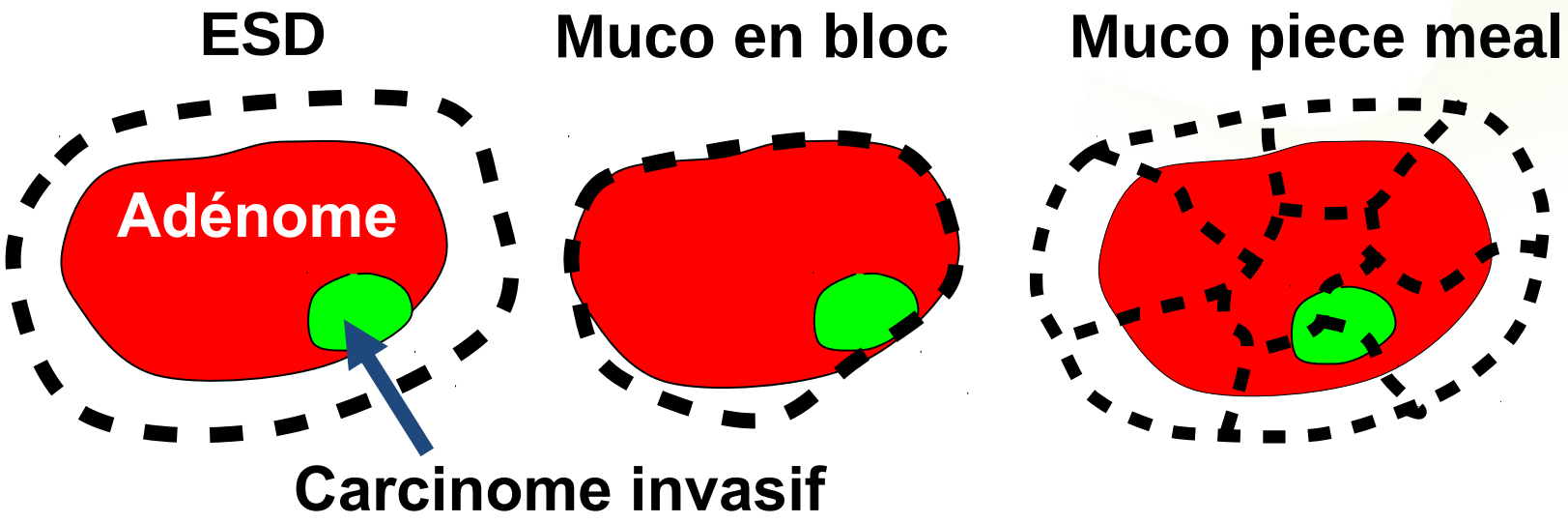

Si la lésion ne présente pas de carcinome invasif : Résection à l'anse et par fragments est acceptable

Le problème est de détecter un carcinome invasif dans un adénome rectal ?

Bilan avant toute résection

caractérisation

et

extension

Classification de Paris et des LST

(15) The Paris endoscopic classification 2003. Gastrointestinal endoscopy 58:S3-43
(16) Kudo S et al. 2008. Gastrointestinal endoscopy 68:S3-47
(17) Rembacken BJ et al. 2000. The Lancet 355:1211-4
(18) Uraoka T et al. 2006. Gut 55:1592-7

Types de lésion			Risque de dégénérescence
Polypoïde	**0-Ip**	**0-Is**	1 à 15%
Surélevé & Plan	**0-IIa**	**0-IIb**	4 à 6%
déprimé	**0-IIc**		**30 à 75%**
Ulcéré	**0-III**		>90 % et sm

Types de LST		Risque de dégénérescence
Granulaire		
homogène		0 à 1,5%
Nodulaire Et mixte		**13 à 32%**
Non granulaire		
surélevé		**6 à 29%**
Pseudo déprimé		**28 à 100%**

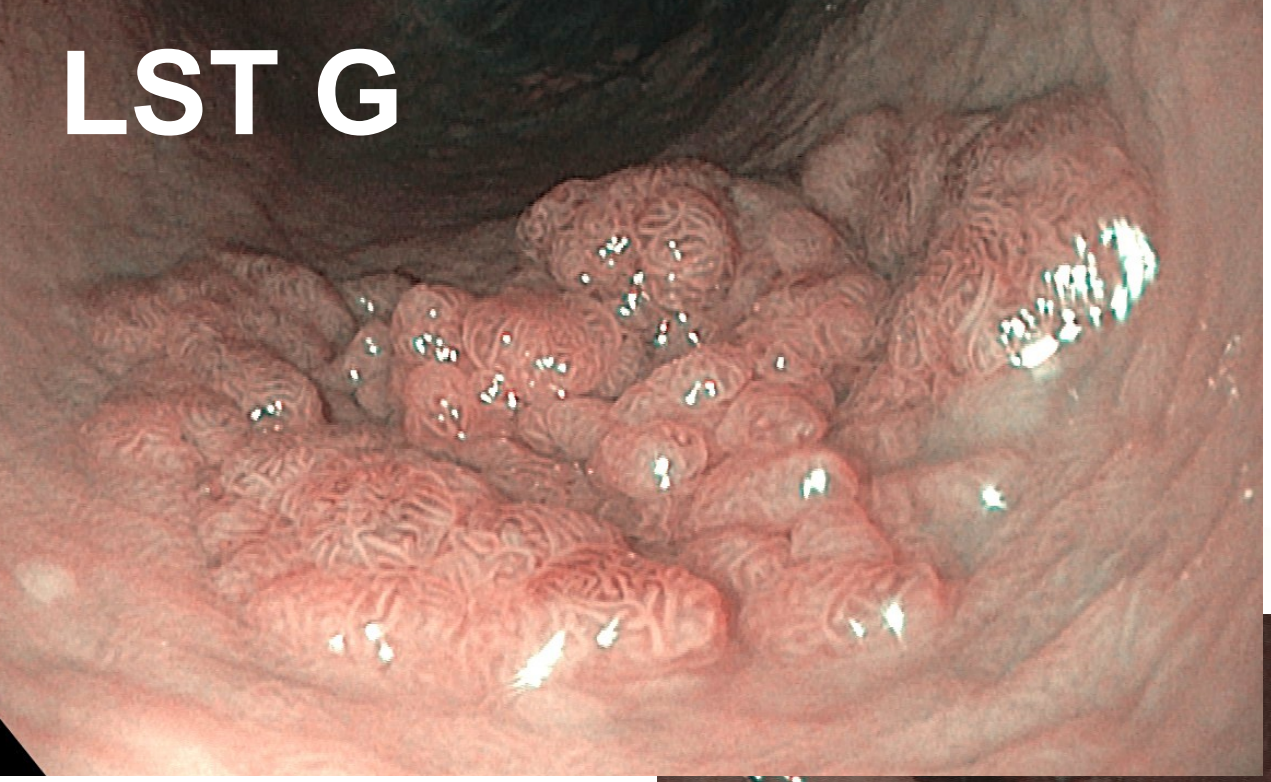
LST G

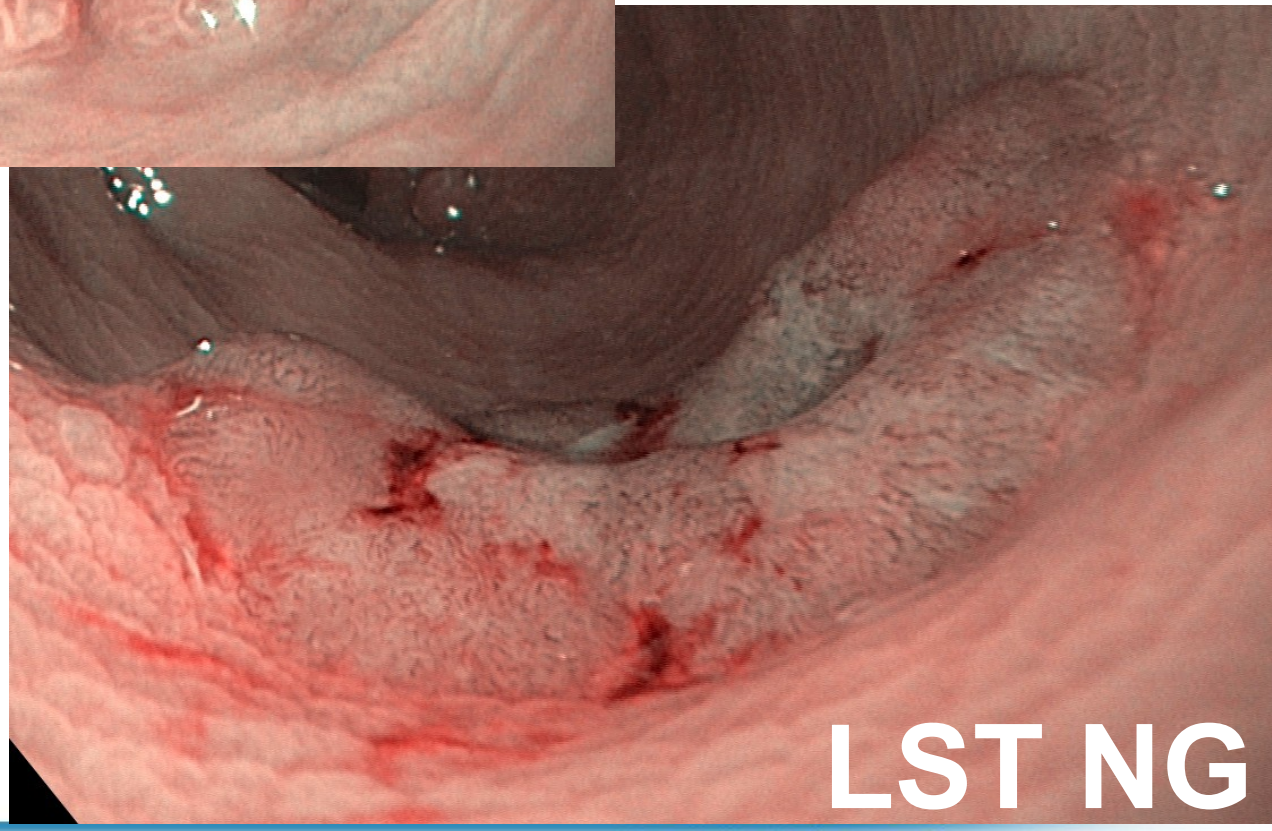
LST NG

Étude du Pit Pattern … classification de Kudo

(14) Lambert R et al. 2009. Gastrointestinal endoscopy 70:1182-99
(15) The Paris endoscopic classification 2003. Gastrointestinal endoscopy 58:S3-43
(16) Kudo S et al. 2008. Gastrointestinal endoscopy 68:S3-47
(19) Tanaka et al. 2011. Digestive endoscopy. 23 Suppl 1:131-9

JFHOD 21-24 MARS PARIS 2013

non-néoplasique

- Hyperplasique
- Inflammatoire

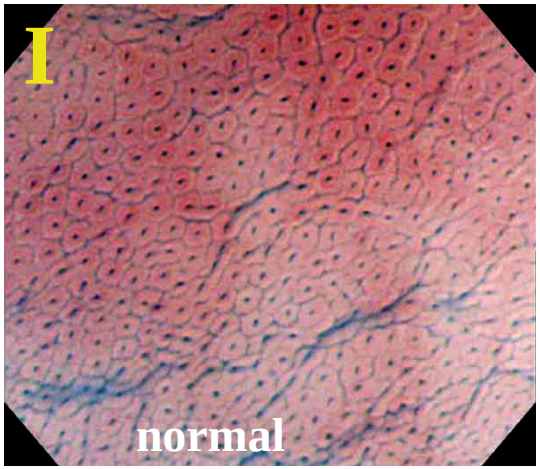

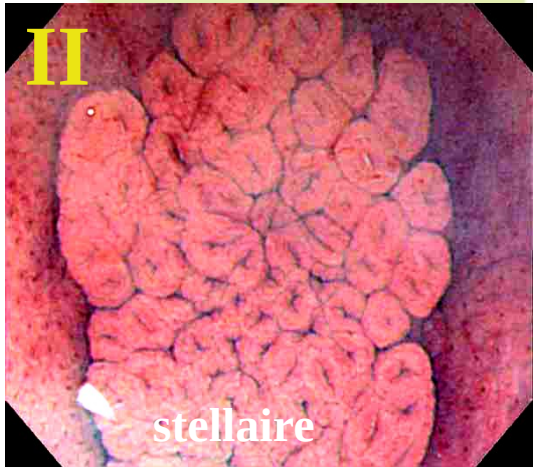

adéno-mateux

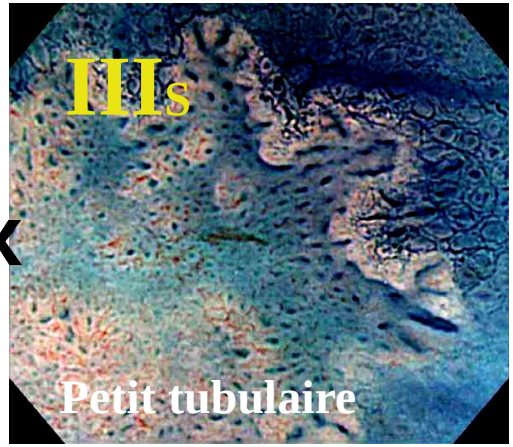

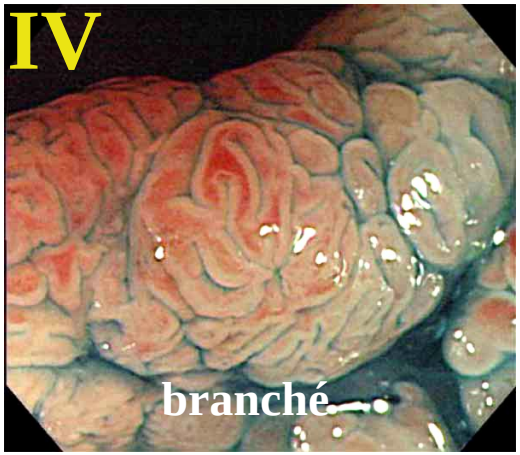

carcinome

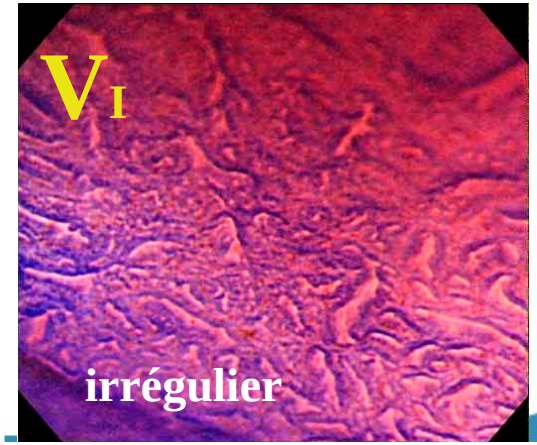

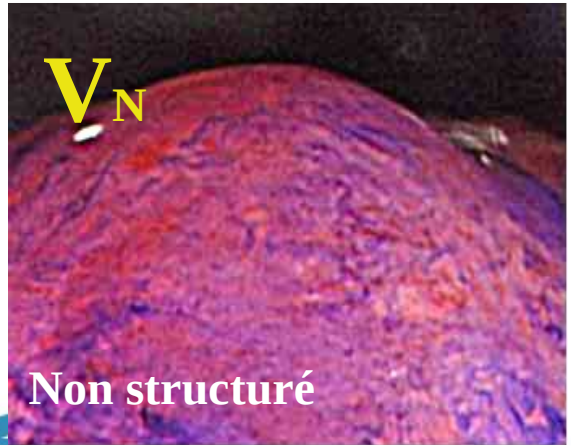

Critères justifiant une résection R0

PARIS

Pit Pattern

Déprimé



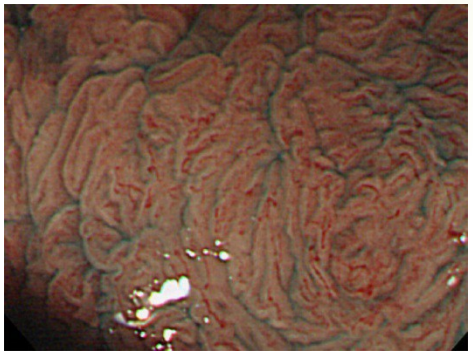

Vi
Irrégulier

LST non granulaire

LST granulaire non homogène

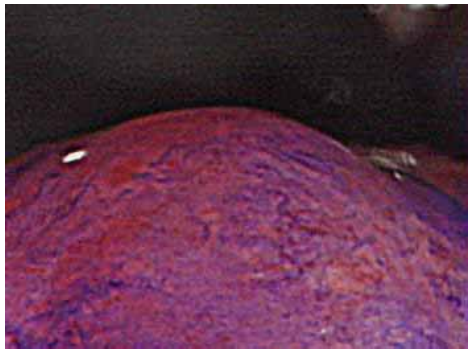

Vn
Non structuré

En cas critère de dégénérescence l'échoendoscopie est à réaliser

2 objectifs:

- Vérifier **l'absence** d'invasion en profondeur
- Vérifier **l'absence** d'adénopathie

Lésion uT1 N0

Stratégie thérapeutique proposée

Diagnostic d'un adénome du rectum

Recherche de critère de dégénérescence

non → **Mucosectomie**
Monobloc
ou piecemeal

oui → **uT1N0**

Certitude d'une résection R0 à l'anse possible (<20mm)

oui → **Mucosectomie monobloc**

non → **ESD**

Analyse histologique = juge de paix

En cas de dégénéréscence

Le traitement endoscopique est jugé suffisant

Si et seulement si:

- Résection R0
- bien différencié
- ≤sm1 (<1000 µm)
- pas de budding
- pas embole (lymphatique vasculaire)

RCP obligatoire +++

Conclusion

- Les lésions rectales superficielles sans risque ganglionnaire sont **toutes traitables endoscopiquement.**
- La majorité en mucosectomie.
- Le plus important reste l'endoscopie diagnostique avec **la caractérisation** des lésions.
- Si suspicion dégénérescence = résection R0 donc ESD >>> mucosectomie.

Conclusion

- Critères histo indispensables pour résection d'un ADK par voie endoscopique:
  - R0
  - bien différencié
  - ≤sm1 (<1000 µm)
  - pas de budding
  - pas embole lymphatique ou vasculaire

- **RCP systématique** pour tout ADK

5 points forts

- Le diagnostic des villeuses du rectum est endoscopique.
- L'endoscopie permet une analyse parfaite des limites latérales, ce qui place le traitement endoscopique en première intention comme dans les localisations plus hautes.
- Le choix du traitement endoscopique (mucosectomie ou dissection sous muqueuse) se fait en fonction de la présence ou non de critère de dégénérescence.
- En cas de lésion dégénérée, le traitement endoscopique est jugé suffisant si toutes les conditions suivantes sont réunies : résection R0, lésion bien différenciée, absence d'embol lymphatique ou vasculaire, un envahissement en profondeur inférieur à 1000µm au delà de la musculaire muqueuse (sm1).
- Toute lésion dégénérée traitée endoscopiquement doit être discutée en RCP.