# Apports et pièges de la bili-IRM

**Ivan Bricault**

(✉) Service de Radiologie et Imagerie médicale, Centre hospitalier universitaire de Grenoble, CS 10217, 38043 Grenoble cedex 09
E-mail : ibricault@chu-grenoble.fr



## Objectifs pédagogiques

- Connaître les critères de qualité de la bili-IRM
- Savoir éviter les principaux pièges diagnostiques de la bili-IRM
- Connaître les indications et la place de la bili-IRM par rapport aux autres techniques d'imagerie

## Introduction

Les progrès de l'imagerie biliaire et pancréatique en IRM ont été très rapides et la bili-IRM a pris une place de plus en plus importante aux côtés des autres techniques d'exploration radiologiques ou endoscopiques, en particulier par échoendoscopie ou CPRE.

Dans la suite de ce document :

- Une 1re partie donnera quelques notions de base sur les différentes techniques d'acquisition des images de bili-IRM. Ces connaissances techniques sont utiles à avoir pour juger de la qualité d'un examen et déjouer certains pièges.
- La 2e partie présentera les principales indications de la bili-IRM, en insistant sur les difficultés qui peuvent se rencontrer concernant la démarche diagnostique ou l'interprétation des images.

Par ailleurs, les références [1-11] contiennent une sélection d'articles de revue récents et de textes de consensus ou de recommandations, dont une synthèse est présentée ci-dessous, mais auxquels le lecteur pourra se référer pour des compléments d'information.

## Principes techniques des acquisitions de bili-IRM

La bili-IRM (ou CPIRM, Cholangio Pancréato IRM) met à profit l'hypersignal spontané des liquides en IRM en pondération T2. Grâce à des séquences en **hyperpondération** T2, il est possible d'annuler le signal des tissus et de ne recueillir que le signal des liquides. Centrées sur le foie et le pancréas, ces séquences permettent donc (sans utiliser de produit de contraste) de visualiser sélectivement les voies biliaires et le canal pancréatique.

Comme souvent en IRM, plusieurs séquences aux caractéristiques techniques différentes coexistent, avec des variations selon le constructeur de la machine, selon le type de machine utilisée, selon les habitudes de l'équipe radiologique et selon des facteurs de variabilité liés au patient et à son degré de coopération. Un examen complet, associant les acquisitions spécifiques de bili-IRM et d'autres acquisitions hépato-pancréatiques (T2, T1, et le cas échéant T1 avec injection de gadolinium) nécessite que le patient puisse rester relativement immobile pendant 20 à 40 minutes dans le tunnel de l'IRM, et qu'il puisse réaliser des apnées (au minimum de quelques secondes, et jusqu'à 20 à 30 secondes). Il est par ailleurs utile que le patient soit à jeun 3 à 6 heures avant l'examen.

Sans rentrer dans le détail de la technique IRM, pour comprendre certaines difficultés et certains pièges, il est important de savoir qu'il existe 2 grands types d'acquisition en bili-IRM : en 2D ou en 3D. Le Tableau I présente les éléments de comparaison entre ces 2 techniques. Beaucoup d'équipes radiologiques ont principalement recours à la technique d'acquisition 3D. D'autres associent systématiquement une acquisition 2D et une acquisition 3D : le temps d'examen est alors plus long, mais chez les patients difficiles à explorer, les chances d'avoir des images de qualité satisfaisante sont majorées.

Outre la technique d'acquisition en 2D ou 3D, d'autres éléments sont importants :

- Les acquisitions spécifiques de bili-IRM (2D et/ou 3D) doivent toujours être complétées par des coupes axiales T2.
- Une acquisition en pondération T1 sans injection est également indispensable, en particulier pour aider la recherche de certaines lithiases.
- De plus, si on souhaite recueillir davantage d'informations sur les parenchymes hépatiques et pancréatiques, ou sur la paroi des voies biliaires, l'examen peut être complété

**Tableau I. Comparaison des techniques d'acquisition 2D et 3D en bili-IRM**

| 2D | 3D |
|---|---|
| Acquisitions successives de plusieurs coupes épaisses (épaisseur de chaque coupe = quelques centimètres) | Acquisition de l'ensemble d'un volume, sous la forme de plusieurs dizaines de coupes fines de 2 à 3 mm d'épaisseur |
| Temps d'acquisition de chaque coupe = de l'ordre de la seconde, pendant laquelle une apnée est demandée au patient | Temps d'acquisition du volume = quelques minutes, pendant lesquelles le patient respire librement |
| Le risque d'artefact est réduit par la rapidité d'acquisition (→ faisable chez un patient peu coopérant) | Un dispositif de synchronisation avec la respiration permet de limiter les artefacts respiratoires, mais ceux-ci sont fréquents chez les patients dont la respiration est irrégulière |
| La position et l'orientation de différentes coupes est à choisir au moment de l'acquisition, en fonction de la région d'intérêt | L'acquisition concerne l'ensemble d'un volume, avec une excellente résolution spatiale : ceci permet de reconstruire des projections cholangiographiques (= « MIP ») selon n'importe quel angle de vue |
| La répétition des coupes permet une étude dynamique | La longue durée d'acquisition du volume ne permet pas d'avoir des informations dynamiques |

par la réalisation de séquences T1 après injection intraveineuse de produit de contraste (gadolinium). L'injection n'étant pas systématique, il peut être utile de fournir des éléments cliniques qui la justifient lorsqu'elle est souhaitée.

- Une analyse dynamique de la jonction cholédoco-duodénale peut faire appel à un complément par des coupes de bili-IRM 2D répétées et centrées sur cette jonction.
- Certaines équipes ont l'habitude de supprimer le signal des liquides digestifs non pancréato-biliaires en faisant boire au patient un produit de contraste négatif : le jus d'ananas, par exemple, est utilisable dans ce but.
- Il existe des produits de contraste gadolinés (en France, le Multihance®) qui ont la particularité d'avoir une élimination en partie biliaire : ils sont utilisés pour des explorations spécialisées telles que la recherche d'une fuite biliaire postopératoire.
- Enfin, certaines équipes réalisent parfois des explorations pancréatiques très spécialisées avec injection de sécrétine (obtenue en France uniquement dans le cadre d'une Autorisation Temporaire d'Utilisation).

Dans les exemples du chapitre « Indications, apports et difficultés » ci-dessous, plusieurs de ces éléments techniques seront illustrés en pratique. Ces exemples rappelleront que la bili-IRM n'est pas toujours un examen simple, et que cet examen n'est pas strictement standardisé. Ainsi, dans les cas les plus difficiles, il peut être utile que les explorations soient réalisées dans des centres experts, où la technique d'examen et l'interprétation des images seront adaptées en fonction des contraintes rencontrées.

## Indications, apports et difficultés de la bili-IRM

### Pour la pathologie lithiasique

Contrairement :

- à l'échographie transpariétale (très performante pour l'exploration de la vésicule biliaire et des voies biliaires intrahépatiques, mais souvent limitée par les occultations digestives pour l'exploration de la voie biliaire principale)
- et au scanner (qui rate jusqu'à 20 % des calculs, dès qu'ils sont trop isodenses à la bile et de trop petite taille),

la bili-IRM est l'examen radiologique de référence pour le diagnostic de lithiase de la voie biliaire principale. Ses performances sont excellentes, comparables à celles de l'écho-endoscopie pour les calculs de plus de 3 mm. La bili-IRM a par ailleurs l'avantage d'explorer aussi bien la VBP que les voies biliaires intrahépatiques, et d'être non invasive. Le diagnostic IRM de lithiase de la voie biliaire principale sera d'autant plus performant qu'on utilise une technique optimale, faisant appel à la complémentarité des acquisitions T2 et de bili-IRM 2D et 3D. Il faudra de plus éviter quelques pièges lors de l'interprétation des images. Ceci est illustré sur les Figures 1 à 7.

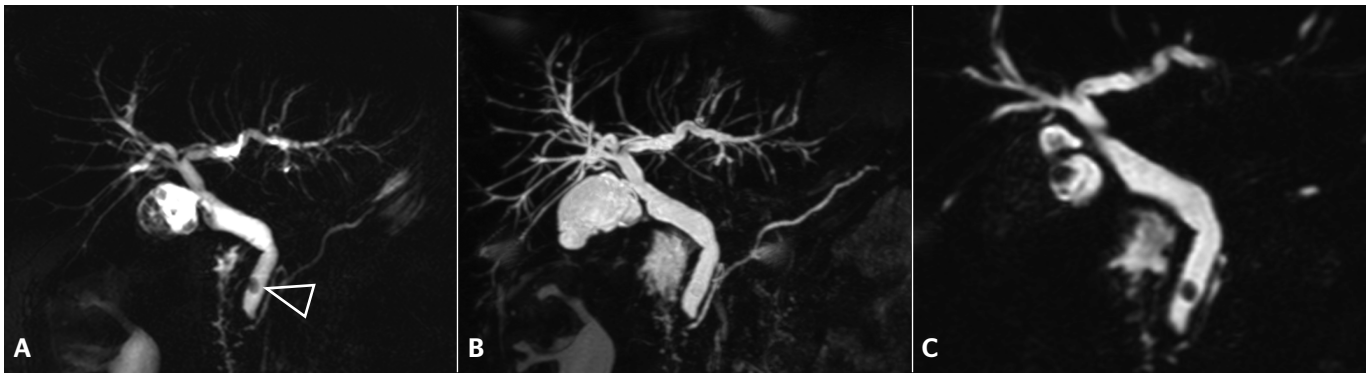


**Figure 1. Patient exploré par bili-IRM pour une suspicion de migration lithiasique.**
**A. Cette coupe de bili-IRM 2D montre de multiples lithiases vésiculaires, ainsi qu'un calcul du bas cholédoque (tête de flèche). B. Sur cette projection cholangiographique « MIP » issue d'une acquisition 3D en coupes fines, le calcul cholédocien est trop petit au sein de cette VBP dilatée, et il n'est pas correctement visualisé. En cas de bili-IRM 3D, l'analyse de chacune des coupes fines du volume est impérative. Ainsi, contrairement à la projection « MIP », la coupe fine passant par le cholédoque permet de bien montrer le calcul (C)**

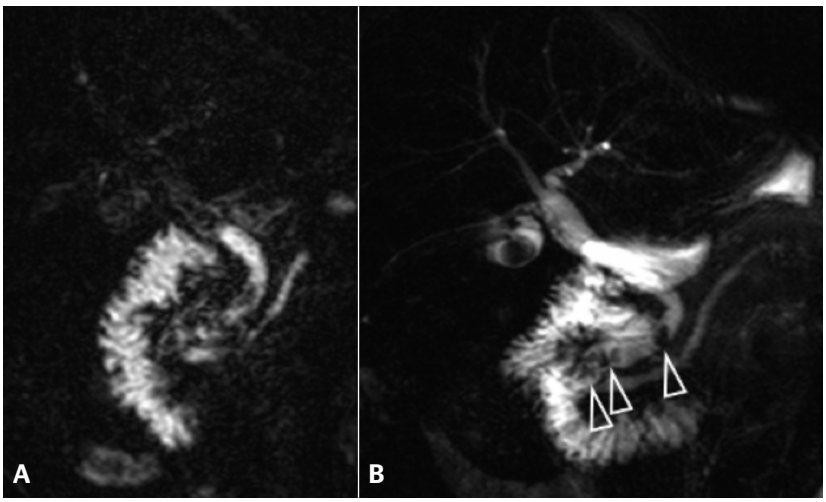


Figure 2.
A. Acquisition 3D de bili-IRM. Chez ce patient à la respiration irrégulière, l'échec de la synchronisation respiratoire (nécessaire à l'acquisition de cette séquence) rend dans ce cas les images quasi ininterprétables.
B. Ici, c'est une coupe épaisse 2D acquise lors d'une courte apnée qui s'avère plus contributive pour montrer l'empierrement cholédocien (têtes de flèches)

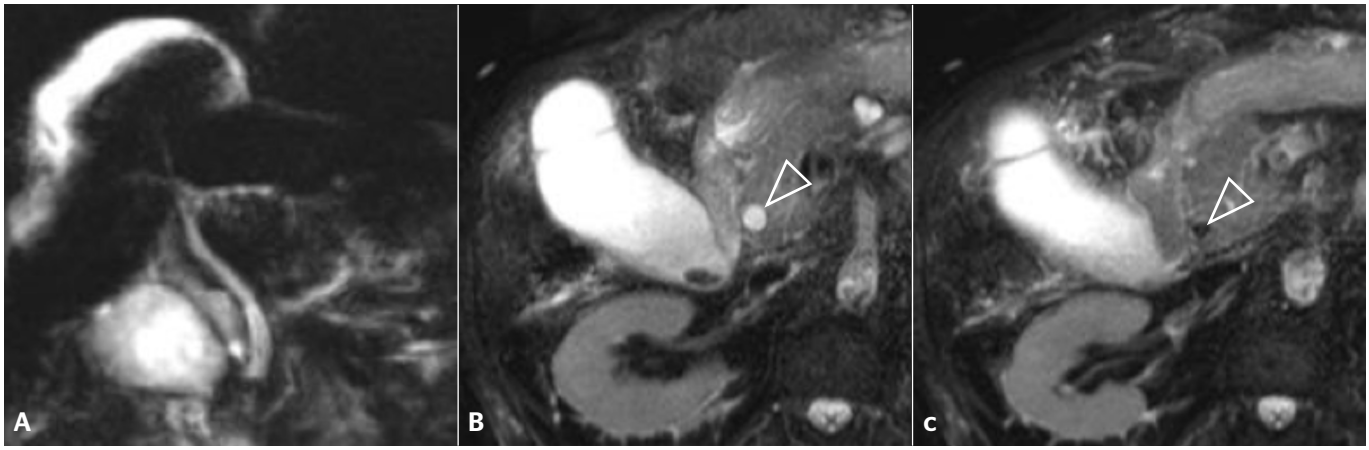


Figure 3.
Chez ce patient non coopérant, mêmes les coupes de bili-IRM 2D sont trop artefactées pour permettre une analyse fiable des voies biliaires (A).
Cependant, de simples coupes axiales T2 (en mode d'acquisition très rapide) montrent le bas cholédoque dilaté sur la coupe (B), et son obstruction par un calcul sur la coupe sous-jacente (C)

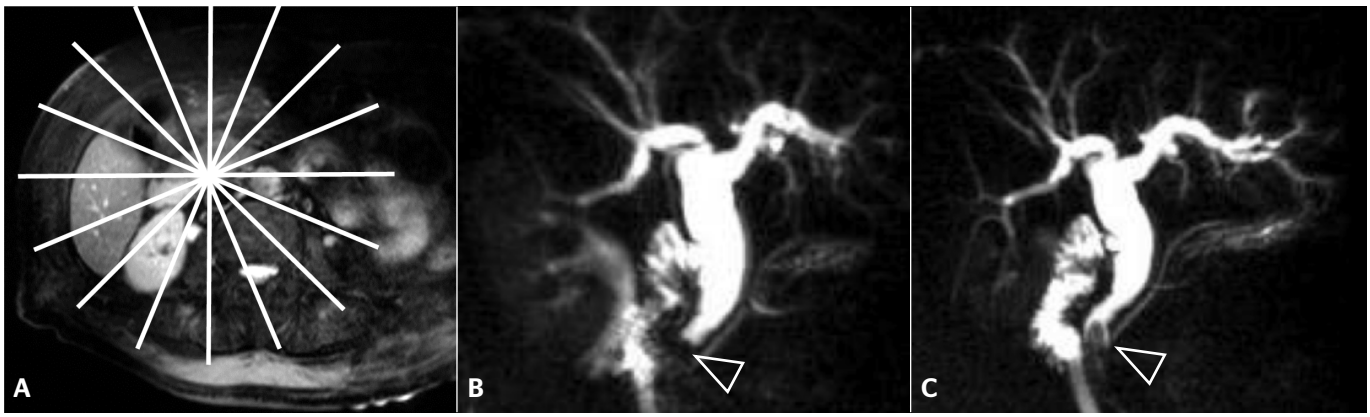


Figure 4. Recherche de calculs résiduels chez une patiente cholécystectomisée.
Acquisition 2D de multiples coupes épaisses, selon une distribution radiaire en restant centré sur le bas cholédoque (A).
L'acquisition (B) montre une dilatation de la VBP avec un arrêt cupuliforme au niveau du bas cholédoque (tête de flèche).
On suspecte une lithiase, mais sans pouvoir éliminer une image de pseudo-calcul liée à une contraction du sphincter.
L'acquisition radiaire suivante (C), lors d'une ouverture sphinctérienne, établit formellement le diagnostic, en montrant le passage de bile autour d'un calcul enclavé du bas cholédoque (tête de flèche).

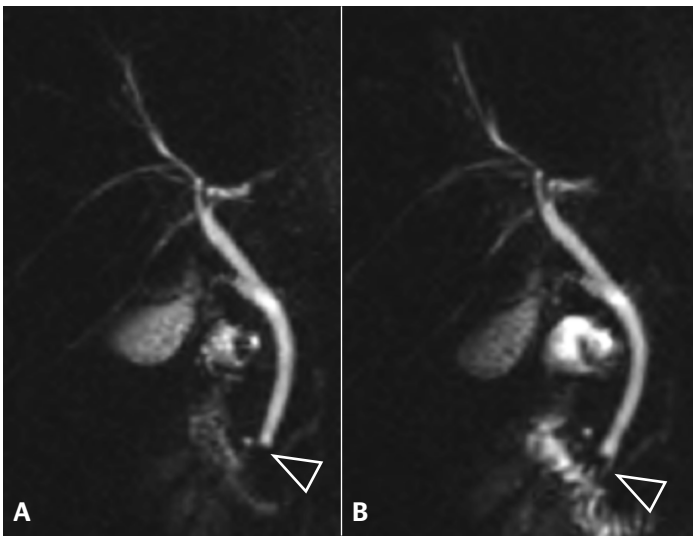


Figure 5. Lorsque la jonction cholédoco-duodénale reste mal analysée, l'acquisition de coupes 2D identiques et répétées (acquisition « dynamique ») centrées sur le bas cholédoque peut permettre de bénéficier d'une ouverture sphinctérienne afin de trancher entre un calcul cholédocien et une éventuelle variante morphologique sphinctérienne.
A. Sphincter fermé (tête de flèche).
B. Sphincter ouvert : on visualise un passage biliaire cholédoco-duodénal avec un aspect « en baïonnette » (tête de flèche)

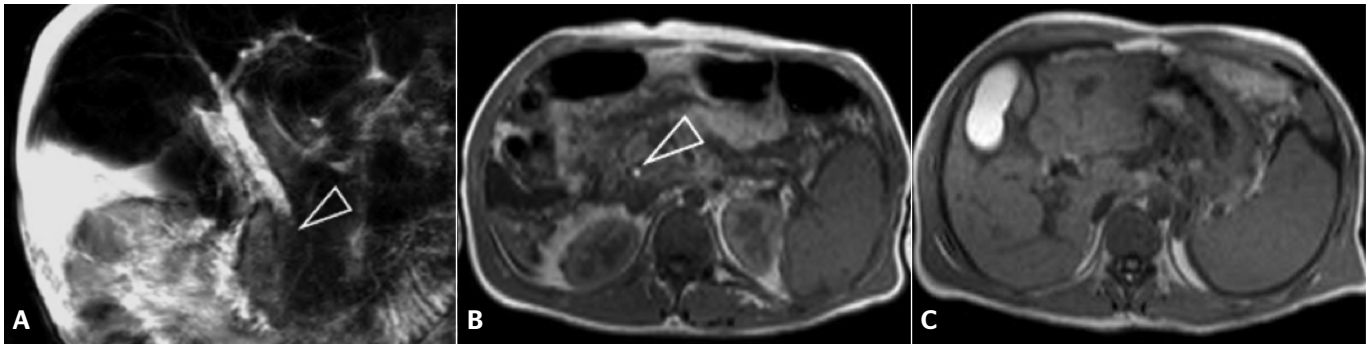


Figure 6. Chez ce patient porteur d'une sclérose hépato-portale avec ascite et ayant présenté une pancréatite aiguë, la bili-IRM montre un comblement du bas cholédoque par un sédiment potentiellement lithiasique (A, tête de flèche). Celui-ci apparaît en hypersignal spontané T1 (B, tête de flèche) et il est retrouvé également dans la vésicule (C). Certains calculs ou du sludge peuvent apparaître en hyper T1 en IRM. C'est également le cas de l'hémobilie. En réalité ici, il ne s'agissait que de l'aspect du produit de contraste iodé injecté la veille lors d'un scanner, et en cours d'excrétion biliaire.

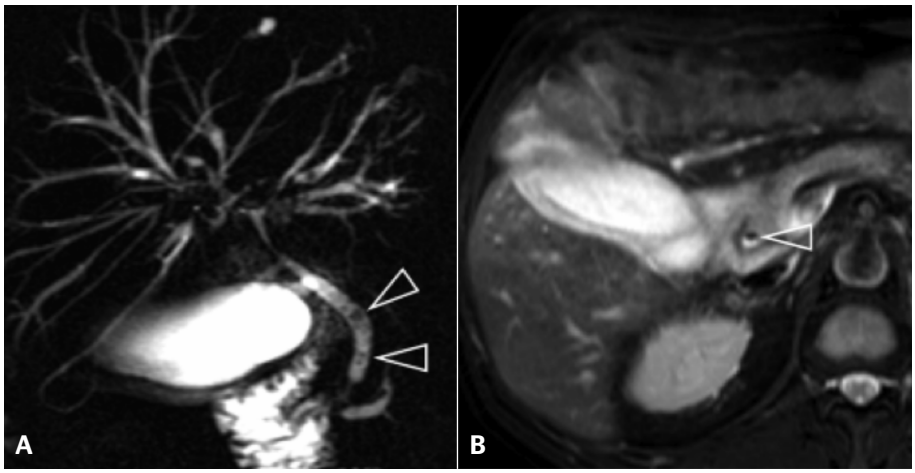


Figure 7. Chez ce patient qui présente des irrégularités de ses voies biliaires intrahépatiques en rapport avec une cholangite à CMV, un empierrement cholédocien (A, têtes de flèches) est suspecté.
Cependant, la confrontation avec les coupes axiales T2 passant par le cholédoque (B) montre le caractère non déclive des images suspectes de calculs, avec un niveau horizontal (tête de flèche) : il ne s'agit que de bulles d'aérobilie

En cas de suspicion de lithiase de la voie biliaire principale, la stratégie d'exploration est orientée par des scores de probabilité cliniques, biologiques et échographiques, et fait ensuite appel à différents examens d'imagerie de confirmation : bili-IRM, échoendoscopie ou cholangiographie peropératoire. Quant à la CPRE, elle est maintenant réservée aux patients pour lequel un diagnostic (quasi) certain de lithiase de la VBP a pu être posé au préalable : la CPRE n'est ainsi proposée qu'à but thérapeutique, et non diagnostique.

La stratégie recommandée pour l'exploration d'un patient suspect d'obstruction lithiasique est détaillée sur la Figure 8. Cette stratégie évite, en théorie, d'avoir à faire une bili-IRM lorsqu'une cholangiographie peropératoire ou une échoendoscopie peut faire le diagnos-

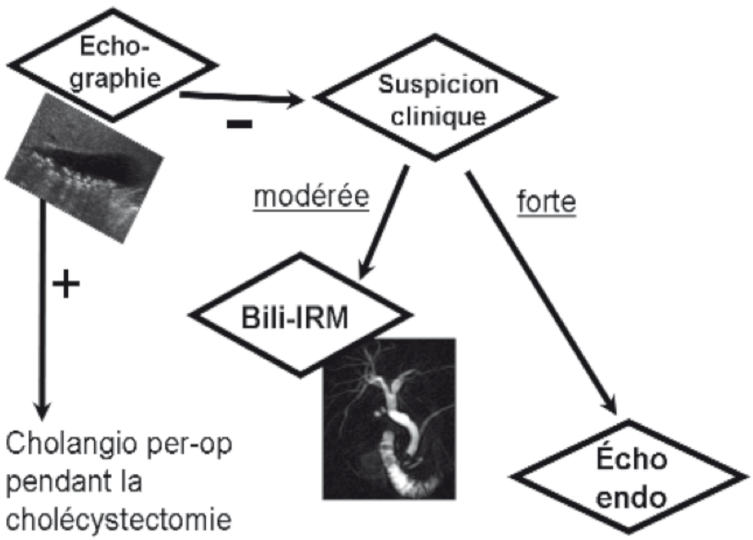


Figure 8. Stratégie « théorique » d'exploration d'un patient symptomatique, suspect de migration ou d'obstruction lithiasique.
• Si l'échographie montre des calculs dans la vésicule, l'indication de cholécystectomie est posée. La bili-IRM n'est en principe pas nécessaire, dans la mesure où le chirurgien peut vérifier la présence de lithiase de la voie biliaire principale par cholangiographie directement au cours de son geste.
• Dans le cas d'une suspicion clinique modérée de lithiase de la VBP, on pourra arrêter les explorations après une bili-IRM négative. Au contraire, lorsque la suspicion clinique est forte, une bili-IRM négative n'aura pas une valeur d'exclusion suffisante et devra être complétée par une échoendoscopie. Cette dernière peut donc être proposée d'emblée à la place de la bili-IRM. Si l'échoendoscopie confirme la lithiase, elle pourra de plus se prolonger dans le même temps anesthésique par la réalisation d'un geste thérapeutique sous CPRE

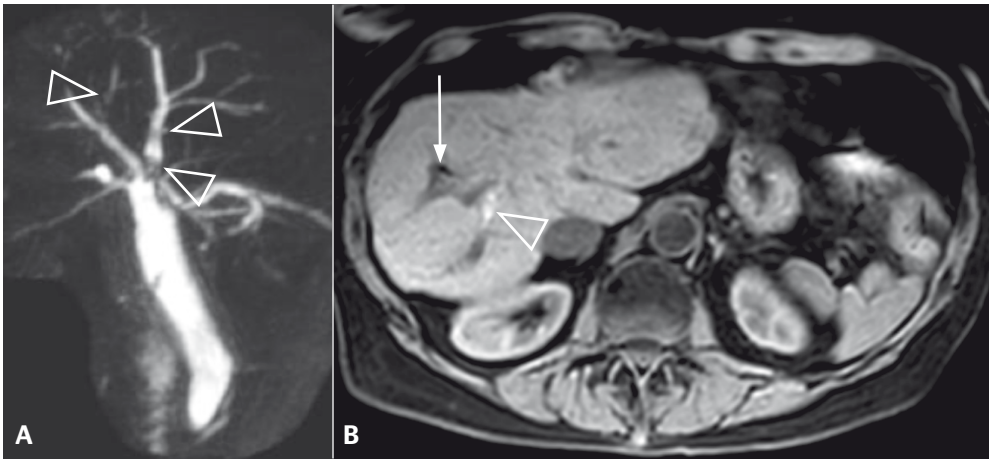


Figure 9.
A. Chez ce patient sphinctérotomisé, la bili-IRM montre plusieurs images lacunaires au sein des VBIH (têtes de flèches), d'interprétation difficile dans ce contexte de possible aérobilie. S'agissant de voies biliaires de petit calibre, la recherche d'un niveau bilio-aérique sur des coupes axiales T2 n'est généralement pas contributive.
B. Ici, on a la chance d'avoir un hypersignal spontané en T1 des calculs intra-hépatiques (tête de flèche), ce qui permet de faire la différence avec l'aérobilie en hyposignal (flèche)

tic et être complétée par un geste d'extraction lithiasique (peropératoire ou par CPRE). En pratique, cependant, la place de la bili-IRM reste débattue et dépend beaucoup du contexte médico-chirurgical local : le recours à la bili-IRM peut ainsi être plus systématique que ce qui est illustré Figure 8. En effet, certains chirurgiens préfèrent que le diagnostic de lithiase de la VBP (en même temps qu'une cartographie biliaire) soit fait en préopératoire par bili-IRM, plutôt qu'en per-op lors d'une cholangiographie (celle-ci n'étant pas toujours facile à réaliser, surtout depuis la généralisation de la laparoscopie). De même, certains gastro-entérologues, surtout s'ils n'ont pas un accès facile à l'échoendoscopie pré-CPRE, apprécient qu'une bili-IRM leur confirme le diagnostic de lithiase pour pouvoir prévoir d'emblée un geste thérapeutique sous CPRE.

Dans le cas particulier des lithiases intrahépatiques, les performances de la bili-IRM sont moindres que pour les lithiases de la voie biliaire principale, et le diagnostic est plus difficile. Il peut devenir quasi impossible, par exemple en présence d'une aérobilie, sauf si on a la chance d'être aidé par un hypersignal spontané des lithiases sur une séquence en pondération T1 (Fig. 9).

Par ailleurs, il faut être particulièrement vigilant devant une obstruction lithiasique intrahépatique, et aller au bout de la recherche étiologique (Figs 10 et 11) : les calculs peuvent être en effet une cause d'obstruction, mais peuvent également être seulement la conséquence d'une autre pathologie sous-jacente.

### Pour le diagnostic de cholangite sclérosante primitive

La bili-IRM a désormais remplacé la CPRE pour le diagnostic de CSP. Sa place est centrale puisque, en cas de cholestase chronique, ce diagnostic peut être retenu en présence d'anomalies typiques des voies biliaires en bili-IRM. Une ponction-biopsie hépatique n'est alors pas nécessaire. Toutefois, certaines indications de PBH restent formelles, comme la recherche de CSP des petits canaux biliaires (pour laquelle l'imagerie des voies biliaires est normale).

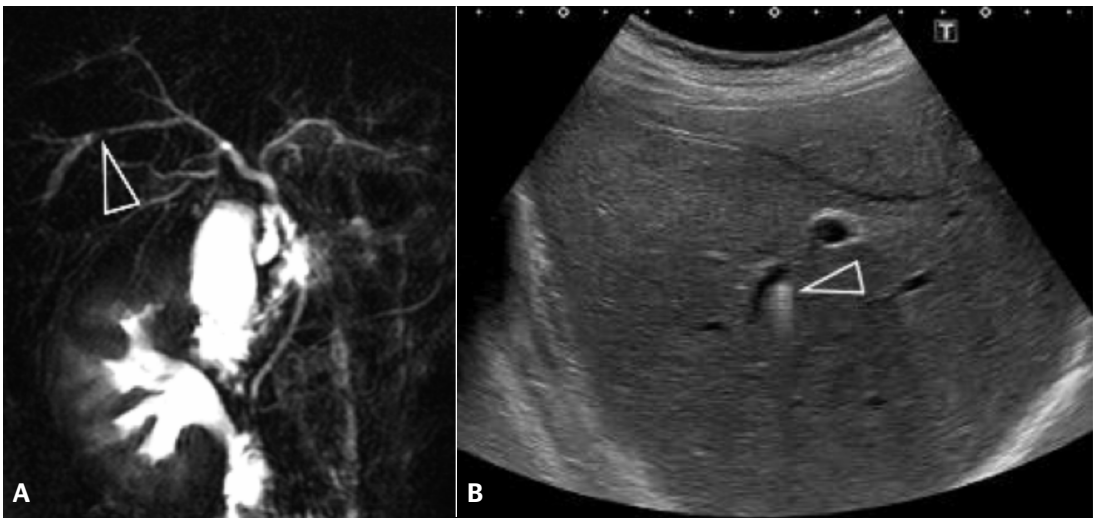


Figure 10.
A. Mise en évidence de lithiases intrahépatiques en bili-IRM.
B. L'échographie est un complément utile, car la bili-IRM peut avoir du mal à détecter les calculs quand les voies biliaires sont de petit calibre. Ici l'échographie montre la présence de dépôts de cholestérol le long de petites voies biliaires intrahépatiques, visibles sous la forme d'une image en « queue de comète », classique mais dont la recherche nécessite une exploration ciblée attentive. Devant des antécédents de cholestase gravidique et de symptomatologie biliaire avant 40 ans ayant récidivé après cholécystectomie, cette patiente présente avec l'imagerie tous les critères diagnostiques d'un syndrome LPAC. Cette prédisposition à la pathologie biliaire pourra être confirmée par une recherche génétique, et donner lieu à un traitement médical et un dépistage familial



Figure 11. Dilatation des voies biliaires intra-hépatiques postérieures droites, dont la lumière est remplie par de multiples calculs (tête de flèche). Un cathétérisme rétrograde a été réalisé, avec des prélèvements cytologiques par aspiration de bile et brossage biliaire. Les calculs n'étaient ici qu'une conséquence et non la cause de l'obstruction : la cytologie a montré la présence d'un cholangiocarcinome sous-jacent

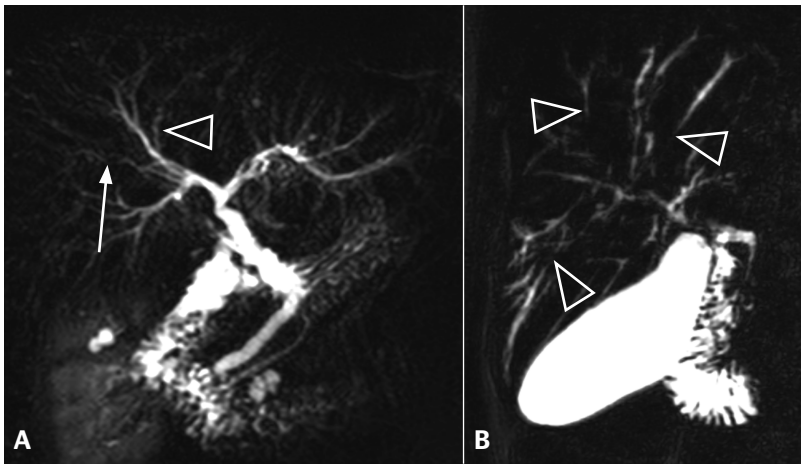


Figure 12.
A. Chez ce patient suivi pour une TIPMP de la tête du pancréas et ne présentant aucun argument clinico-biologique pour une pathologie biliaire, on pourrait discuter de discrètes « irrégularités » des VBIH : aspect en « collier de perles » (tête de flèche), sténose focale (flèche)... En réalité, il ne s'agit que de fausses images, banales en bili-IRM et simplement liées à la résolution spatiale et au rapport signal sur bruit limités : ici les VBIH sont normales.
B. Chez cet autre patient, il existe cette fois-ci des signes objectifs d'atteinte des VBIH : on note de multiples images de « disparition » segmentaire de voies biliaires, associées à une trop bonne visibilité en amont. Il s'agit d'un aspect typique de cholangite sclérosante primitive

Malgré les très bonnes performances de la bili-IRM pour le diagnostic de CSP, des difficultés et des pièges sont à connaître (Figs 12 à 15). Il faut ainsi noter que les limites techniques de l'imagerie par bili-IRM donnent « toujours » un aspect « un peu » irrégulier aux voies biliaires. Il est donc important que le diagnostic de CSP ne se base pas sur une appréciation simplement globale et subjective du radiologue sur l'irrégularité des VB : il faut également

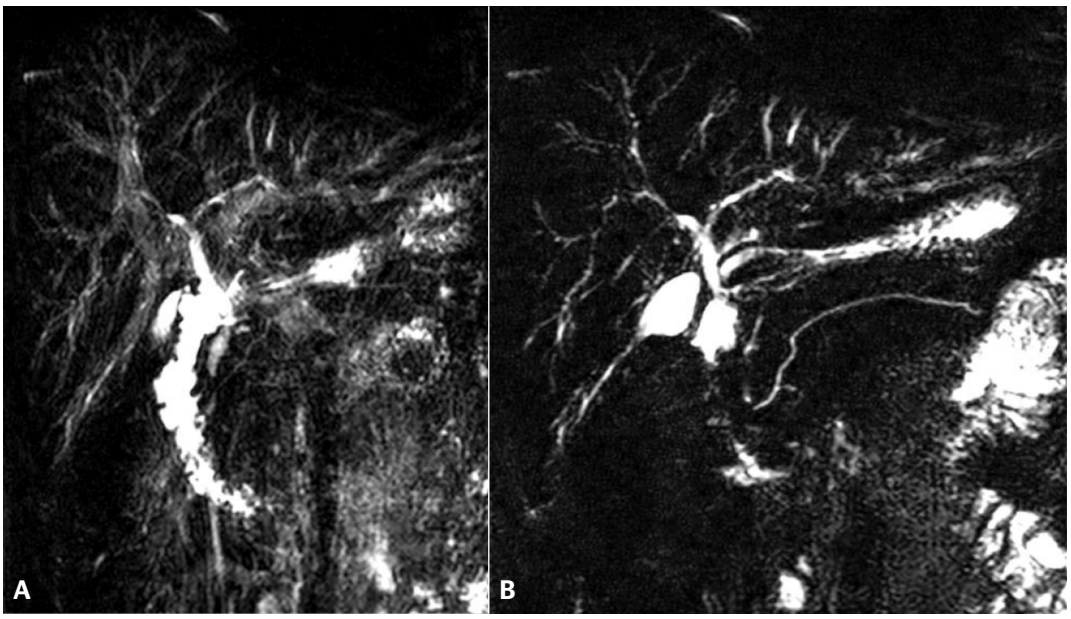


Figure 13. Intérêt du gadolinium pour l'exploration des cholangites sclérosantes primitives : l'injection de produit de contraste permet l'étude du rehaussement biliaire et l'analyse du parenchyme hépatique à la recherche d'un éventuel cholangiocarcinome. De plus, la comparaison d'acquisitions de bili IRM avant (A) et après (B) injection de gadolinium montre que cette injection peut réduire le « bruit de fond » lié aux structures vasculaires. L'analyse des voies biliaires est ainsi facilitée. Ici, on note un aspect typique de CSP

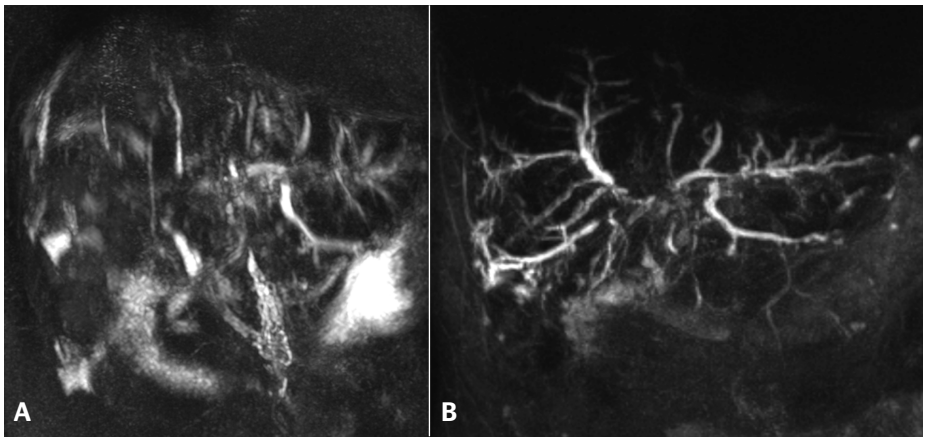


Figure 14. Les acquisitions 3D de bili-IRM apportent généralement un gain en résolution spatiale et en rapport signal sur bruit appréciable pour la recherche des signes de CSP. Mais lorsque la synchronisation respiratoire n'a pas été efficace, l'acquisition 3D sera de mauvaise qualité (A) et sera utilement complétée par des coupes 2D (B)

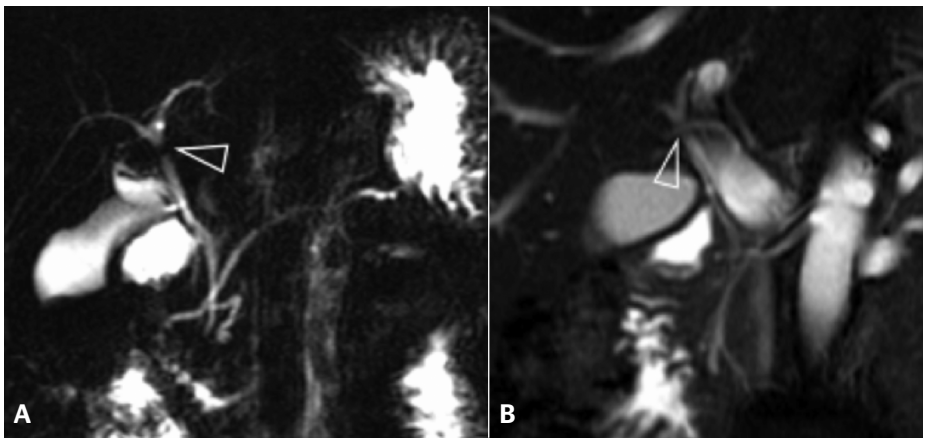


Figure 15. Chez ce patient chez qui on recherche des signes de CSP, une image lacunaire (A, tête de flèche) pourrait faire évoquer une sténose du canal hépatique commun.
Cependant, cette image piège n'est en réalité pas pathologique. La topographie, le caractère extrinsèque et les bords parallèles rectilignes de cette « lacune » sont très caractéristiques : une acquisition complémentaire (séquence « à l'état d'équilibre ») confirme qu'il ne s'agit que d'une image d'empreinte artefactuelle liée au passage de la branche droite de l'artère hépatique (B, tête de flèche).

que le radiologue puisse décrire et montrer précisément des lésions élémentaires de CSP, à savoir des zones de sténoses s'accompagnant d'une trop bonne visibilité de segments biliaires en amont. Une expertise particulière ou une double lecture peuvent être nécessaires.

Par ailleurs certains termes devenus généralement impropres, comme la description d'un aspect « en arbre mort », doivent faire diminuer la

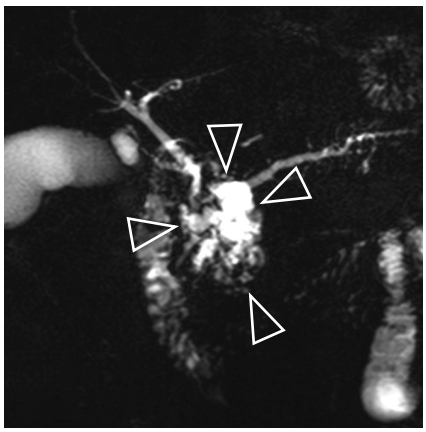

**Figure 16. Exemple d'exploration par bili-IRM d'une volumineuse TIPMP de la tête du pancréas (têtes de flèches). Il s'y associe d'autres localisations corporéo-caudales de petite taille, et une augmentation de calibre du canal pancréatique principal**

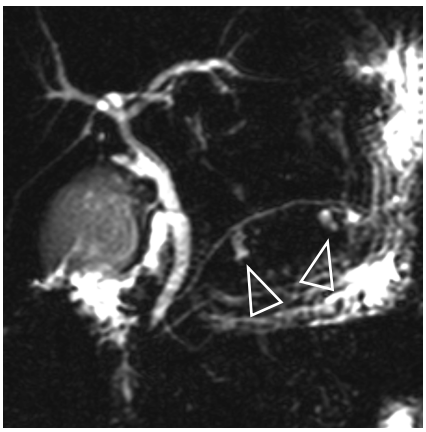

**Figure 17. Sur cette bili-IRM demandée à la recherche de lithiases de la voie biliaire principale, découverte fortuite d'ectasies kystiques juxta-centimétriques de canaux secondaires, évoquant des localisations de TIPMP (têtes de flèches)**

conviction du correspondant clinicien à la lecture du compte-rendu d'IRM : cette description d'un « arbre mort » qui s'appliquait autrefois aux images de CPRE n'est plus valable en bili-IRM puisque, contrairement à la CPRE, la bili-IRM a la possibilité de montrer les segments biliaires (anormalement trop bien visibles) en amont des sténoses.

Outre le diagnostic, la bili-IRM a également un rôle important pour le bilan préthérapeutique (recherche de sténoses dominantes accessibles à un traitement endoscopique) et pour le suivi en imagerie – annuel – des patients atteints de CSP. Concernant le risque d'apparition d'un cholangiocarcinome, la bili-IRM (qui devra être complétée par des séquences hépatiques avec injection de gadolinium) recherchera l'apparition de nouvelles dilatations biliaires suspectes, d'un syndrome de masse ou de prises de contraste pathologiques. Les performances de l'IRM restent malheureusement relativement limitées pour dépister une forme précoce de cholangiocarcinome, et un brossage endobiliaire doit être discuté au moindre signe d'alerte.

## Pour l'exploration des lésions kystiques du pancréas

Tout comme l'échoendoscopie, la bili-IRM est très utile au bilan et à la caractérisation des lésions kystiques du pancréas. Elle permet de préciser leur localisation, leur aspect morphologique, leur caractère uni- ou multifocal, et leur communication éventuelle avec le canal pancréatique (sachant qu'il peut être difficile de faire la distinction entre un contact et une communication). Ces caractéristiques d'imagerie, associées au contexte clinique, permettent souvent de s'orienter entre les différents types de lésion : pseudokystes, TIPMP (Fig. 16), cystadénomes séreux ou mucineux.

Le principal problème qui se pose en pratique est celui de la prise en charge des petites lésions kystiques pancréatiques asymptomatiques qui sont découvertes de plus en plus souvent de façon fortuite (Fig. 17), à la faveur de la multiplication et de l'amélioration des performances des examens d'imagerie (échographie, scanner ou IRM) et qui correspondent le plus souvent à une TIPMP des canaux secondaires volontiers multiloculaire. Alors que les attitudes « historiques » étaient généralement très invasives, une évolution des pratiques vers moins d'agressivité a été progressivement validée, ce qui a conduit à essayer de sélectionner les lésions pour lesquelles la prise en charge peut être allégée.

Lors de la dernière réunion de consensus sur la prise en charge des lésions kystiques pancréatiques mucineuses, des recommandations ont été édictées.

Dans tous les cas, une bili-IRM associée à des acquisitions pancréatiques avec injection de produit de contraste permet un bilan initial non invasif et une orientation selon les critères suivants :

- en présence d'un ictère, d'un bourgeon tumoral prenant le contraste en imagerie, ou d'un canal pancréatique principal ≥ 10 mm, une chirurgie sera discutée ;
- sinon : en présence d'une lésion kystique ≥ 3 cm, d'un bourgeon tumoral, de parois épaisses ou rehaussées, ou d'un canal pancréatique principal entre 5 et 9 mm, une échoendoscopie complémentaire, plus ou moins associée à un prélèvement intrakystique, doit être réalisée afin de décider de la suite de la prise en charge ;
- sinon, en l'absence des critères suspects ci-dessus :
  - les kystes de 2 à 3 cm méritent une évaluation précoce à 3-6 mois par échoendoscopie ;
  - les kystes de 1 à 2 cm peuvent être surveillés annuellement par IRM pendant 2 ans, puis de façon plus espacée ;
  - les petits kystes < 1 cm peuvent être simplement recontrôlés en IRM à 2-3 ans.

## Pour le bilan des adénocarcinomes pancréatiques, cholangiocarcinomes et autres lésions obstructives

Même si la bili-IRM peut être très évocatrice d'un cancer du pancréas en montrant des signes d'obstruction, en particulier au niveau céphalique avec le signe du « double canal » (dilatation du cholédoque et du canal pancréatique), le bilan d'un adénocarcinome pancréatique repose essentiellement sur la TDM : celle-ci permet un bilan d'extension locale et à distance, et une évaluation précise d'un éventuel envahissement vasculaire.

Dans ce contexte, ce sont les séquences d'IRM hépatique (en diffusion et en T1 sans et avec injection de Gadolinium) davantage que celles de bili-IRM qui peuvent utilement compléter le bilan d'opérabilité fait par TDM. En effet, l'IRM hépatique est très performante (plus que la TDM) pour dépister des métastases.

En cas de cancer des voies biliaires, en complément d'un bilan par une imagerie en coupe avec injection (par TDM ou IRM), la bili-IRM sera très utile pour localiser la lésion et pour fournir une cartographie biliaire préthérapeutique avant un geste endoscopique, chirurgical ou de radiologie interventionnelle (Fig. 18). La bili-IRM permet en particulier de préciser l'extension biliaire locale d'un cholangiocarcinome de la convergence (tumeur de Klatskin).

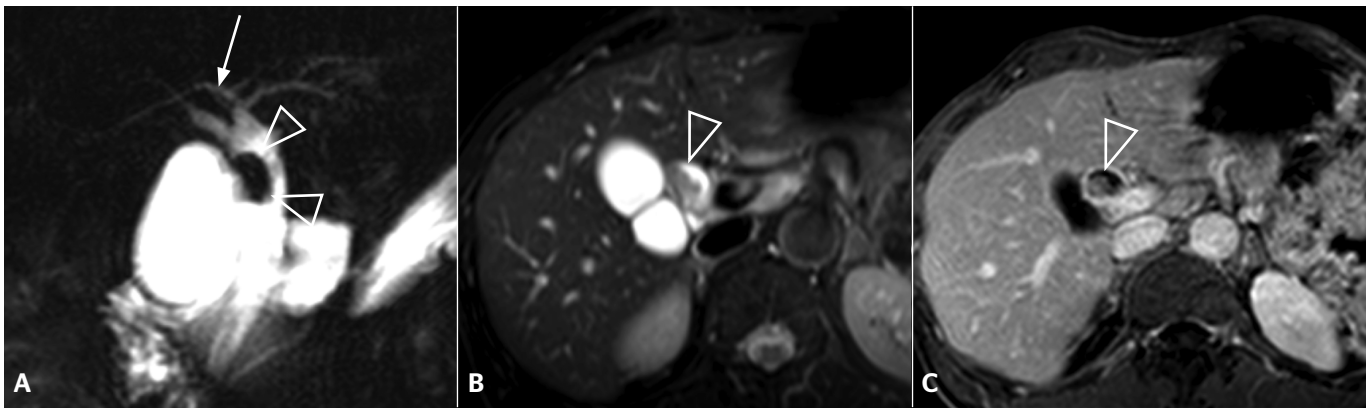


Figure 18. Mise en évidence d'une formation polypoïde (A, têtes de flèche) dans la lumière du canal hépatique commun. Cette coupe de bili-IRM montre les rapports entre le pôle supérieur de la lésion et la convergence biliaire supérieure. On note par ailleurs un abouchement variant sur le canal hépatique gauche du canal sectoriel postérieur droit (flèche). L'hypersignal tissulaire en T2 de la lésion (B) et son rehaussement en T1 après injection de gadolinium (C) montrent qu'il s'agit d'une tumeur et non d'un simple calcul ou d'un conglomérat de sludge. L'analyse de la pièce de résection chirurgicale a retrouvé un adénome tubulo-villeux de 2,5 cm de grand axe, dégénéré sous la forme d'un adénocarcinome bien différencié de type biliaire

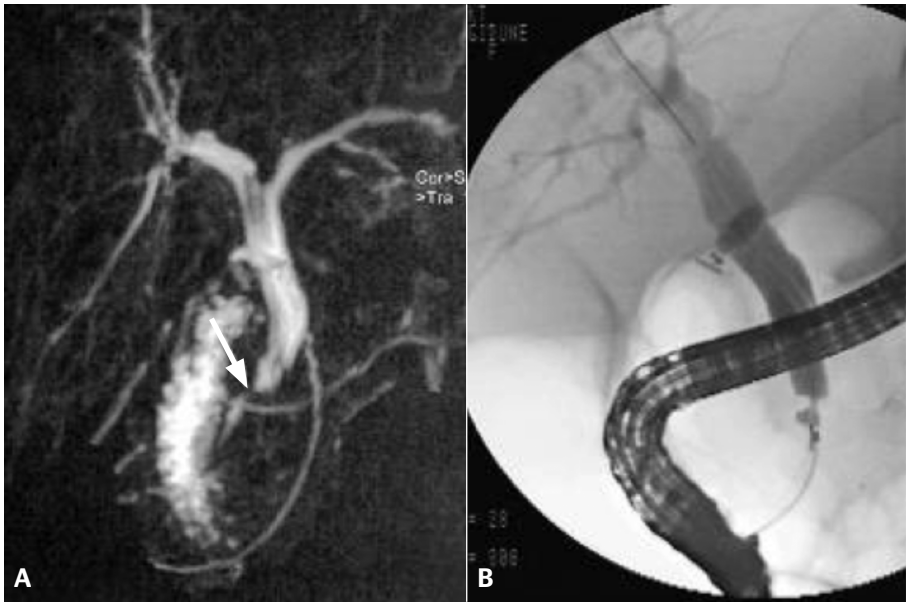


Figure 19. Jeune patiente ayant présenté un épisode de migration lithiasique, avec des calculs vésiculaires en échographie. Pendant la cholécystectomie, une cholangiographie peropératoire a montré une sténose cholédocienne. La bili-IRM (A) retrouve cette sténose, 15 mm en amont de la papille (flèche), avec dilatation de la VBP d'amont. On note par ailleurs un pancréas divisum, et la présence du drain biliaire en T laissé lors de la cholécystectomie. En IRM, aucune autre anomalie n'est notée en regard de la zone de sténose, y compris après injection de gadolinium. Ceci est confirmé par une échoendoscopie qui ne retrouve pas de syndrome de masse ni d'épaississement pathologique des parois biliaires. Une CPRE est réalisée dans le même temps (B) pour vérification cytologique par brossage et aspiration de bile, et mise en place d'une prothèse pour calibrage de la sténose. L'hypothèse retenue est celle d'une sténose bénigne, consécutive à une réaction inflammatoire sur lithiase enclavée puis secondairement évacuée

Devant une sténose biliaire, le bilan complet d'imagerie cherchera à s'orienter quant à sa nature. Les arguments suivants sont à rechercher en faveur d'une sténose biliaire maligne :

- un épaississement > 1,5 mm des parois de la voie biliaire principale ;
- une sténose sur plus d'un centimètre de longueur ;
- une paroi biliaire au rehaussement anormalement accentué.

Une CPRE avec brossage sera couramment requise pour affirmer le diagnostic et faire la différence avec une sténose bénigne, par exemple post-lithiasique (Fig. 19).

La cholangite auto-immune (ou cholangite à IgG4) constitue un piège classique. Cette maladie sténosante des voies biliaires fréquemment associée à la pancréatite auto-immune peut donner lieu à des images prêtant à confusion avec une pathologie tumorale. Un dosage sérique des IgG4 et la réponse à un simple traitement corticoïde peuvent permettre de redresser le diagnostic.

En cas d'obstruction très basse, une hypertrophie de la papille (> 10 mm) avec protrusion papillaire au sein de la lumière duodénale, d'autant mieux visible que le duodénum est en réplétion liquidienne, orientera vers un adénome ou adénocarcinome de l'ampoule de Vater (Fig. 20). Le bilan complet fera alors appel à une duodénoscopie.

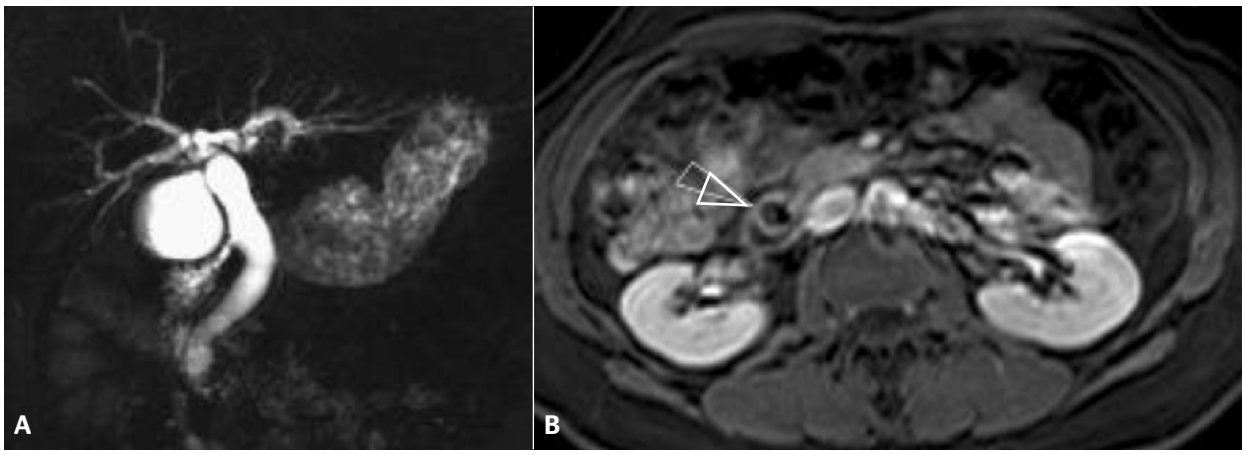


Figure 20. Patiente présentant une cholestase, avec en bili-IRM une dilatation de l'ensemble de la VBP jusqu'à la papille (A). Le canal pancréatique n'est pas dilaté. L'acquisition en coupes axiales T1 après injection de gadolinium (B) montre une hypertrophie de la papille qui bombe dans la lumière duodénale, et dont le rehaussement est accentué (tête de flèche). L'épaississement des parois reste relativement modéré et régulier ; cependant, la biopsie sous duodénoscopie a permis de poser le diagnostic d'adénocarcinome de l'ampoule de Vater

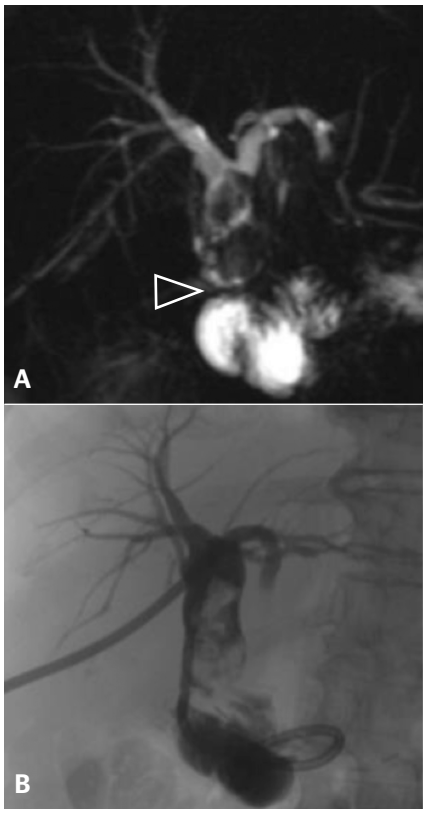


Figure 21.
A. Mise en évidence en bili-IRM de volumineux calculs, en amont d'une anastomose bilio-digestive présentant une sténose (tête de flèche).
B. Une cholangiographie percutanée a été réalisée afin de mettre en place un drain interne-externe ; on retrouve les mêmes constatations qu'en bili-IRM

### Pour la recherche de complications postchirurgicales

La bili-IRM permet la recherche et le suivi d'éventuelles complications survenant après une chirurgie hépato-pancréatico-biliaire (Figs 21 et 22). Notons qu'il peut être difficile de diagnostiquer formellement la sténose d'une anastomose biliaire en bili-IRM, lorsque cette sténose est modérée et qu'elle ne s'accompagne pas d'une franche disparité de calibre. En effet, contrairement au test qu'il est possible de faire à l'aide d'un ballonnet en CPRE, la bili-IRM visualise le calibre d'une anastomose « au repos », sans pouvoir prédire si l'anastomose a la capacité de se distendre.

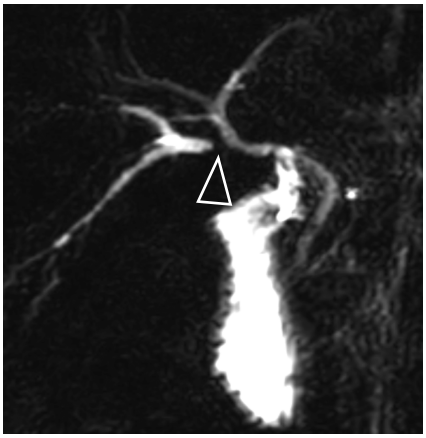

Figure 22. Bili-IRM réalisée dans les suites d'une cholécystectomie qui s'est compliquée d'une plaie biliaire. Cette patiente présentait une variante anatomique, avec un abouchement du secteur biliaire postérieur droit bas situé sur le canal hépatique commun, à proximité du canal cystique. Le canal sectoriel postérieur droit a été lésé au cours de la chirurgie. En postopératoire, on visualise une sténose (tête de flèche) associée à une dilatation sectorielle des VBIH d'amont

Dans le contexte postchirurgical, l'injection d'un produit de contraste à élimination biliaire peut être utile pour authentifier et localiser une fuite biliaire (Fig. 23).

### Pour le bilan des pathologies biliaires kystiques

La bili-IRM permet un bilan exhaustif d'un grand nombre de pathologies biliaires kystiques, en particulier congénitales, comme l'illustrent les Figures 24 à 27. Afin d'affirmer ou d'infirmer une communication des lésions kystiques avec les voies biliaires, il peut être utile d'injecter un produit de contraste à élimination biliaire.

### Pour explorer une dilatation des voies biliaires

Lorsqu'une dilatation des voies biliaires s'associe à une symptomatologie clinique ou biologique, il faudra aller au bout de la recherche étiologique :

- par une bili-IRM associée à une exploration IRM en T1 sans et après injection de gadolinium ;
- et/ou, si la recherche reste négative, par une échoendoscopie, celle-ci (bien que plus invasive) étant très performante dans ce contexte.

Cependant, il arrive aussi fréquemment qu'on découvre une dilatation de la voie biliaire principale de façon fortuite chez un patient asymptomatique, sans qu'une lésion obstructive ne soit mise en évidence. Dans ce cas, la question qui se pose est celle du caractère véritablement pathologique ou non de cette dilatation.

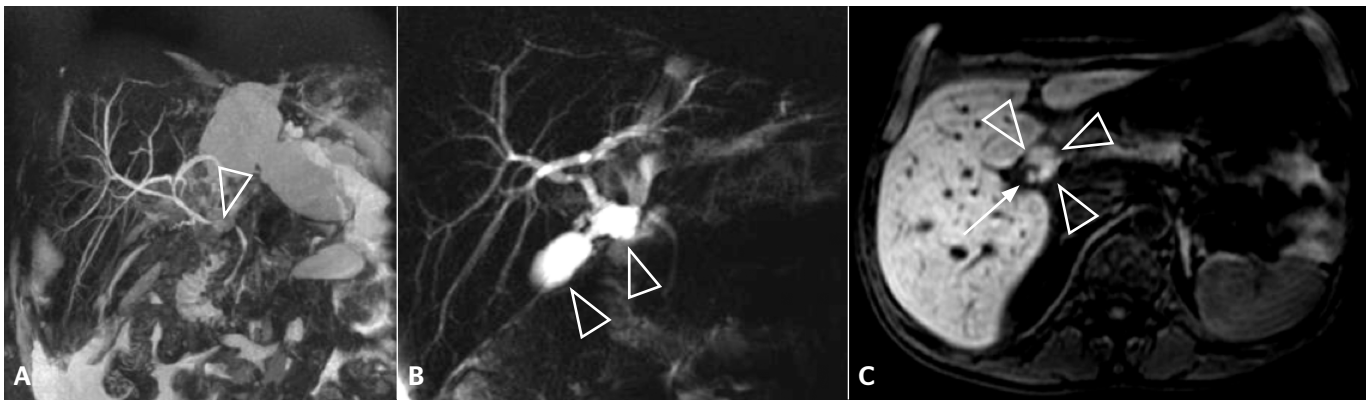


Figure 23.
A. Chez ce patient greffé hépatique, la bili-IRM montre une sténose biliaire relativement longue (tête de flèche) en regard de la région anastomotique. Les voies biliaires d'amont ne sont pas dilatées.
B. Sur ce contrôle effectué dans un contexte de majoration de la cholestase, on constate l'apparition d'une collection liquidienne en regard de la région anastomotique (têtes de flèches), et une discrète augmentation du calibre des voies biliaires en amont.
C. Une acquisition tardive après injection d'un produit de contraste à élimination biliaire retrouve la présence de contraste dans la VB sus-anastomotique (flèche), ainsi que son passage dans la collection hilaire (têtes de flèches) : ceci confirme la fuite biliaire anastomotique

Le seuil généralement retenu pour parler de dilatation de la VBP est un diamètre > 7 mm. Chez un patient cholécystectomisé, on considère généralement comme non pathologique une VBP mesurant jusqu'à 10 mm. On considère également comme normale une augmentation modérée du diamètre de la VBP avec l'âge ou pendant la grossesse. Sous réserve de l'absence de symptomatologie clinique biliaire et de l'absence de cholestase, lorsqu'aucun obstacle n'a été identifié, le contexte peut donc permettre de considérer comme normales certaines dilatations modérées de la voie biliaire principale.

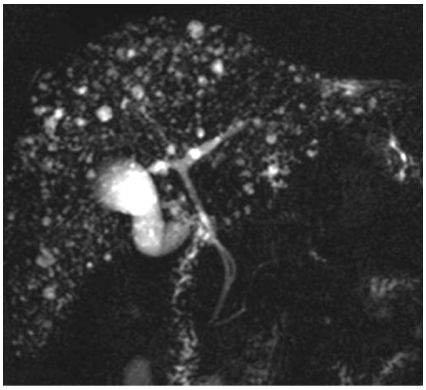

Figure 24. Aspect typique en bili-IRM d'hamartomatose biliaire, avec une multitude de formations kystiques (complexes de Von Meyenburg) disséminées, de petite taille, et sans communication avec l'arbre biliaire

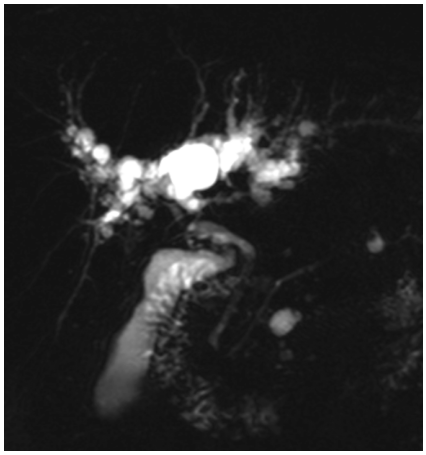

Figure 25. Mise en évidence en bili-IRM de multiples kystes péribiliaires chez un patient présentant une cirrhose hépatique

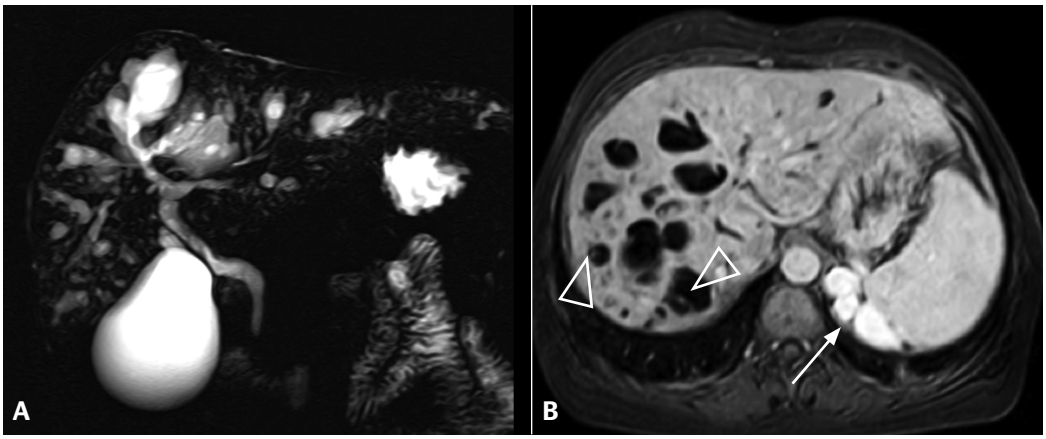


Figure 26.
A. Mise en évidence en bili-IRM de multiples dilatations anévrysmales des voies biliaires.
B. Les voies biliaires dilatées engainent le pédicule portal, visible sous la forme d'un point rehaussé au milieu des images kystiques (« dot sign », têtes de flèches). Cet aspect est caractéristique d'un Caroli. Il s'y associe ici une fibrose hépatique congénitale (des volumineuses varices spléniques d'hypertension portale sont visibles, flèche), ce qui fait porter le diagnostic de syndrome de Caroli

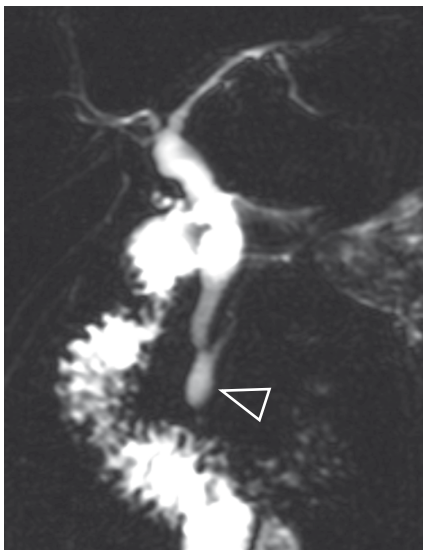

**Figure 27. Chez cette patiente suspecte de présenter un kyste du cholédoque, la bili-IRM permet un bilan morphologique et la recherche de facteurs anatomiques prédisposants. Ici, on constate la présence d'un canal commun (tête de flèche) augmenté de calibre et anormalement long (≥ 15 mm). L'angle de raccordement du cholédoque et du canal pancréatique est en revanche normal (< 30°)**

## Références


1. L'IRM en pratique. Ouvrage publié par la Société Française de Radiologie ; 2014.
2. Guide du Bon Usage des examens d'imagerie médicale. Société Française de Radiologie / Société Française de Médecine Nucléaire. http://gbu.radiologie.fr/
3. Hossary SH, Zytoon AA, Eid M, *et al*. MR Cholangiopancreatography of the Pancreas and Biliary System: A Review of the Current Applications. Current problems in diagnostic radiology 2014;43(1):1-13.
4. Griffin Nyree YU Dominic, Alexander Grant L. Magnetic resonance cholangiopancreatography: pearls, pitfalls, and pathology. In : Seminars in Ultrasound, CT and MRI. WB Saunders, 2013. p. 32-43.
5. Eason JB, Taylor AJ, Yu J. MRI in the workup of biliary tract filling defects. J Magnetic Resonance Imaging 2013;37(5):1020-34.
6. Recommandations de Pratique Clinique (2010) « Prise en Charge de la Lithiase Biliaire ». Société Nationale Française de Gastroentérologie. http://www.snfge.org/download/file/fid/386
7. Conseil de pratique (2014) « Prise en charge de la cholangite sclérosante primitive (CSP) ». Société Nationale Française de Gastroentérologie. http://www.snfge.org/download/file/fid/616
8. Tanaka M, Fernández Del Castillo C, Adsay V, *et al*. International consensus guidelines 2012 for the management of IPMN and MCN of the pancreas. Pancreatology 2012;12(3):183-97.
9. Thesaurus national de cancérologie digestive (TNCD). « Cancer des voies biliaires » (2014) et « Cancer du pancréas » (2011). http://www.tncd.org/
10. Katabathina VS, Dasyam A., Dasyam N, *et al*. Adult Bile Duct Strictures: Role of MR Imaging and MR Cholangiopancreatography in Characterization. RadioGraphics 2014;34(3):565-86.
11. Rana SS, Bhasin DK, Sharma V, *et al*. Role of endoscopic ultrasound in evaluation of unexplained common bile duct dilatation on magnetic resonance cholangiopancreatography. Ann Gastroenterol 2013;26(1):66.




## Les Cinq points forts

La bili-IRM a pris une place prépondérante pour l'exploration des voies biliaires. Elle est moins invasive que l'échoendoscopie, avec des performances proches. Quant à la CPRE, elle est utilisée à titre thérapeutique, mais elle n'a plus de rôle diagnostique.

En IRM, de multiples séquences complémentaires doivent être utilisées pour optimiser l'exploration et permettre une interprétation correcte, en particulier dans les cas suivants :
- patients non coopérants ou à la respiration irrégulière,
- en présence d'une aérobilie,
- lorsqu'on suspecte une pathologie tumorale.

Dans les cas les plus difficiles, il est utile que les explorations soient réalisées par un radiologue expert qui adaptera la technique d'examen et interprétera les images en fonction des contraintes rencontrées.

La recherche d'une lithiase de la voie biliaire principale repose sur la bili-IRM chaque fois qu'il est difficile de réaliser une échoendoscopie ou une cholangiographie peropératoire.

Le diagnostic de cholangite sclérosante primitive peut se faire de manière non invasive par bili-IRM. Ce diagnostic ne doit cependant pas être porté par excès par un examen de qualité insuffisante, ou devant la constatation d'irrégularités des voies biliaires sans caractère spécifique.

Devant une dilatation symptomatique de la voie biliaire principale sans obstacle identifié à la bili-IRM, il faut poursuivre par une échoendoscopie. Une dilatation « normale » de la VBP ne pourra être évoquée qu'en dernier lieu, lorsque la dilatation est modérée, rencontrée fortuitement chez un patient âgé ou cholécystectomisé, et asymptomatique.

## Questions à choix unique

### Question 1

**Parmi les examens suivants, lequel ne doit pas être demandé à titre diagnostique pour l'exploration des pathologies biliaires ?**

- ❑ A. L'échographie
- ❑ B. Le scanner
- ❑ C. La bili-IRM
- ❑ D. L'échoendoscopie
- ❑ E. La CPRE

### Question 2

**Concernant les techniques d'acquisition utilisées en bili IRM, quelle est la proposition exacte ?**

- ❑ A. L'injection d'un produit de contraste est nécessaire pour visualiser les voies biliaires
- ❑ B. Si on utilise une séquence IRM adaptée, l'hypersignal spontané des liquides suffit pour visualiser les voies biliaires sans qu'on n'ait besoin d'injecter de produit de contraste
- ❑ C. Même en l'absence de renseignements cliniques pour le justifier, une exploration de bili-IRM s'accompagne systématiquement d'une étude parenchymateuse hépato-pancréatique avec injection de gadolinium
- ❑ D. Contrairement à l'acquisition « 2D », l'acquisition « 3D » de bili-IRM est moins sensible aux artefacts tout en permettant d'obtenir des coupes fines et une analyse dynamique des voies biliaires
- ❑ E. La bili-IRM est un examen très standardisé dont la qualité est relativement prévisible quels que soient la machine, le radiologue, la question posée et la coopération du patient

### Question 3

**Parmi les propositions mentionnées ci-dessous, laquelle est fausse ?**

- ❑ A. Les performances de la bili-IRM sont bien supérieures à celle de l'échographie et du scanner pour la recherche de lithiase de la voie biliaire principale, ce qui en fait l'examen non invasif de référence dans cette indication
- ❑ B. La bili-IRM peut être une alternative à l'échoendoscopie ou à la cholangiographie peropératoire lors de la prise en charge d'un patient suspect de lithiase cholédocienne
- ❑ C. Les constatations faites par bili-IRM peuvent permettre de poser le diagnostic de cholangite sclérosante primitive même si aucune biopsie hépatique n'a été réalisée
- ❑ D. Il est facile de faire la distinction en bili-IRM entre des voies biliaires normales et des voies biliaires irrégulières témoignant d'une CSP.
- ❑ E. L'IRM pancréatique avec bili-IRM est très utile et peut suffire pour le diagnostic et le suivi de certaines lésions kystiques du pancréas de petite taille.

## Notes