# FMC-HGE : Atelier
# L'endomicroscopie confocale

Emmanuel Coron, Thierry Helbert

# LIENS D'INTÉRÊT

- E CORON Mauna kea Technologies
- T HELBERT Mauna kea Technologies

JFHOD 2017 PARIS
Thématique Le vieillissement
Invité LE QUÉBEC
23/26 MARS

# L'endomicroscopie en pathologie digestive du concept à la pratique

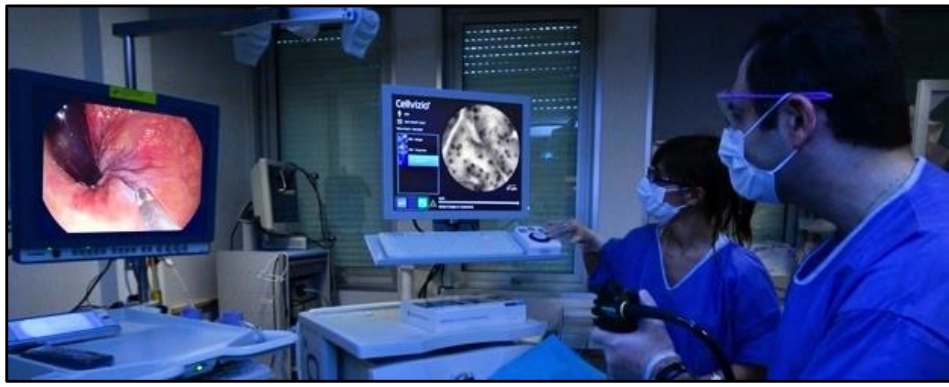

# Une question de Temps, de Résolution, et de Profondeur...

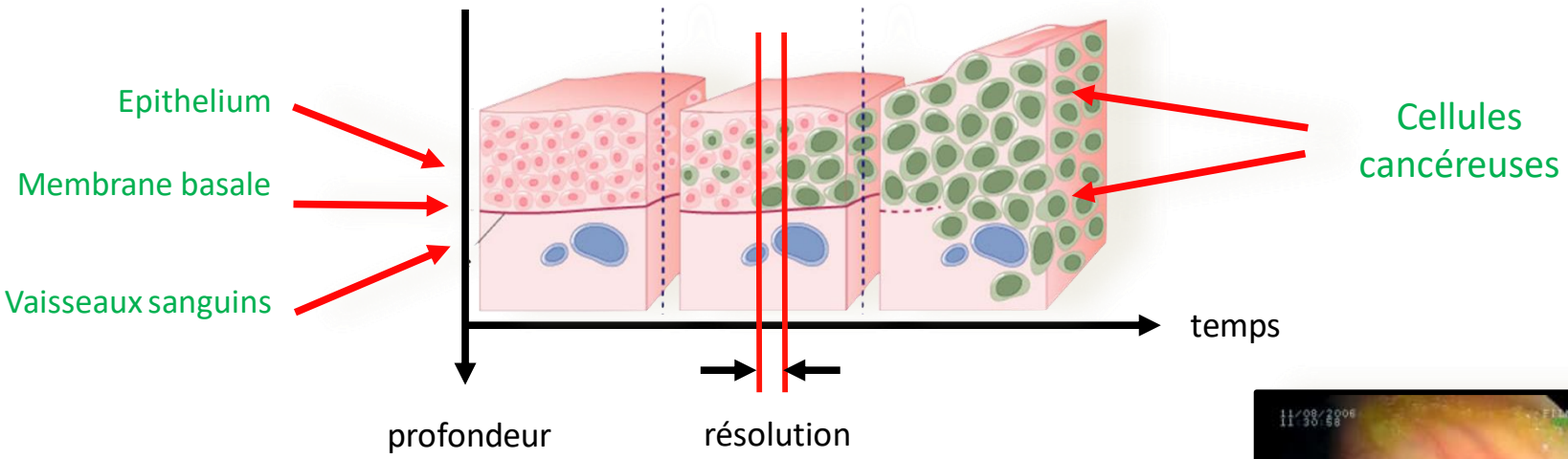

et un «Gold Standard» : la biopsie

# Mais aussi une question de longueur d'onde...

- En physique, la résolution recherchée dicte la longueur d'onde
  - « faire » une image = capter le rayonnement émis et dresser une carte
  - « capter » et « dresser une carte» = incertitude de l'ordre de la longueur d'onde

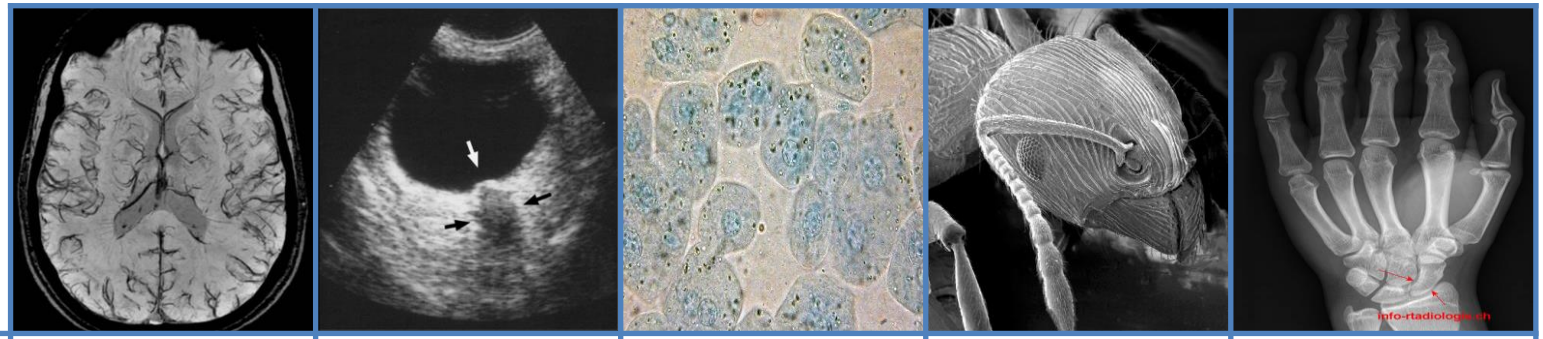

| Modalité | Imagerie RMN | Echotomographie | Microscopie optique | Microscopie électronique | Radiographie / Tomodensitométrie |
|---|---|---|---|---|---|
| Longueur d'onde | 10 m | 25-75 µm | 400-800 nm | 2-20 pm | $10^{-11}$ m |
| Résolution | 1 mm | 30-100 µm | 0,5-1 µm | 100-1000 pm | 1 mm |

## Une question ou un problème de longueur d'onde ?

- Problème d'absorption : beaucoup de photons sont en fait transformés en ... chaleur.
  - Cela dit, il existe un domaine moins mauvais : la fenêtre thérapeutique (rouge et NIR)
- Problème(S) de diffusion: les photons sont déviés aléatoirement
  - Formation de halos
  - Perte de résolution et contraste
  - Problème classique...

$$\frac{\text{Nombre de photons reçus par le CVZ}}{\text{Nombre de photons envoyés par le CVZ}} = 1 / 1\,000\,000$$

# Haute résolution & haut contraste : la microscopie Confocale

- Microscope :
  - Objectif +
  - Oculaire (ou caméra) +
  - Eclairage (lampe)

- Microscope confocal :
- Objectif +
- Trou de filtrage (+ détecteur) +
- Eclairage balayé

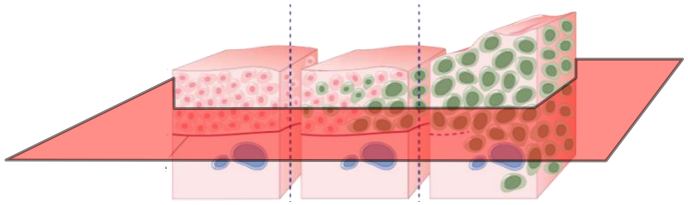

Une coupe virtuelle des tissus

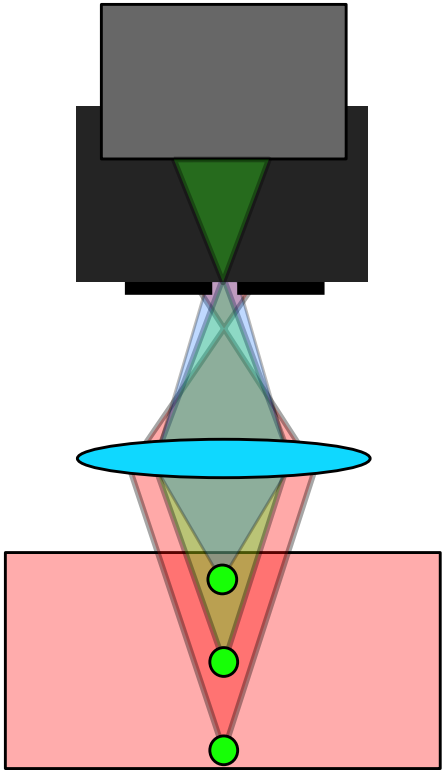

## Il suffit de faire entrer un microscope dans un endoscope !

# Comment ne pas le miniaturiser ?

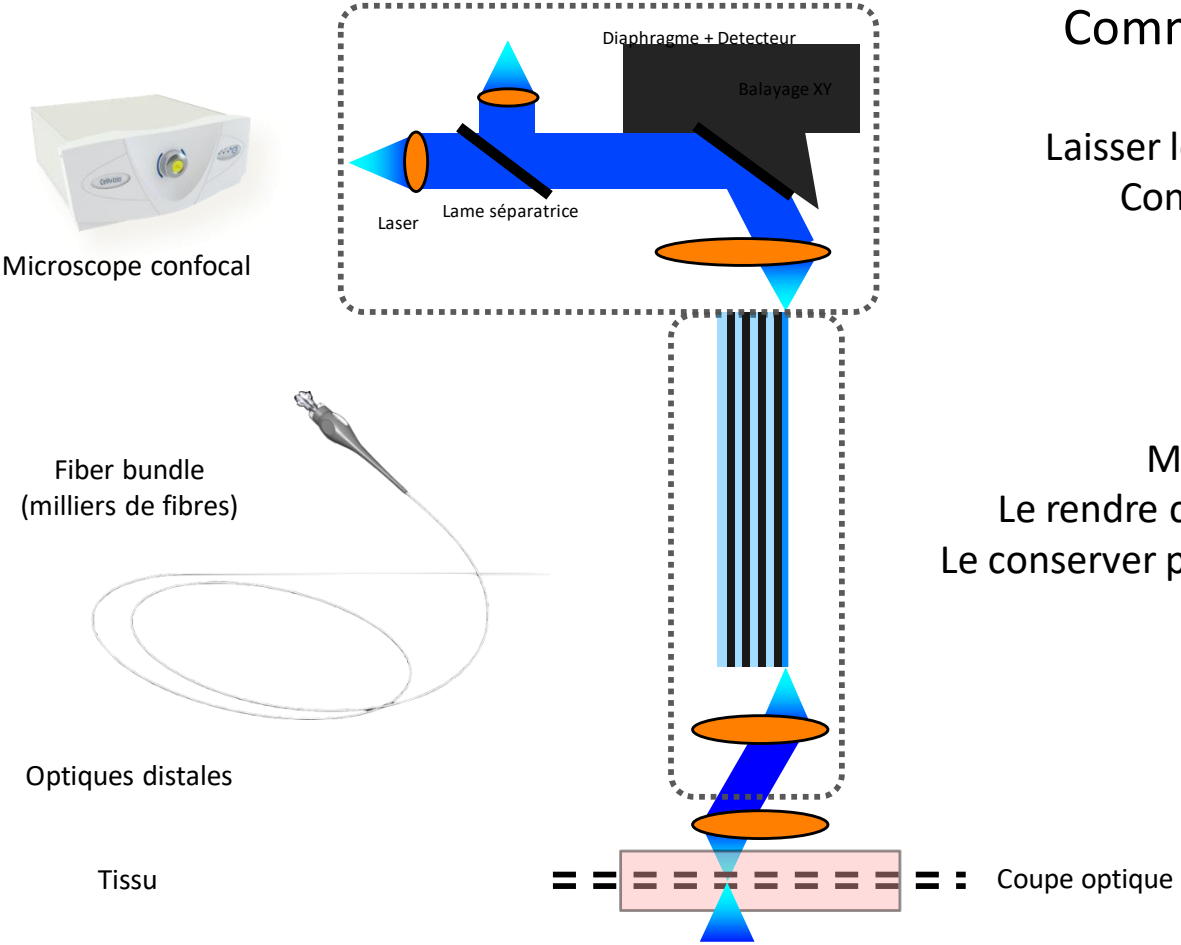


Laisser le microscope à l'extérieur du patient
Conserver ses dimensions (si besoin est)
Conserver sa vitesse de balayage
Garder le contrôle du coût

Miniaturiser ce qui peut (et doit) l'être
Le rendre compatible avec tous les endoscopes
Le conserver passif (aucun composant actif dans la sonde)
Garder le contrôle de sa robustesse

Microscope confocal

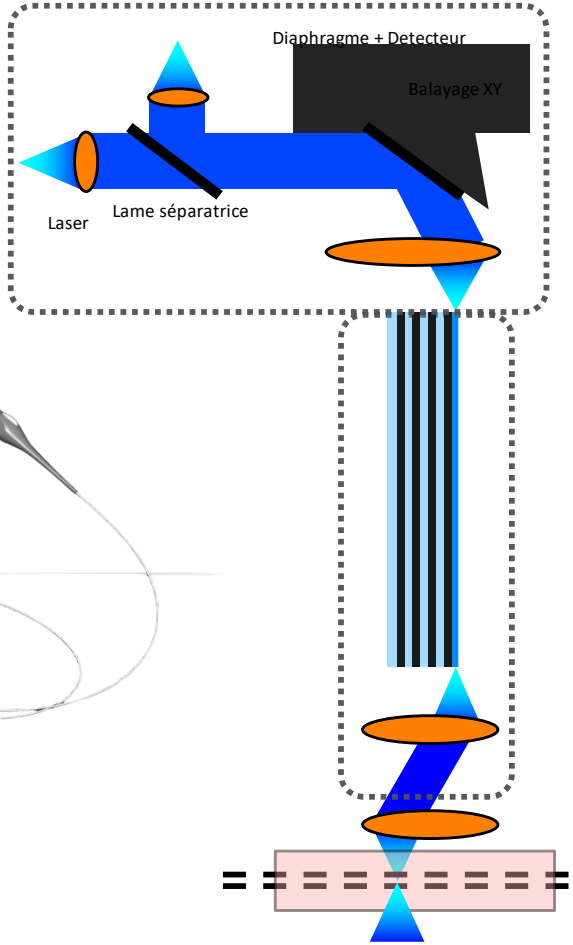




Fiber bundle
(milliers de fibres)

Optiques distales

Tissu

Coupe optique

probe-based Confocal Laser Endomicroscopy (pCLE)

# Optimisation des minisondes confocales par application

| Procédure | | Gastroscopie | Coloscopie | CPRE | Bronchoscopie / Alvéoscopie | Aspiration écho-guidée | Urologie |
|---|---|---|---|---|---|---|---|
| Caractéristiques | Longueur (m) | 3 | 4 | 4 | 3 | 4 | 2 ou 3 |
| | Diamètre (mm) | 2,6 | 2,6 | 0,85 | 1,4 | 0,85 | 0,85 |
| | **Profondeur d'examen** (µm) | 60 | 60 | 50 | 0-300 | 50 | 50 |
| | Epaisseur de coupe optique (µm) | 15 | 15 | 50 | 300 | 50 | 50 |
| | Résolution (µm) | 1 | 1 | 3,4 | 3,4 | 3,4 | 3,4 |
| | Champ de vue (µm) | 240 | 240 | 325 | 640 | 325 | 325 |
| | **Nb max d'utilisations** | 20 | 20 | 10 | 20 | 10 | 10 |
| | Reprocessing | Laveur / Désinfecteur | Laveur / Désinfecteur | Laveur / Désinfecteur | Laveur / Désinfecteur | Sterrad | Sterrad |

- L'incidence de l'adénocarcinome a été multiplié par 4-6 au cours des 20 dernières années
- L'EBO est le seul facteur risque connu

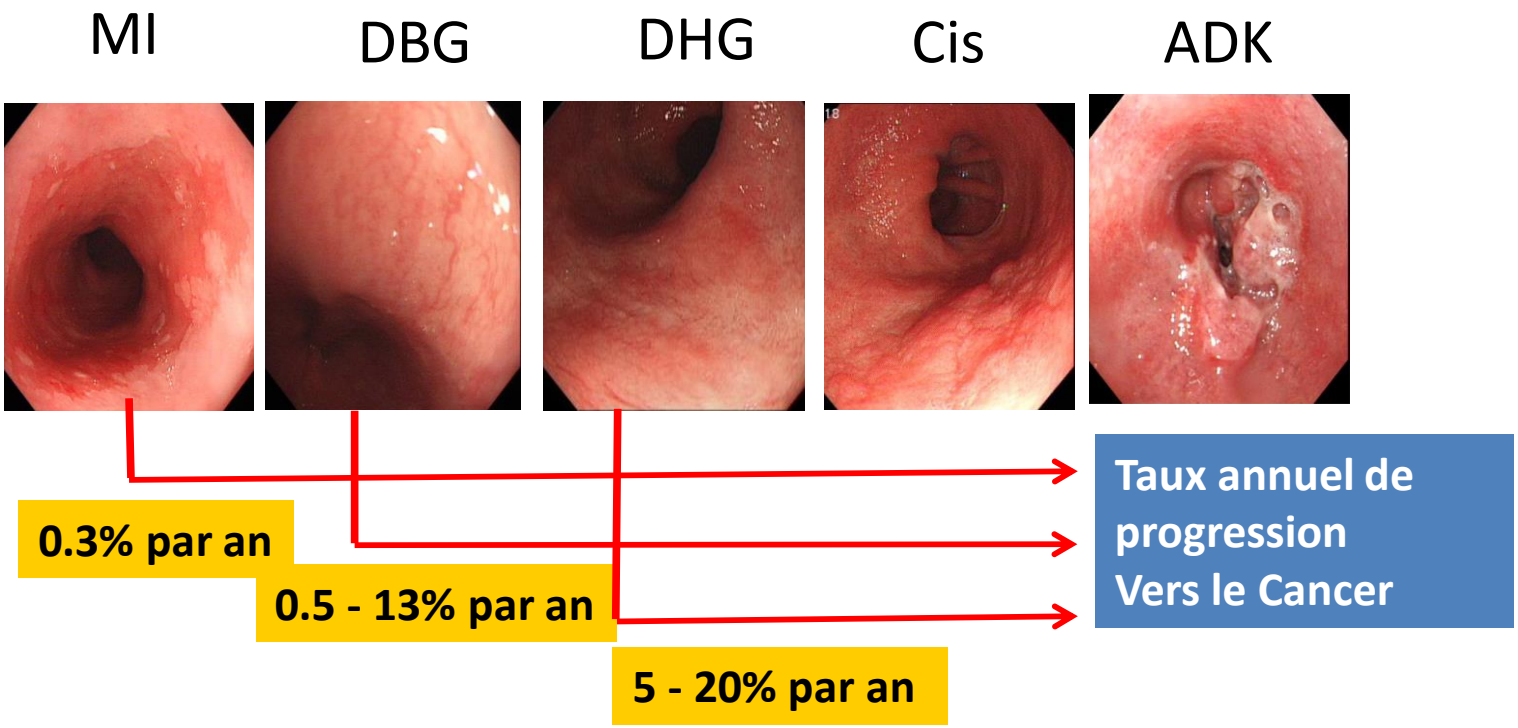


Desai TK, Gut 2012
Wani S, Clin Gastroenterol Hepatol 2011

# Méthodes optiques de visualisation de la DHG

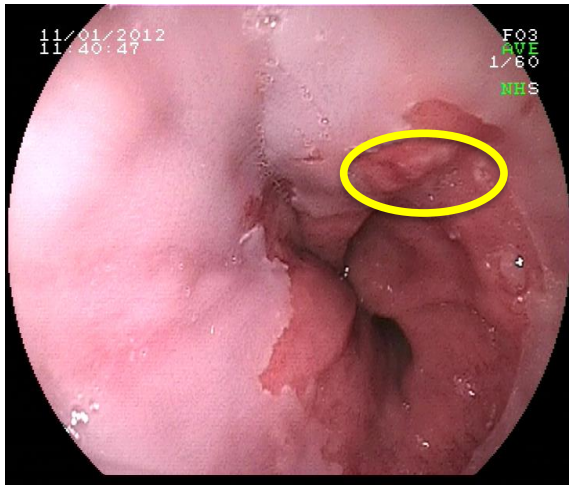


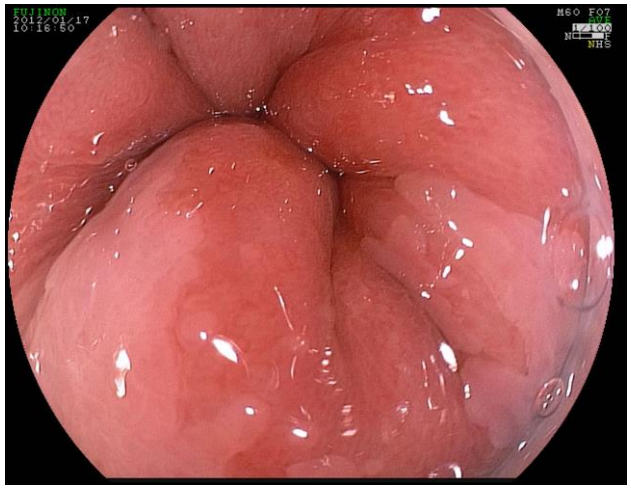

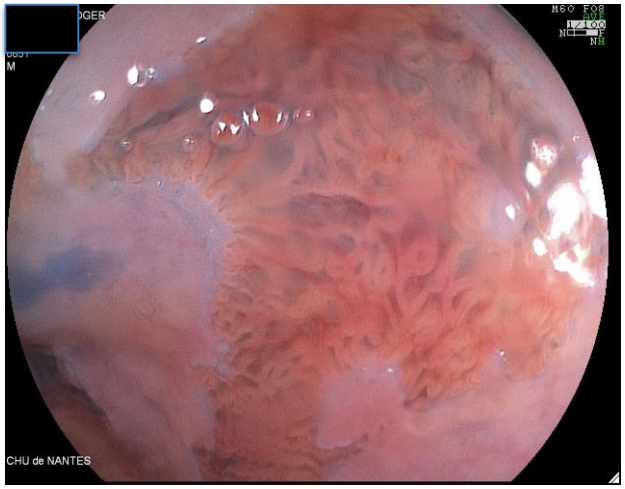


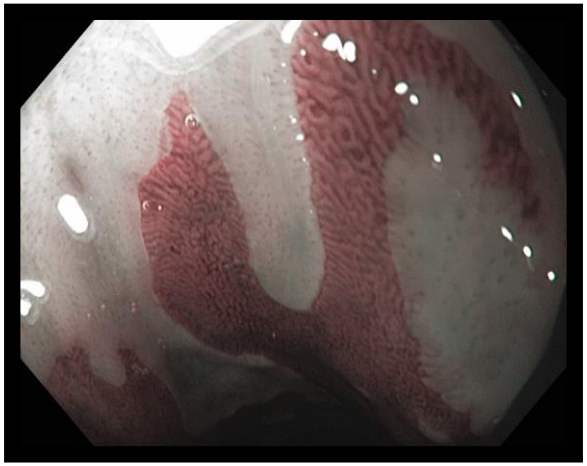

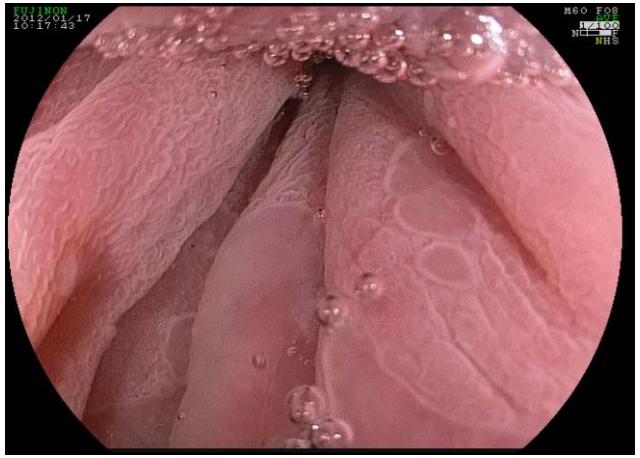

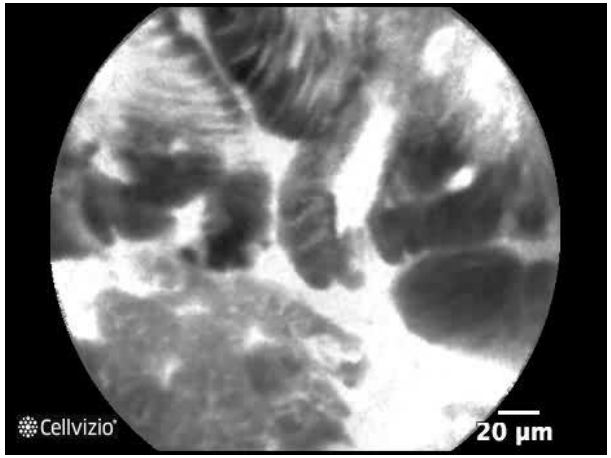

# Exemples d'EBO non dysplasiques

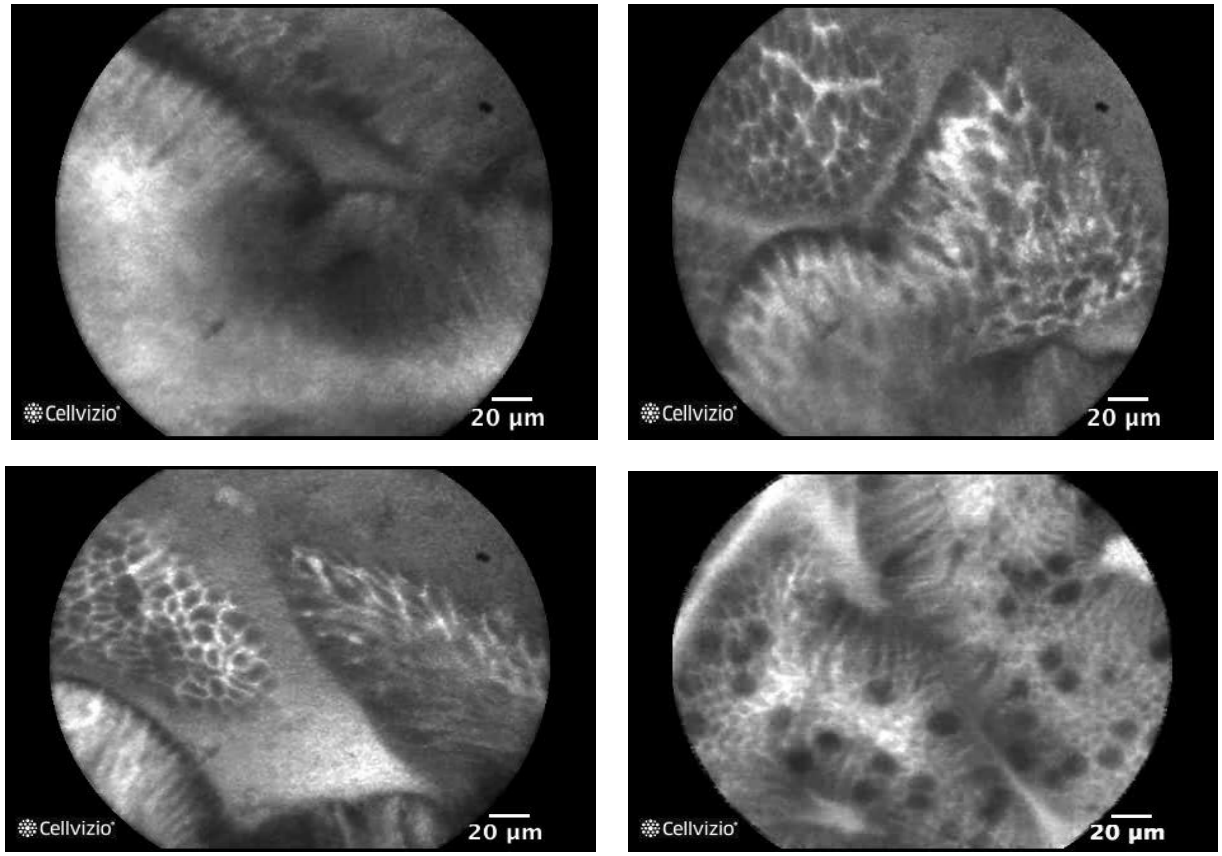


*Woods K., Kang D., Neumann H., Vieth M. and Coron E.*
*Pathobiology of Human Disease (2014) p 3890-3911*

# Exemples d'EBO en DHG/cancer in situ

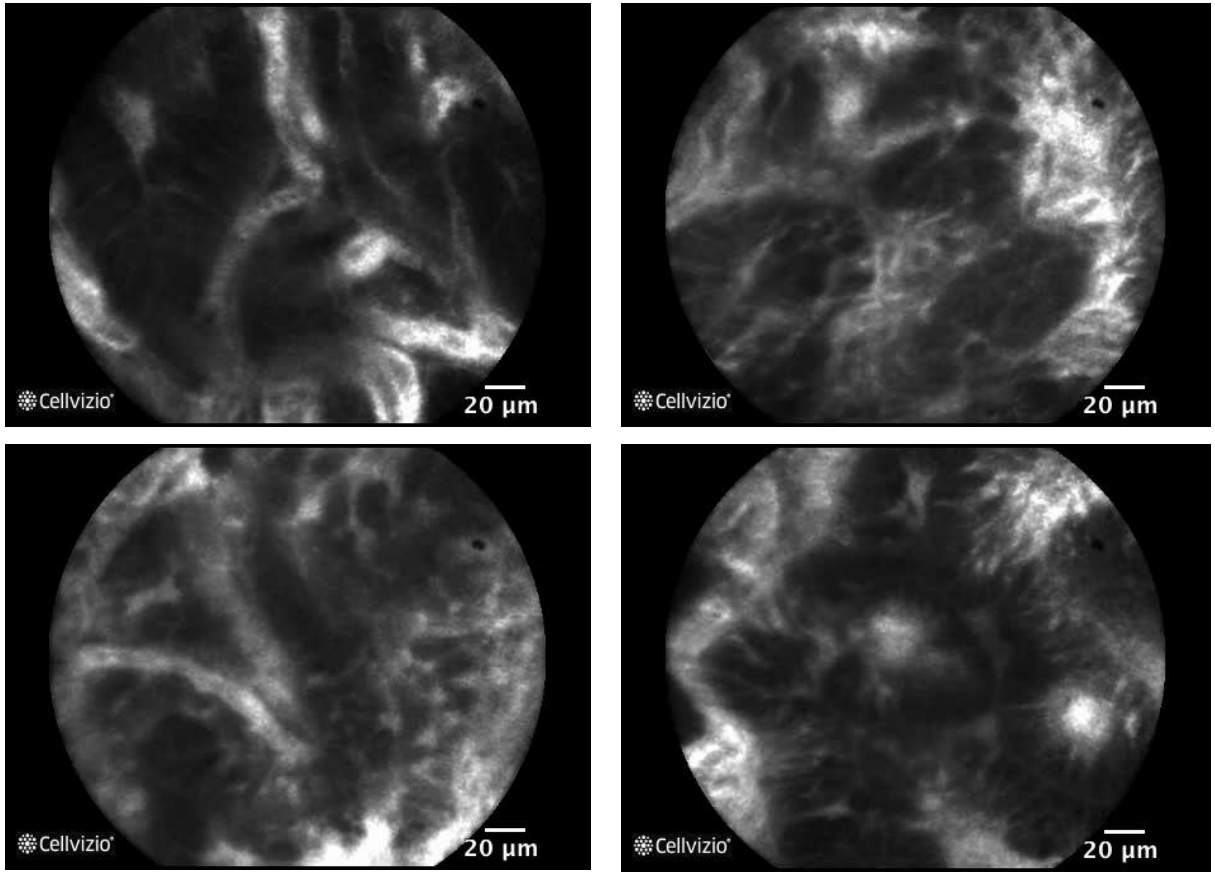


*Woods K., Kang D., Neumann H., Vieth M. and Coron E.*
*Pathobiology of Human Disease (2014) p 3890-3911*

# Endomicroscopie confocale dans l'EBO: aspects techniques

- Anticiper l'examen (patient prévenu, système prêt à l'emploi)
- Examen toujours réalisé après un examen macroscopique attentif, ciblé sur des zones suspectes
- Les meilleures images sont celles acquises dans un créneau de 5-10 min après l'injection de fluorescéine
- Contact doux de l'endomicroscope avec la muqueuse
- Pas de succion ni de traumatisme de la muqueuse
- Analyse en temps réel +/- retour sur image pendant la procédure

# Performances diagnostiques de l'endomicroscopie

| | Sensitivité (%) | Spécificité (%) | VPP (%) | VPN (%) |
|---|---|---|---|---|
| *Sharma et al 2011* | 100 | 56 | 50 | 100 |
| *Bajbouj et al 2010* | 90 | 59 | 28 | 97 |
| *Pohl et al 2008* | 75 | 58 | n/a | 92 |
| *Bertani et al 2012* | 100 | 83 | 67 | 100 |
| *Jayasekera et al 2012* | 76 | 80* | 19* | 98* |
| *Canto et al 2013* | 95 | 92 | 77 | 90 |

La corrélation interobservateur (k=0,8) parait être un atout important

## Utilisation de l'endomicroscopie (CLE): avis d'experts européens et américains

| Statement | Agreement |
|---|---|
| CLE should be considered in the evaluation of BE | 95% |
| CLE should be combined with red flag techniques | 95% |
| CLE is clinically indicated in patients with BE dysplasia in lesions initially identified with electronic Enhancement | 95% |
| CLE and WLE targeted biopsies are superior to WLE targeted biopsies alone in the detection of dysplasia | 100% |
| CLE is able to determine depth of invasion | 5% |
| A positive CLE sampling in a neoplastic appearing esophagus is sufficient for therapeutic intervention | 80% |
| CLE should be cited as a valuable tool for an increased diagnostic yield in official surveillance guidelines | 90% |

*Wang, UEG journal 2015*

# Cas cliniques

## Cas clinique n°1

Mr A, C,  64 ans – EBO C1M2

AIT (2009)
Diverticulose
hernie discale

TTT Kardégic

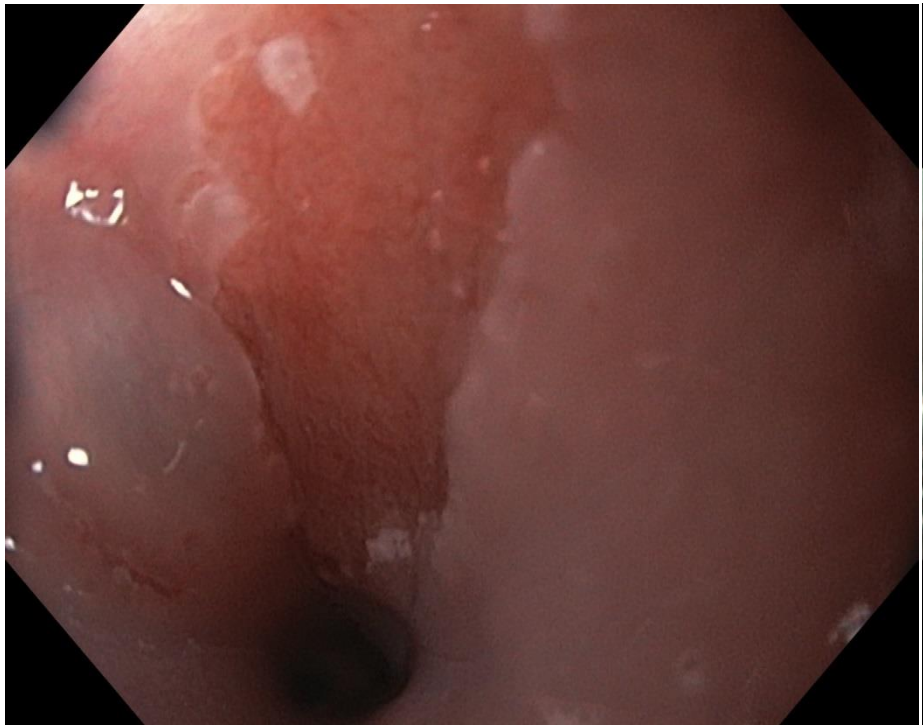

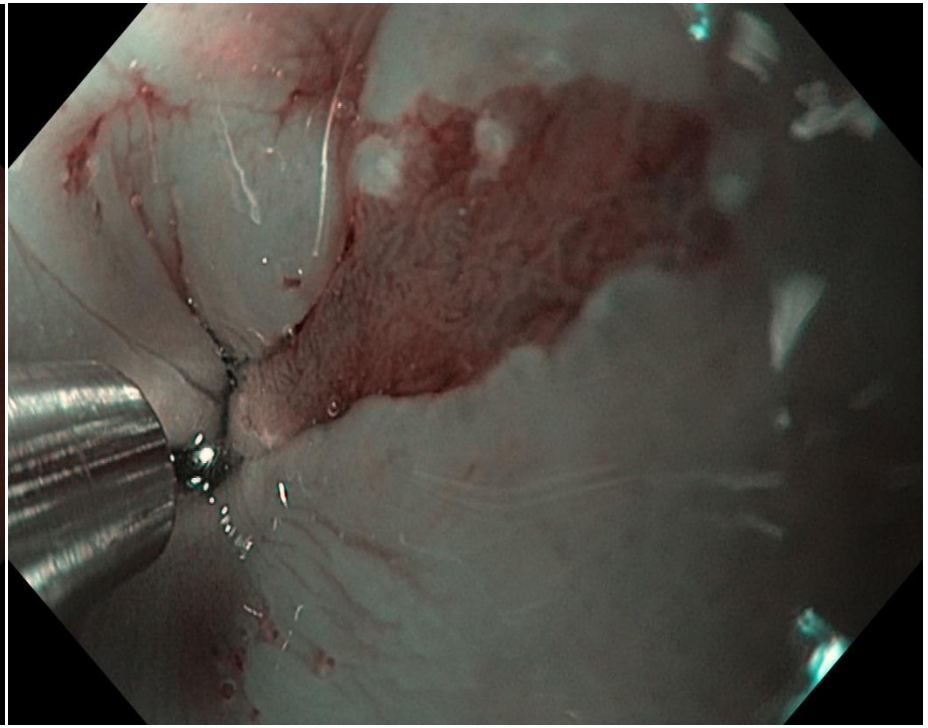

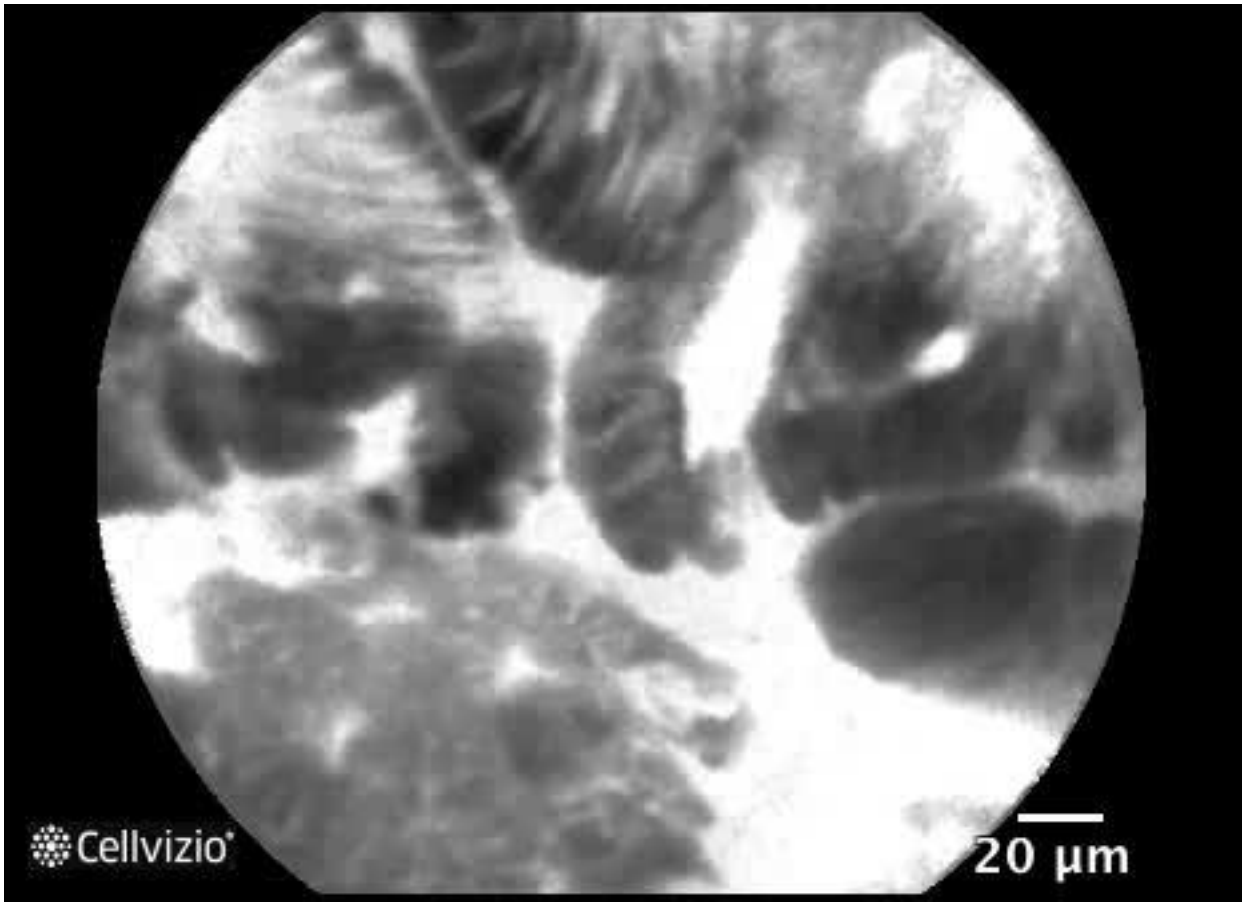
Cellvizio
20 µm

Biopsies:
- EBO en métaplasie intestinale avec foyers de DBG et DHG

**=> Mucosectomie dans un second temps**

# Cas clinique n°2

- Mr M, 65 ans
- Adénocarcinome colique droit opéré (2005)
- Suspicion de Sd HNPCC
- Colo: 1 polype hyperplasique
- FOGD =>

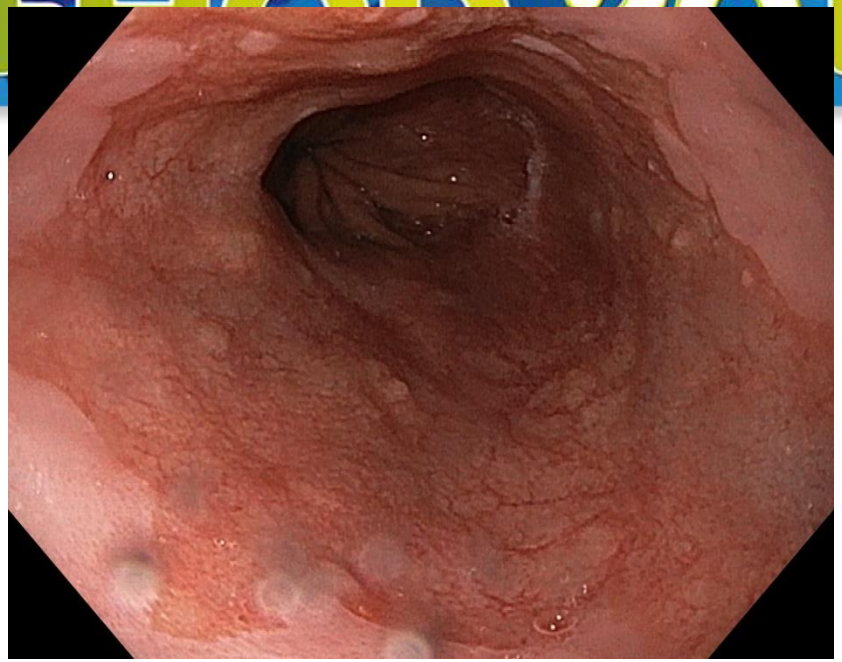

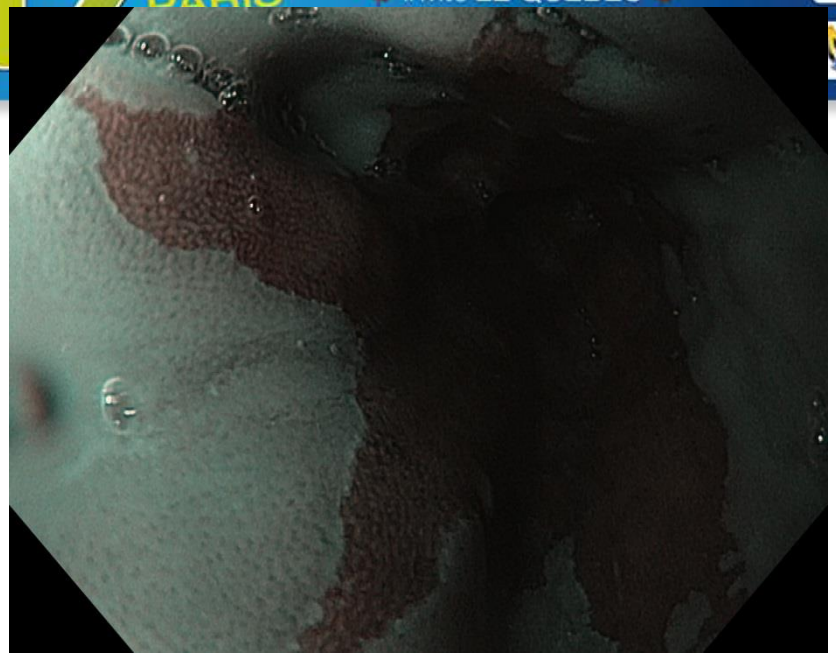

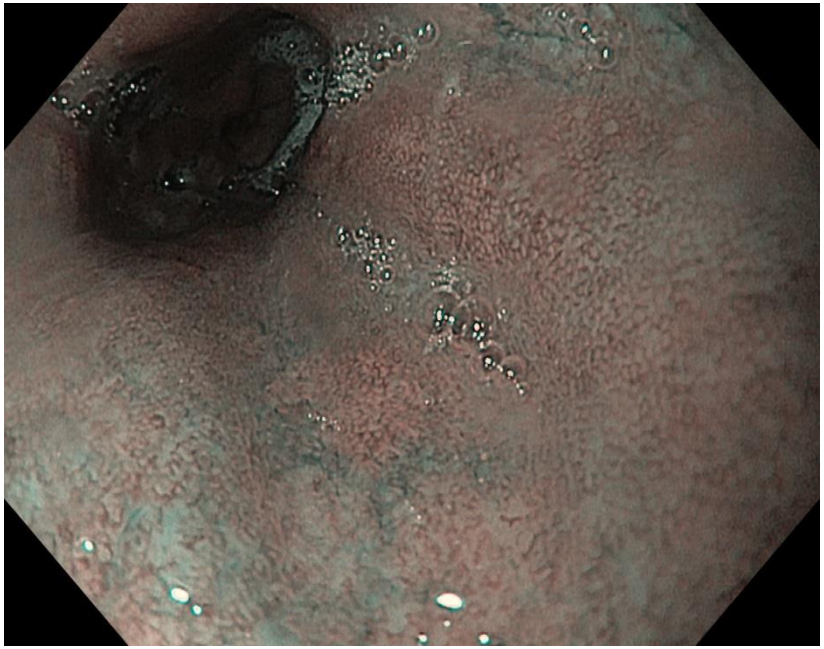

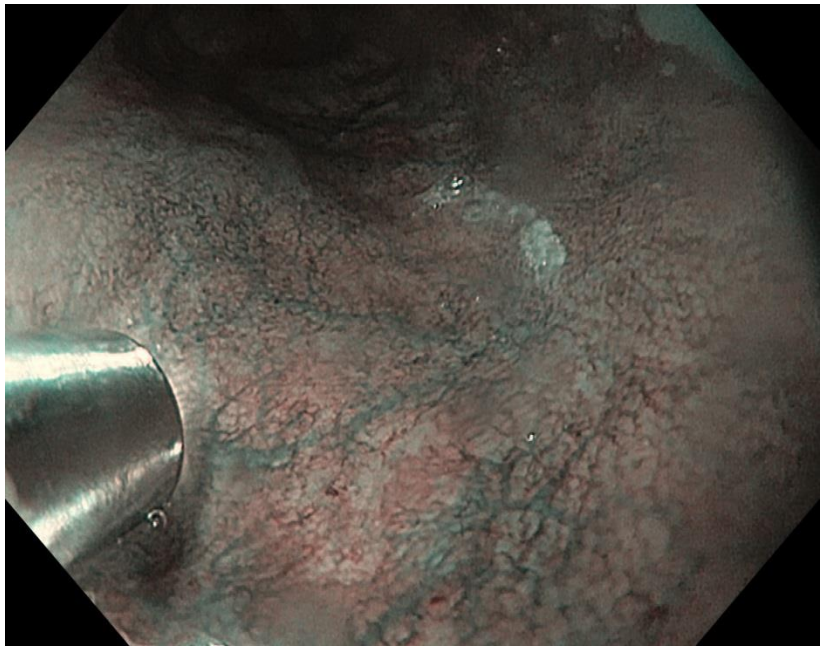

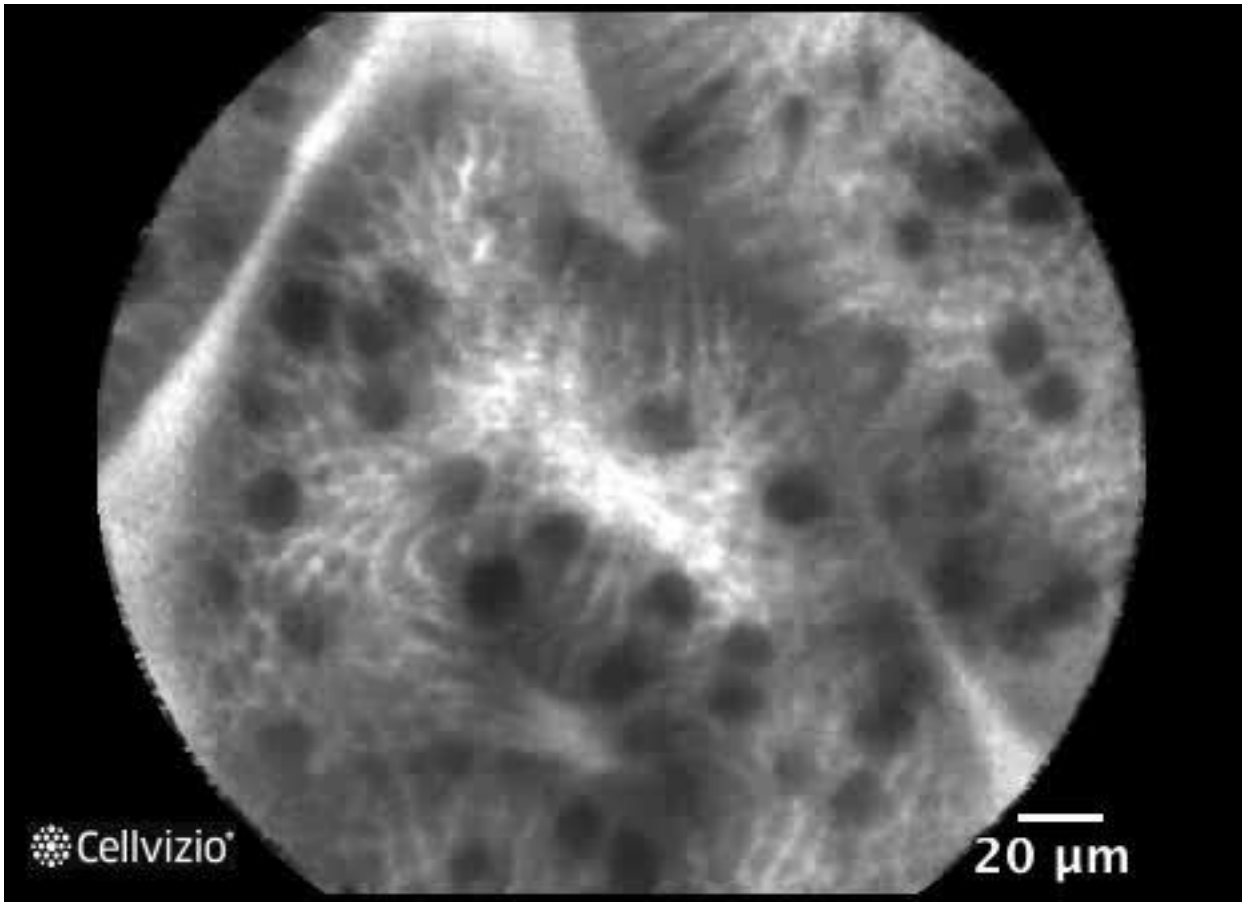
Cellvizio
20 µm

- Biopsies: Métaplasie non dysplasique

=> CAT:

Surveillance

# CC3

- Mr B, 51 ans
- Prolapsus hémorroidaire
- Obésité
- RGO
- Oesophagite ulcéreuse en 1993
- EBO C2M2 connu depuis 2004

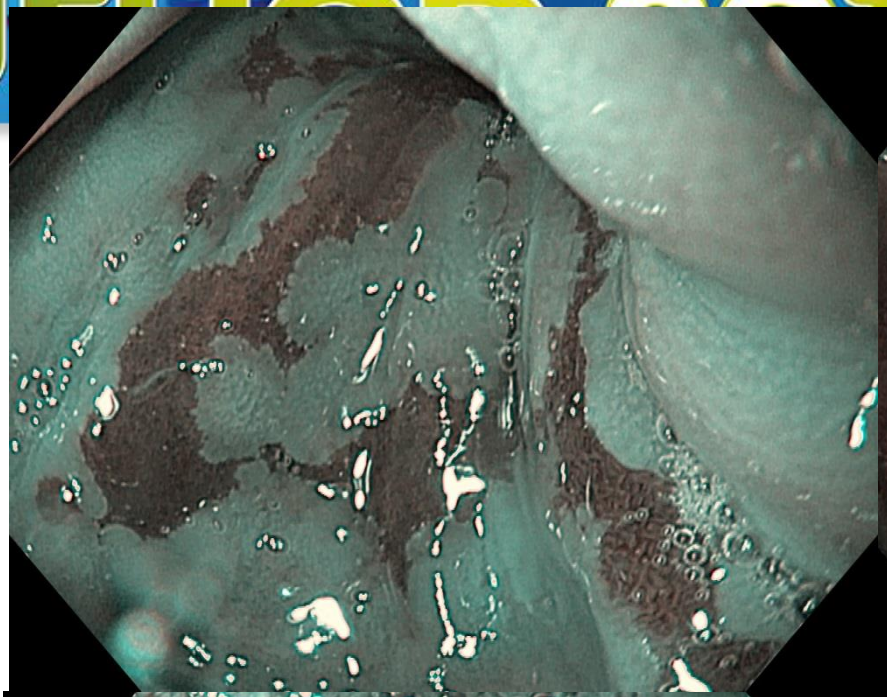

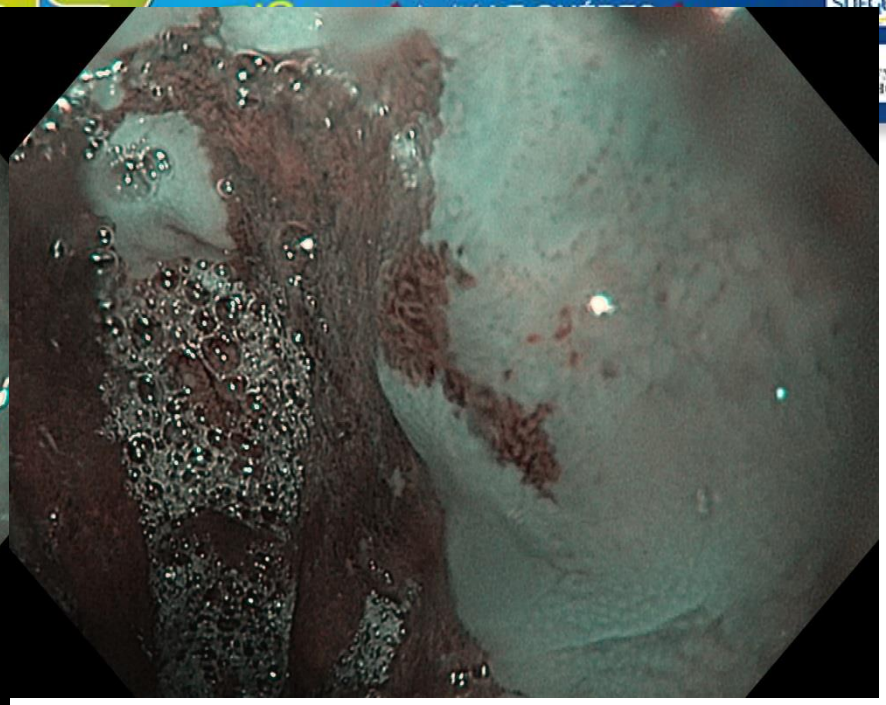

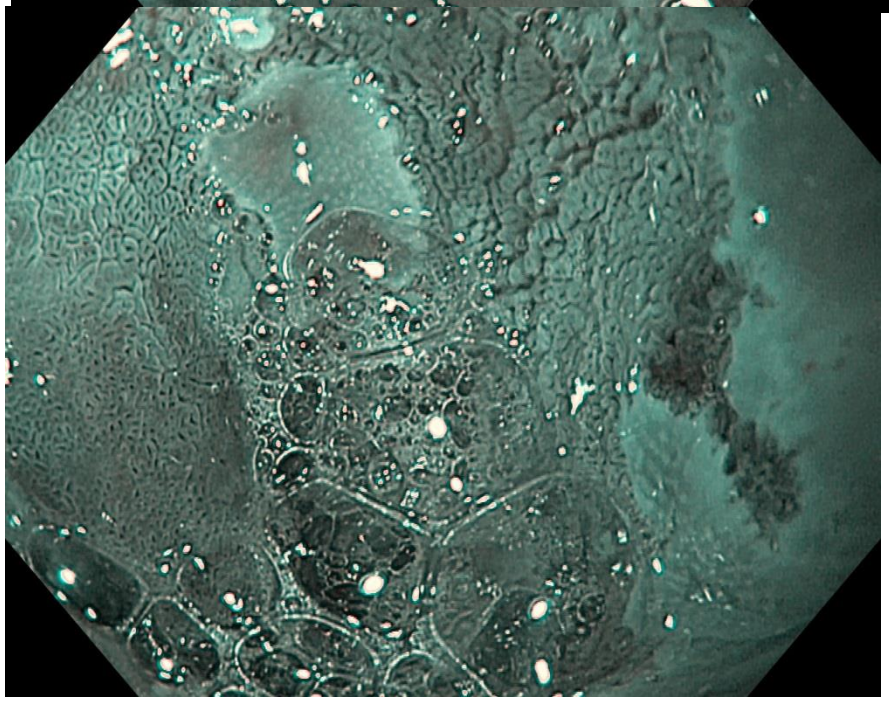

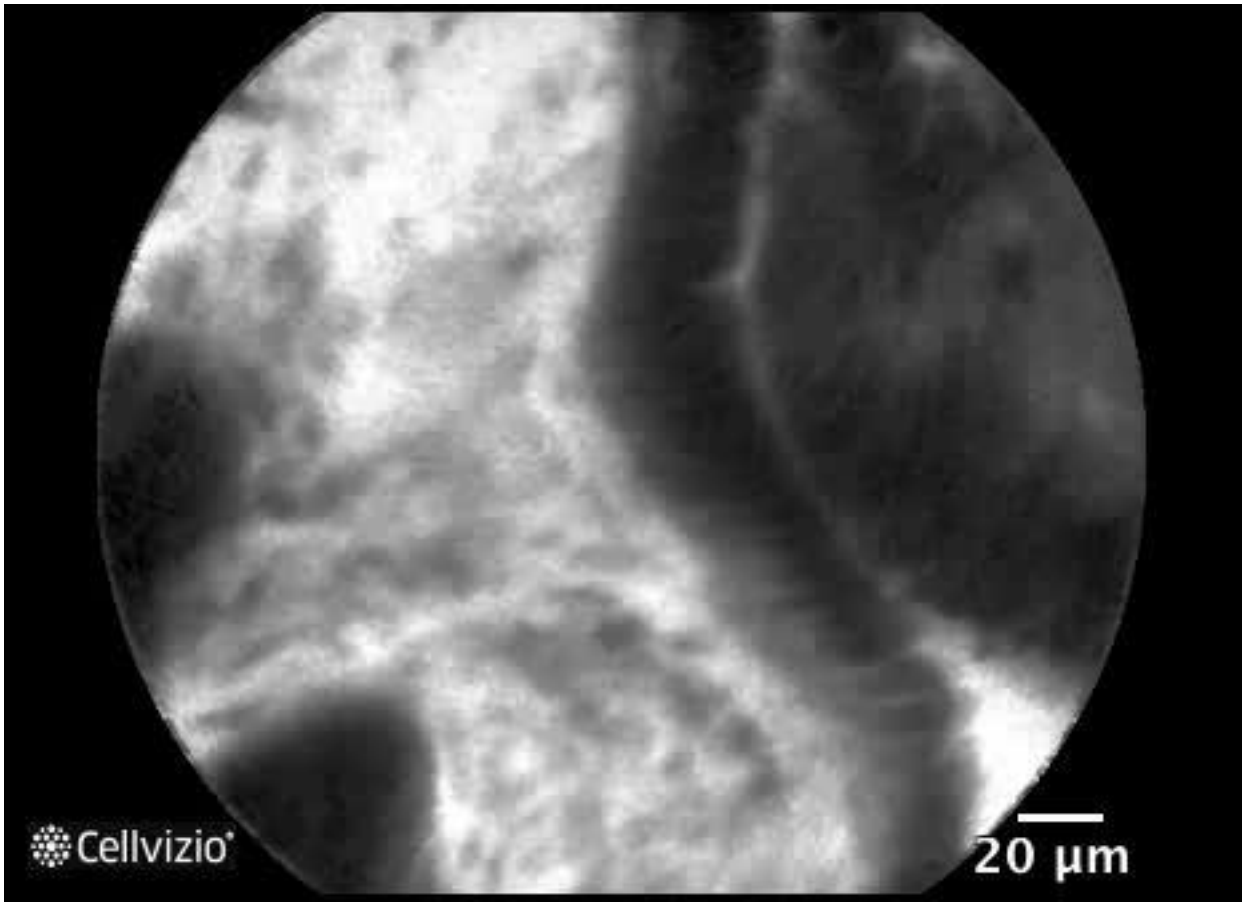
Cellvizio
20 µm

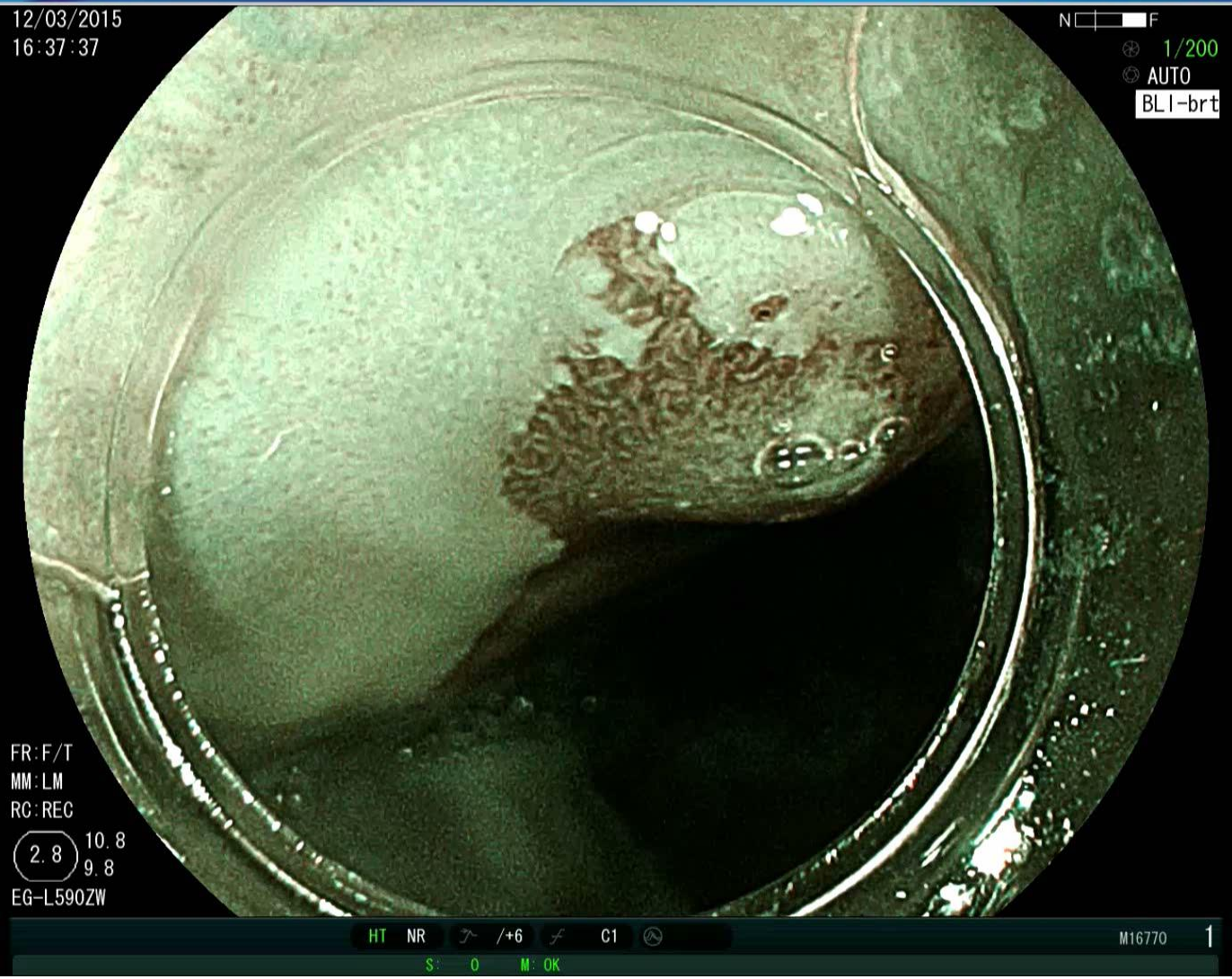
12/03/2015
16:37:37
N F
1/200
AUTO
BLI-brt
FR:F/T
MM:LM
RC:REC
2.8
10.8
9.8
EG-L590ZW
HT NR /+6 C1
M16770 1
S: 0 M: OK

12/03/2015
16:38:30
N F
1/200
AUTO
BLI-brt
FR:F/T
MM:LM
RC:REC
2.8
10.8
9.8
EG-L590ZW
HT NR /+6 C1
M16770 2
S: 0 M: OK

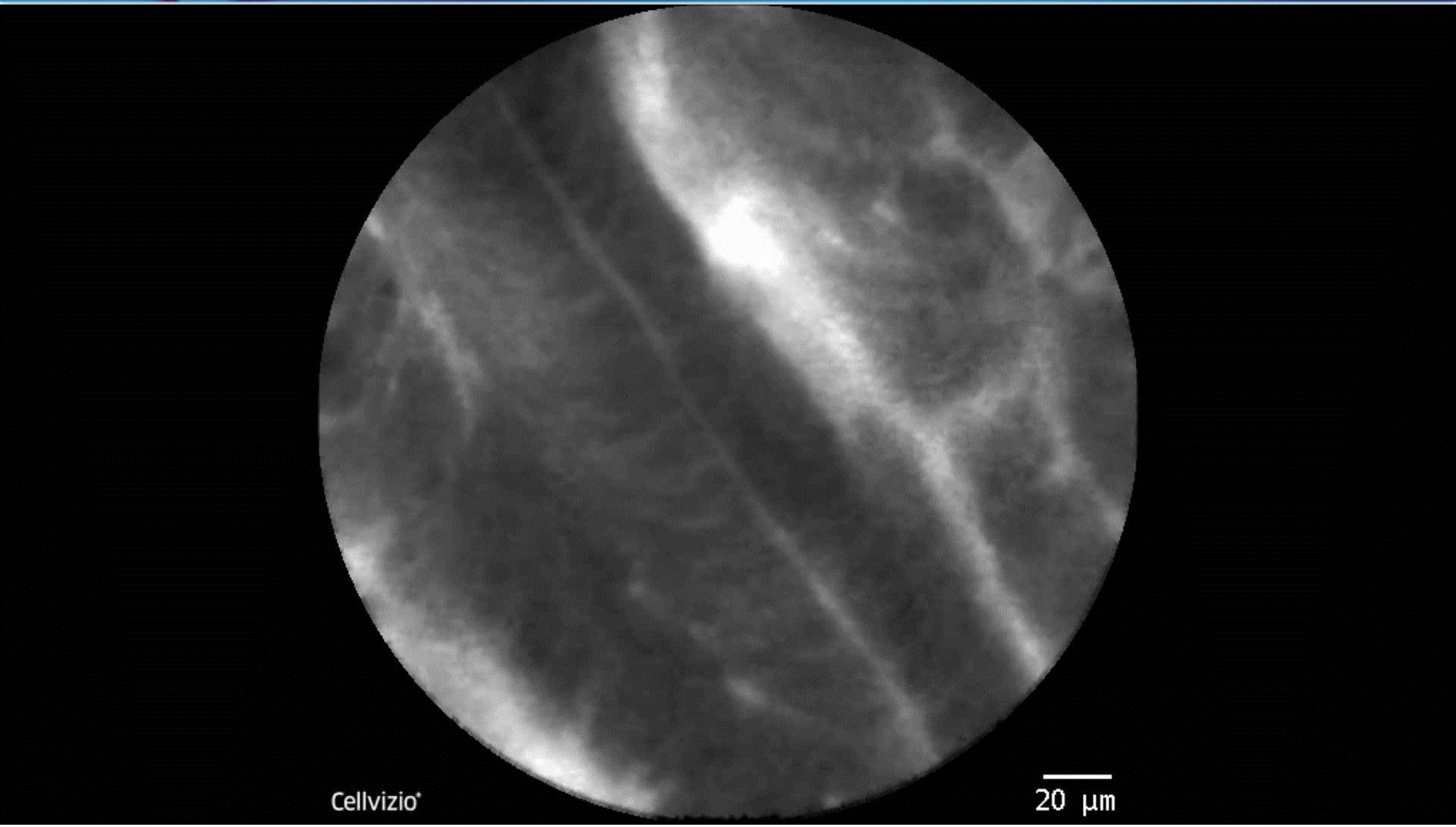
Cellvizio®
20 µm

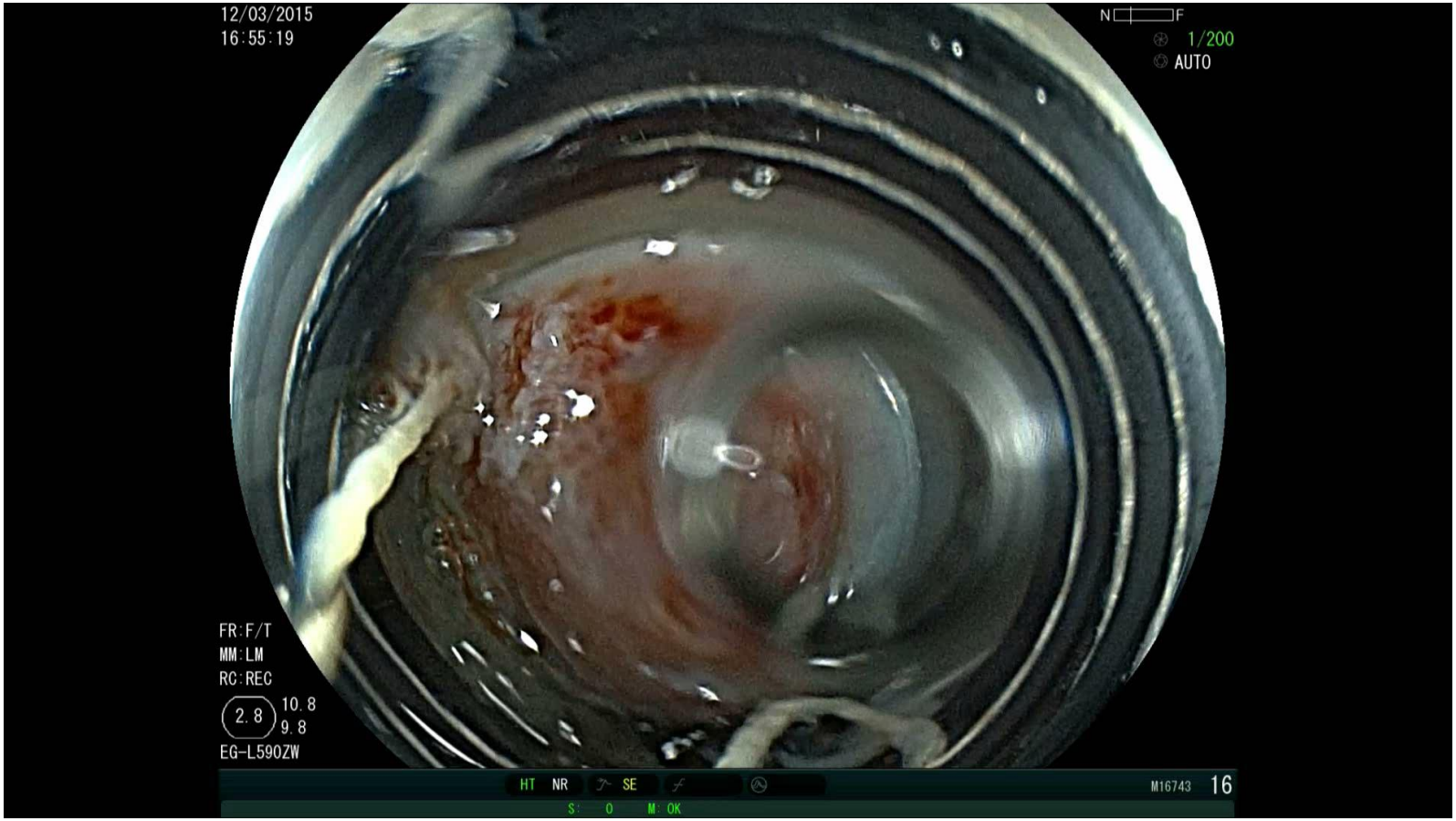
12/03/2015
16:55:19
N F
1/200
AUTO
FR:F/T
MM:LM
RC:REC
2.8
10.8
9.8
EG-L590ZW
HT NR SE
M16743 16
S: 0 M: OK

# Kystes du pancréas

# Pourquoi tant de doute ?

Examens pratiqués avant chirurgie pour doute

- CT + IRM + EE : 13%
- 2 examens (50% EE) : 34%
- 1 examen : 53%
- 30% des EE combinées avec ponction
- L'EE est largement utilisée
- La ponction n'est pas faite si largement … mais n'est pas très efficace pour éviter la chirurgie …

*Levy P, Gut 2015*

# Pourquoi tant de doute ?

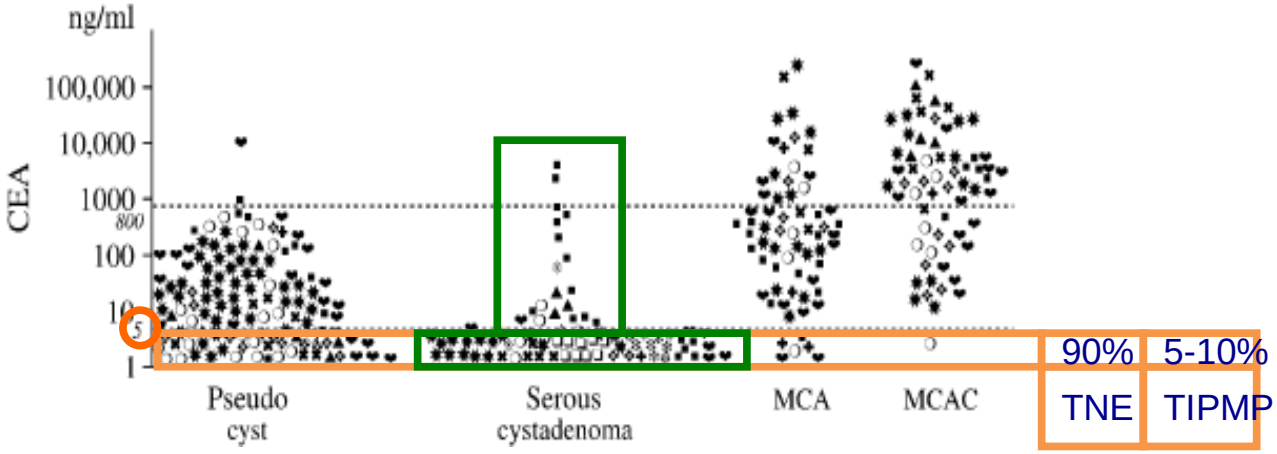


- ACE < 5 sensibilité pour conclure à CS = 75%
- ACE < 5 spécificité pour conclure à CS ou PK= 95%

Nettement plus basse si on inclus les TNE et les TIPMP

*VdWaaij. GE 2005, Thornton Pancreatology 2013, Park Pancreas 2011, Brugge Endosc 2013*

La cytopathologie est non-diagnostique dans > 50% des cas

# Minisonde confocale AQ-Flex 19

| Nom du produit | AQ-Flex 19 |
|---|---|
| Embout distal | |
| Diamètre | 0.85mm |
| Longueur | 4m |
| Procédure | EE ponction |
| Indication | Kystes pancréas |
| **Specifications techniques** | |
| Champ de vue | 325µm |
| Profondeur d'imagerie | 40 to 70µm |
| Résolution | 3.5µm |

# Préparation avant la procedure

1. Prendre une aiguille 19G et extraire le stylet

2. Prendre un dispositif de verrouillage et le visser sur l'aiguille

3. Ouvrir le dispositif de verrouillage et insérer la sonde AQ-Flex 19 dans l'aiguille à travers le dispositif de verrouillage

# Préparation avant la procedure

4. Arrêter l'insertion une fois que la sonde a atteint la position de sécurité: la sonde doit sortir de l'embout du biseau de **2mm**



5. Visser le dispositif de verrouillage afin de bloquer la sonde en position de sécurité

6. Extraire la sonde avec son dispositif de verrouillage de 1cm hors de l'aiguille

# Etapes au cours de la procédure

7. Ponctionner la lésion identifiée avec l'aiguille et la sonde prémontée mais rétractée

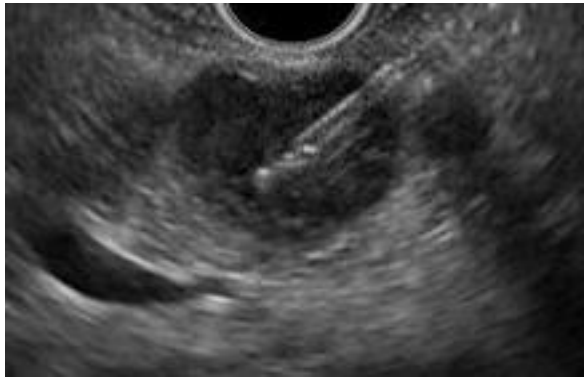

8. Re-insérer la sonde et le dispositif de verrouillage en vissant ce dernier sur l'aiguille

9. La sonde est alors en contact avec le tissu et l'imagerie peut commencer



# Après la procédure

10. Après imagerie, extraire l'ensemble sonde et dispositif de verrouillage

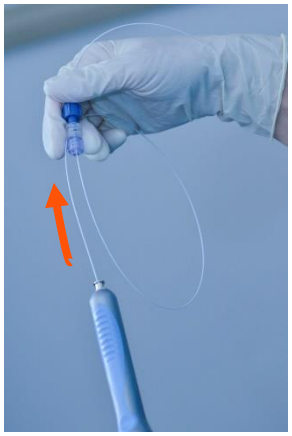

11. Enlever le dispositif de verrouillage et le jeter

12. Prélever le liquide du kyste comme habituellement

# Particularités

- Techniquement comme une ponction,
- Privilégier les aiguilles Flex de Boston pour la tête du pancréas
- Limiter la durée de l'examen : 5 à 7 minutes
- Complications spécifiques
  - Allergie à la fluorescéine : exceptionnelle
  - Saignement intrakystique …?

    → augmente la sensibilité de la cytologie …?

*Napoleon DDW 2013*

# Cystadénome séreux




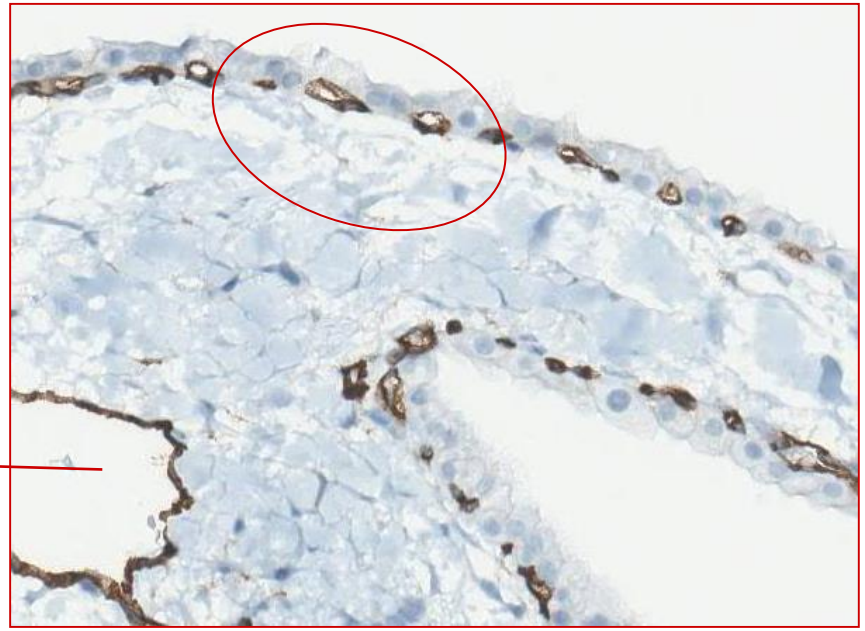

# cystadenomes séreux en microscopie confocale












# Papilles

ligne noire

Axe vasculaire

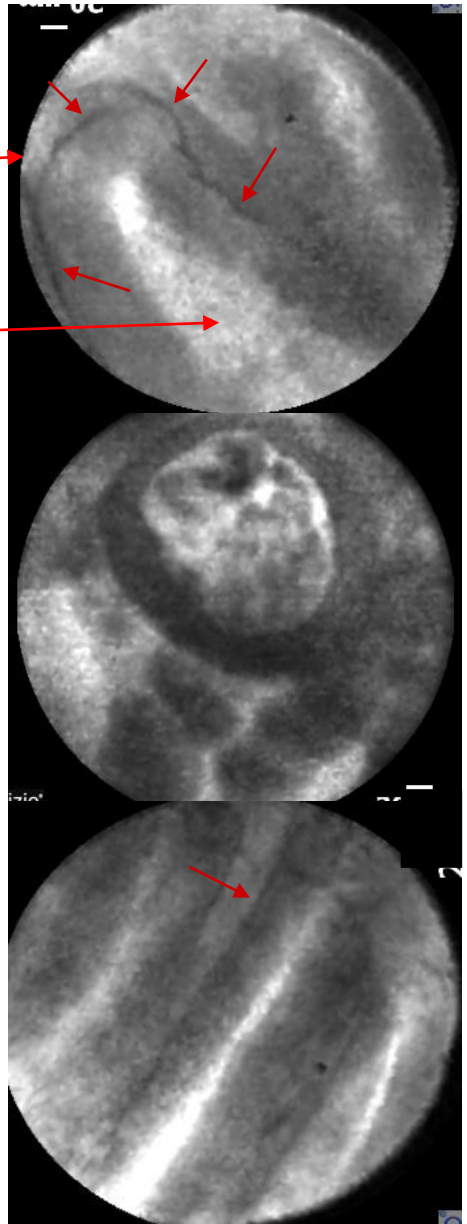

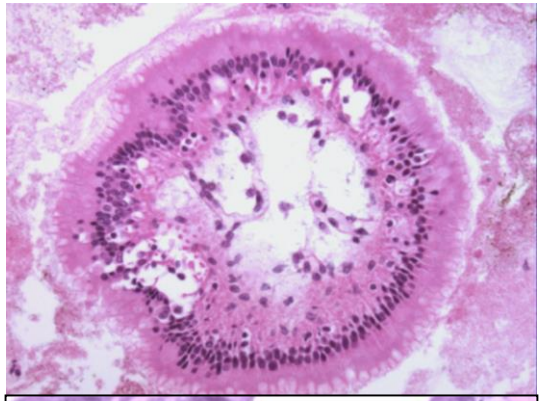

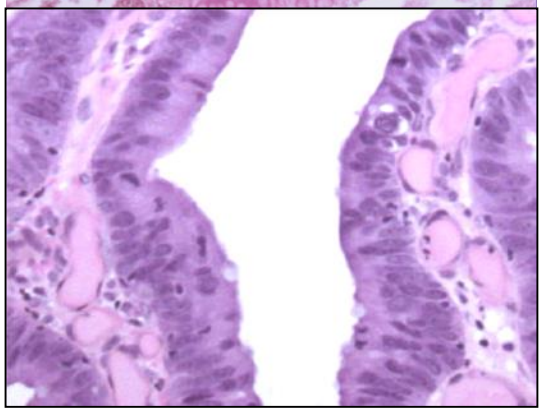

superposés

# Cystadénome mucineux

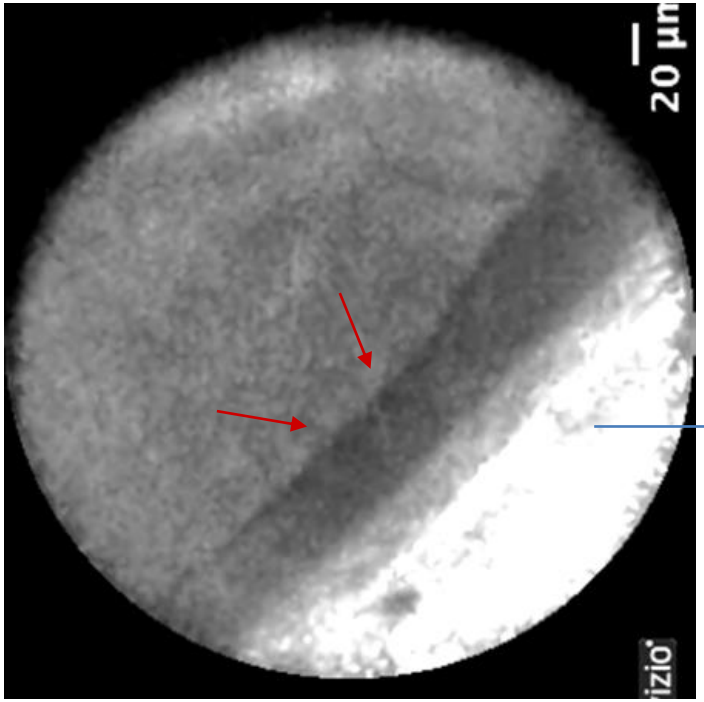


Vaisseaux

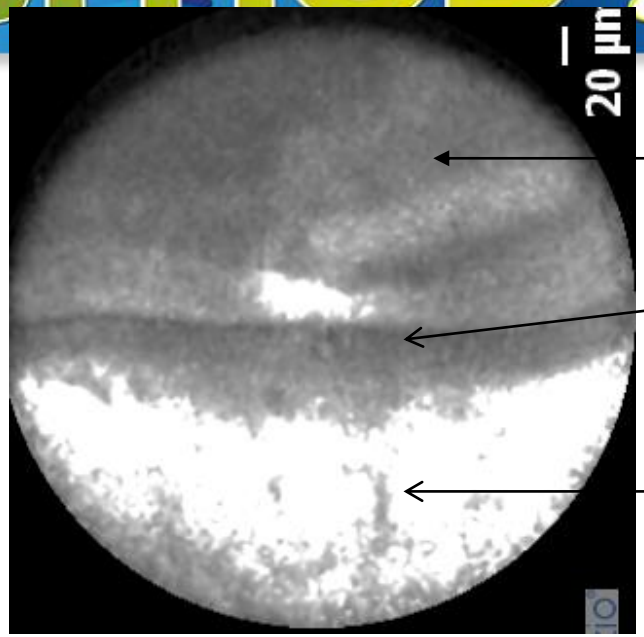
20 µm

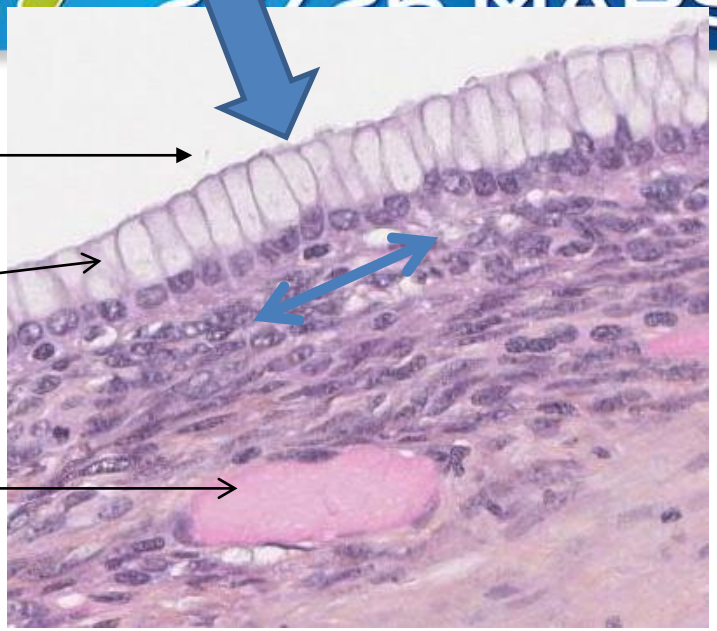


20 µm

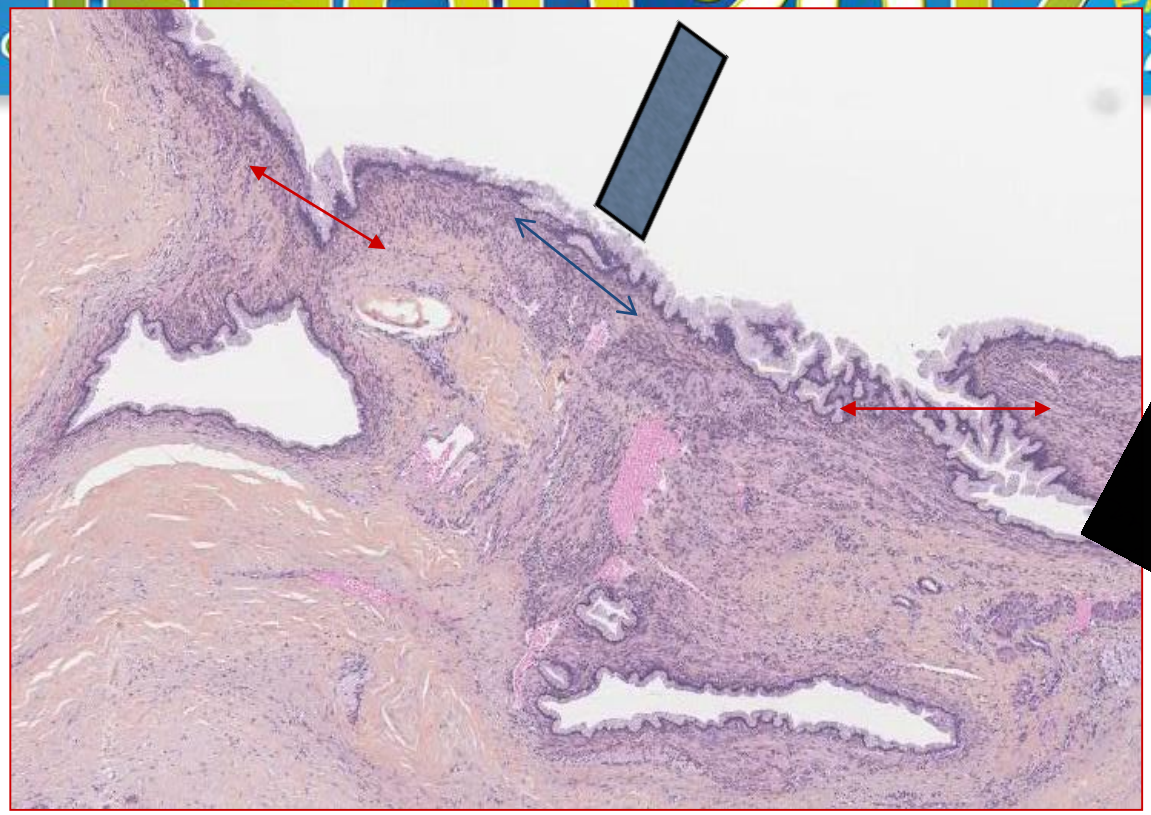

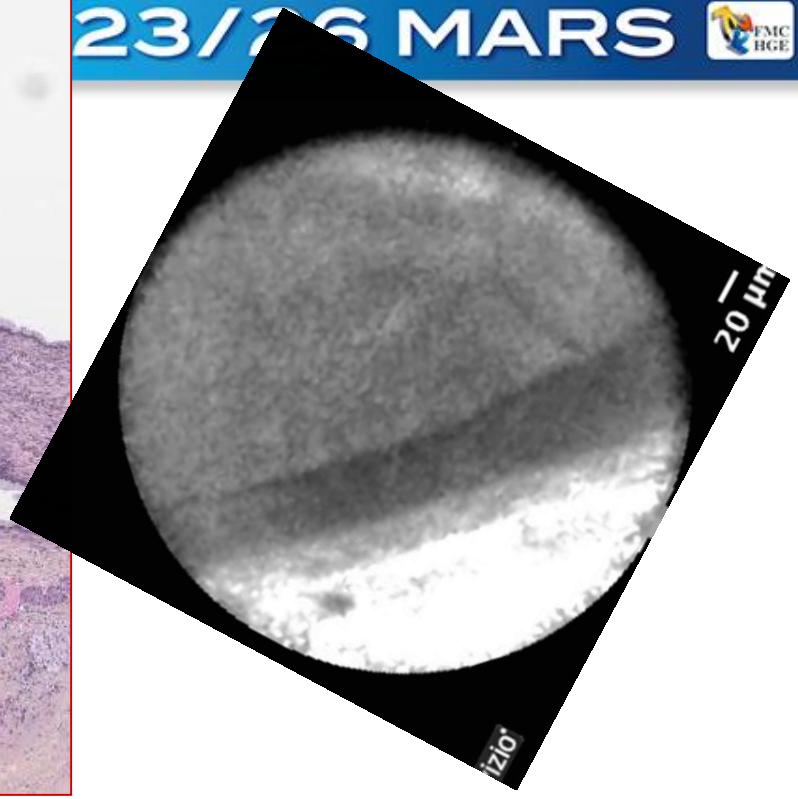
20 µm

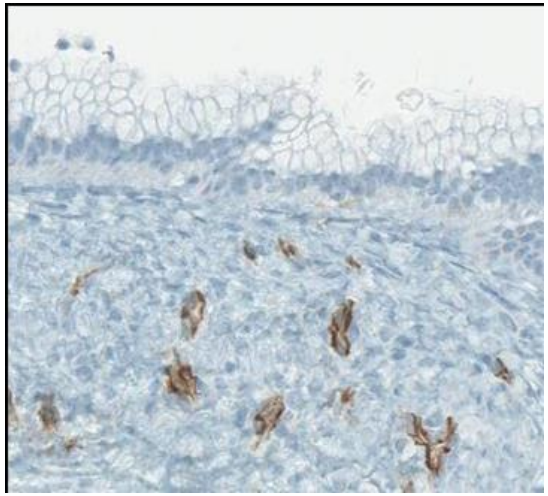

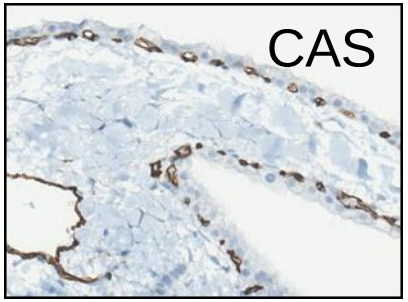
CAS




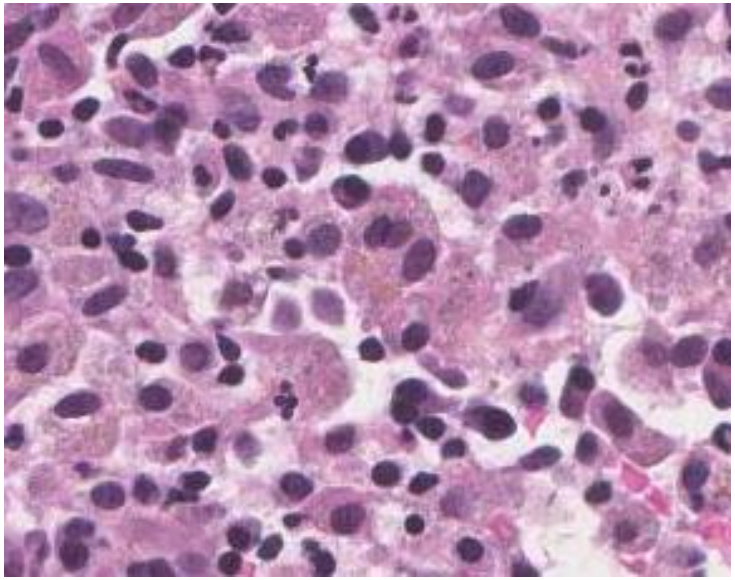

Pseudokyste

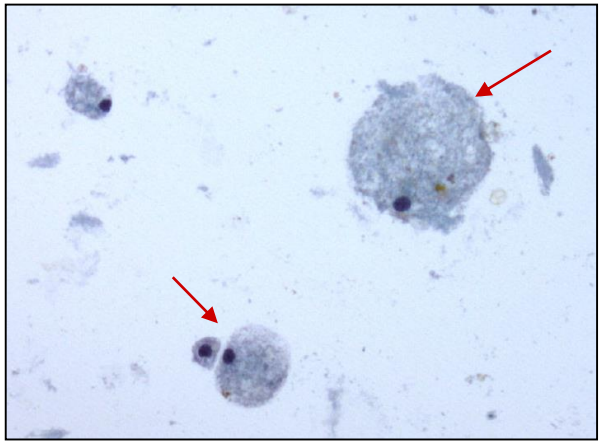

# Performance par critère

| Diagnostic final | | Kystes non mucineux | | Kystes mucineux | | | Total |
|---|---|---|---|---|---|---|---|
| | | CS | PK | Lésion mucineuse | *TIPMP* | *CM* | |
| Nombre de cas | | 13 | 7 | 11 | *5* | *6* | 31 |
| **Diagnostic nCLE indéterminé** | | 4 | 3 | 1 | *0* | *1* | 8 |
| Performance | Sensibilité | 69 | 43 | 91 | 80 | 67 | |
| | Specificité | 100 | 100 | 95 | 92 | 96 | |
| AIO par critère | | 0.88 | 1 | 0.87 | 0.56 | 0.35 | 0.72 |

D' après B Napoleon et coll

| | n | Se | Sp | VPP | VPN | Eff | AUROC | Rendement Diag. |
|---|---|---|---|---|---|---|---|---|
| CS | 71 | 0.95 | 1.00 | 1.00 | 0.98 | 0.99 | 0.98 | 0.91 |
| TNE | 71 | 1.00 | 0.95 | 0.70 | 1.00 | 0.96 | 0.98 | 0.91 |
| TIPMP | 56 | 0.92 | 0.95 | 0.85 | 0.98 | 0.95 | 0.94 | 0.84 |
| MCN | 56 | 0.69 | 0.98 | 0.90 | 0.91 | 0.91 | 0.83 | 0.84 |

Performance pour les TIPMP et CM: LMI en nCLE => diag. non-conclusif.

**Sp ≥ 0.95 pour tous les types de kyste**

**Se de 0.69 (CM) à 1.00 (TNE)**

1.00 Sp pour les CS avec **0.**95 Se

1.00 Se pour les TNE avec **0.70 VPP**

B Napoleon JFHOD 2017

# Lésions mucineuses (LM) vs non mucineuses

| DIAG. FINAL | n | Opérés | DIAG. nCLE | | |
|---|---|---|---|---|---|
| | | | Vrai positif | erreur | Non concluant |
| LM | 44 | 24 | 38 | 2PC | 4 |
| Non LM | 34 | 14 | 31 | 0 | 3 |
| TOTAL | 78 | 38 | 69 | 2 | 7 |

## nCLE vs EE vs ACE pour le diagnostic de lésion mucineuse

| | n | Se | Sp | PPV | NPV | Ac | AUROC | Rendement Diag. |
|---|---|---|---|---|---|---|---|---|
| nCLE | 71 | 0.95 | 1.00 | 1.00 | 0.94 | 0.97 | 0.98 | 0.91 |
| EE | 37 | 0.79 | 0.85 | 0.9 | 0.69 | 0.81 | 0.82 | 0.47 |
| ACE > 192 ng/mL | 55 | 0.67 | 0.91 | 0.92 | 0.65 | 0.76 | 0.79 | 0.71 |

p<0.01

p<0.05

**Les performances nCLE >> celles des techniques existantes**

B Napoleon JFHOD 2017

# Lésions bénignes vs lésions à risque malin

Lésions bénignes = CS + PK + Autre lésion bénigne
Lésions à risque malin = LM (LMI + TIPMP + CM) + TNE + Autres lésions à risque

| DIAG. FINAL | n | Opérés | DIAG. nCLE | | |
|---|---|---|---|---|---|
| | | | Vrai positifs | Erreur | Non concluant |
| L Bénignes | 25 | 5 | 21 | 1 TNE | 3 |
| L à risque malin | 53 | 31 | 47 | 2 PK | 4 |
| TOTAL | 78 | 38 | 68 | 3 | 7 |

## nCLE vs EE vs ACE pour le diagnostic de lésion à risque

| | n | Se | Sp | PPV | NPV | Eff | AUROC | Rendement Diag. |
|---|---|---|---|---|---|---|---|---|
| nCLE | 71 | 0.95 | 0.96 | 0.91 | 0.98 | 0.96 | 0.96 | 0.91 |
| EE | 37 | 1 | 0.81 | 0.67 | 1 | 0.86 | 0.91 | 0.47 |
| ACE < 5 ng/mL | 55 | 0.87 | 0.83 | 0.65 | 0.94 | 0.84 | 0.85 | 0.71 |

p<0.020

p=0.17

**Les performances nCLE >> celles des techniques existantes**

# Proposition d'algorithme d'exploration des kystes pancréatiques

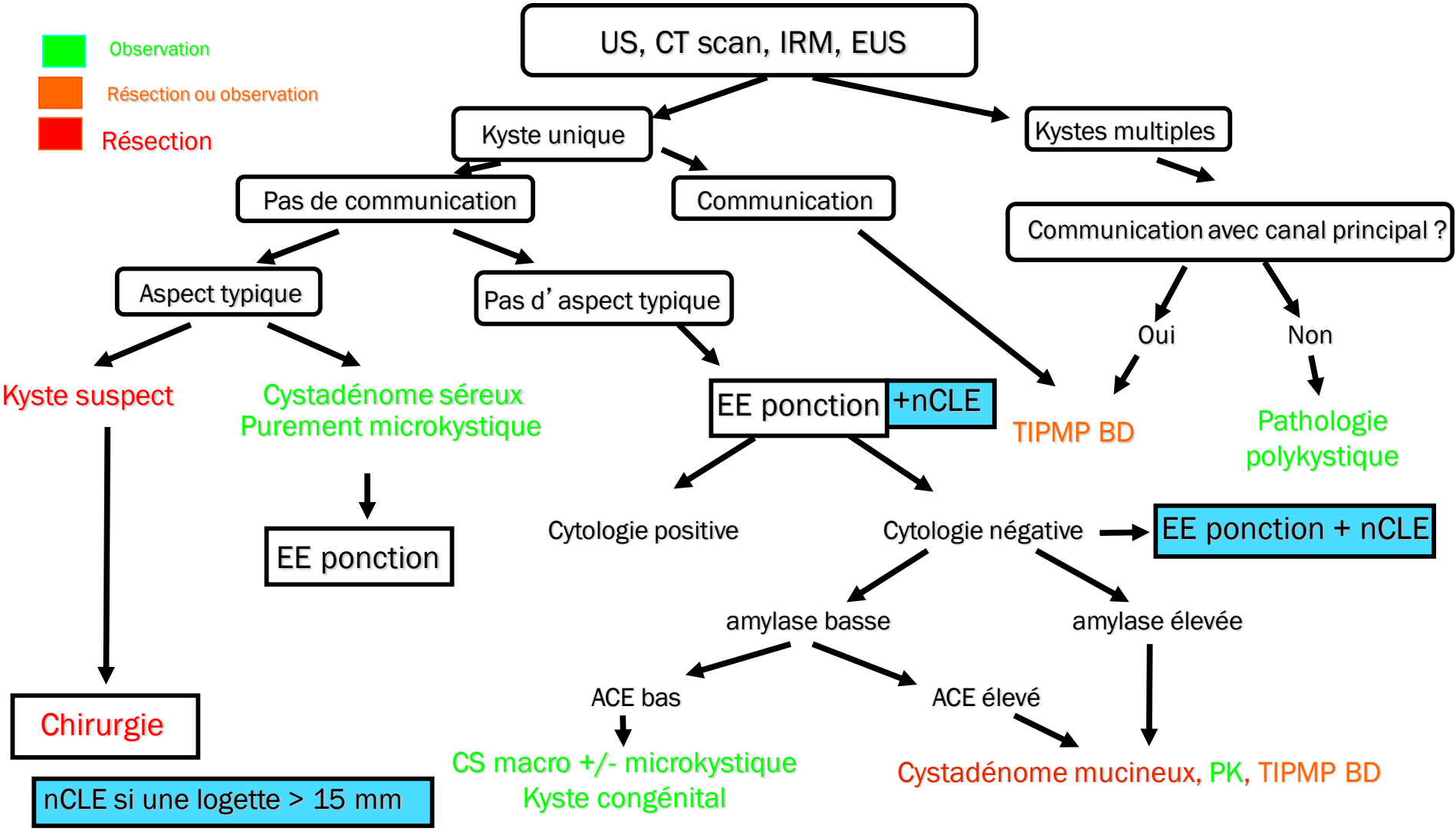

# Quelles limites ?

- Contact 1 + 2 (141 patients) : 7% d'échec

  - 2% de ponction difficile (du 2nd duodenum, 50% échec)

  - 5% problème technique avec la sonde (pas de calibration, fragment de muqueuse digestive collée…)

- Une petite surface du kyste est évaluable

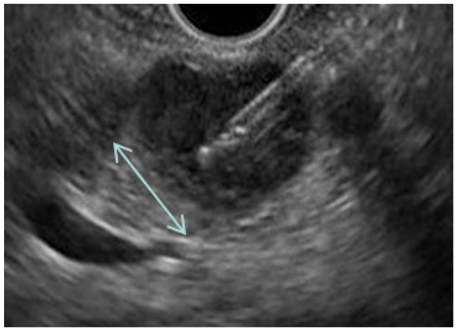

# Faisabilité et Sécurité

- Faisabilité :

  - 3/209 échecs techniques → 206 analysables :

    1 échec d'imagerie ;

    2 échecs de ponction avec l'aiguille 19G du 2ème duod soit 17% des procédures effectuées du D2

  - Dosage ACE impossible dans 24% des cas (liquide insuffisant…)

- Sécurité :

  - 3 épisodes de pancréatite aigüe (1,5%)

  - 3 cas de saignement intrakystique sans conséquence clinique (1,5%)

# Cas cliniques

# Me R

- 80 ANS
- ATCD Diabète HTA Hystérectomie
- Surveillance régulière cystadenome mucineux du crochet
- Ponction sous EE (2012) ACE 125 microg/ml CA19/9 1428 Ku/ml
- Dernière W IRM augmentation de taille du kyste (28 à 35mm)

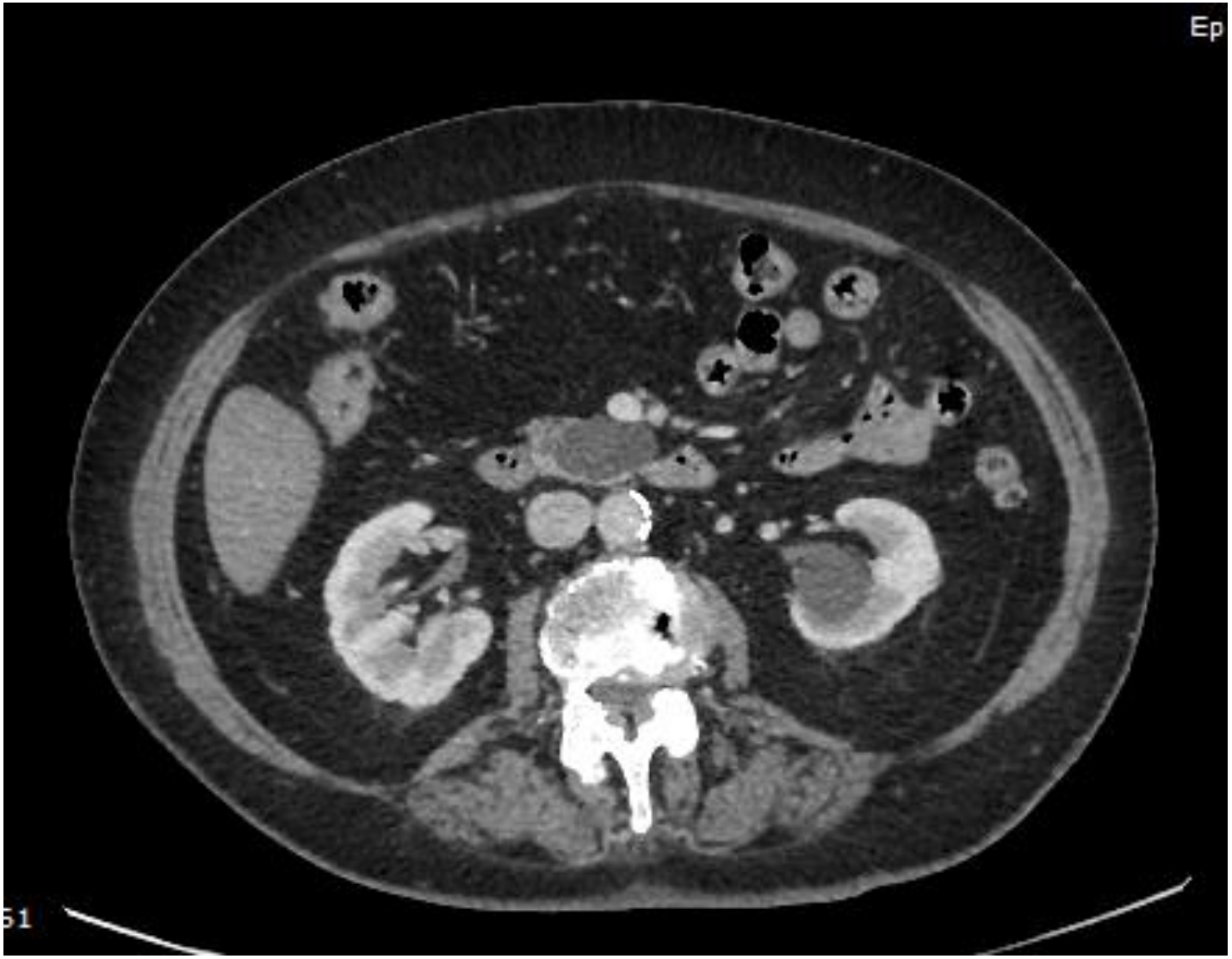
Ep
51

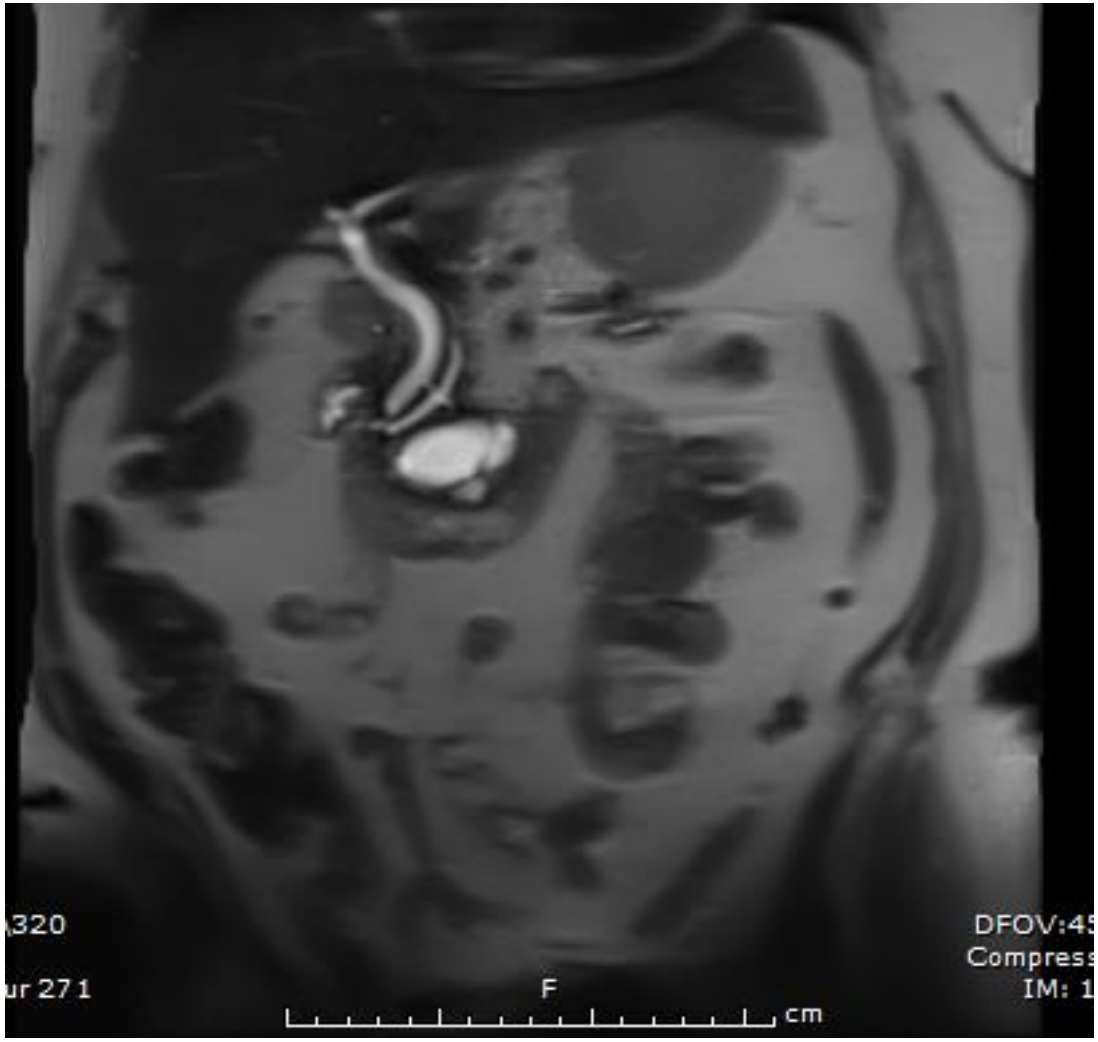
320
ur 271
F
cm
DFOV:45
Compress
IM: 1

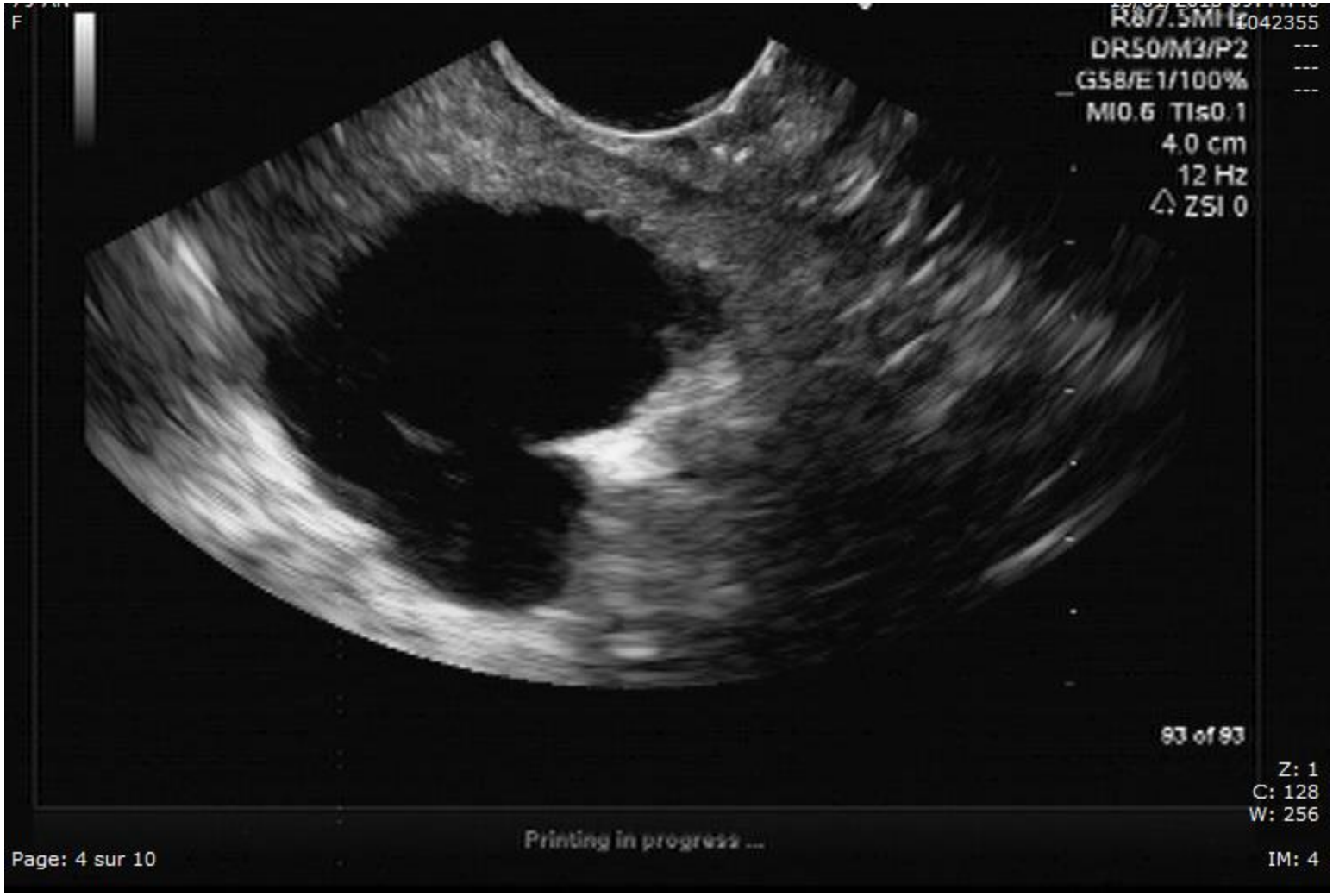
F
R8/7.5MHz
1042355
DR50/M3/P2
G58/E1/100%
MI0.6 TIs0.1
4.0 cm
12 Hz
ZSI 0
93 of 93
Z: 1
C: 128
W: 256
Printing in progress ...
Page: 4 sur 10
IM: 4

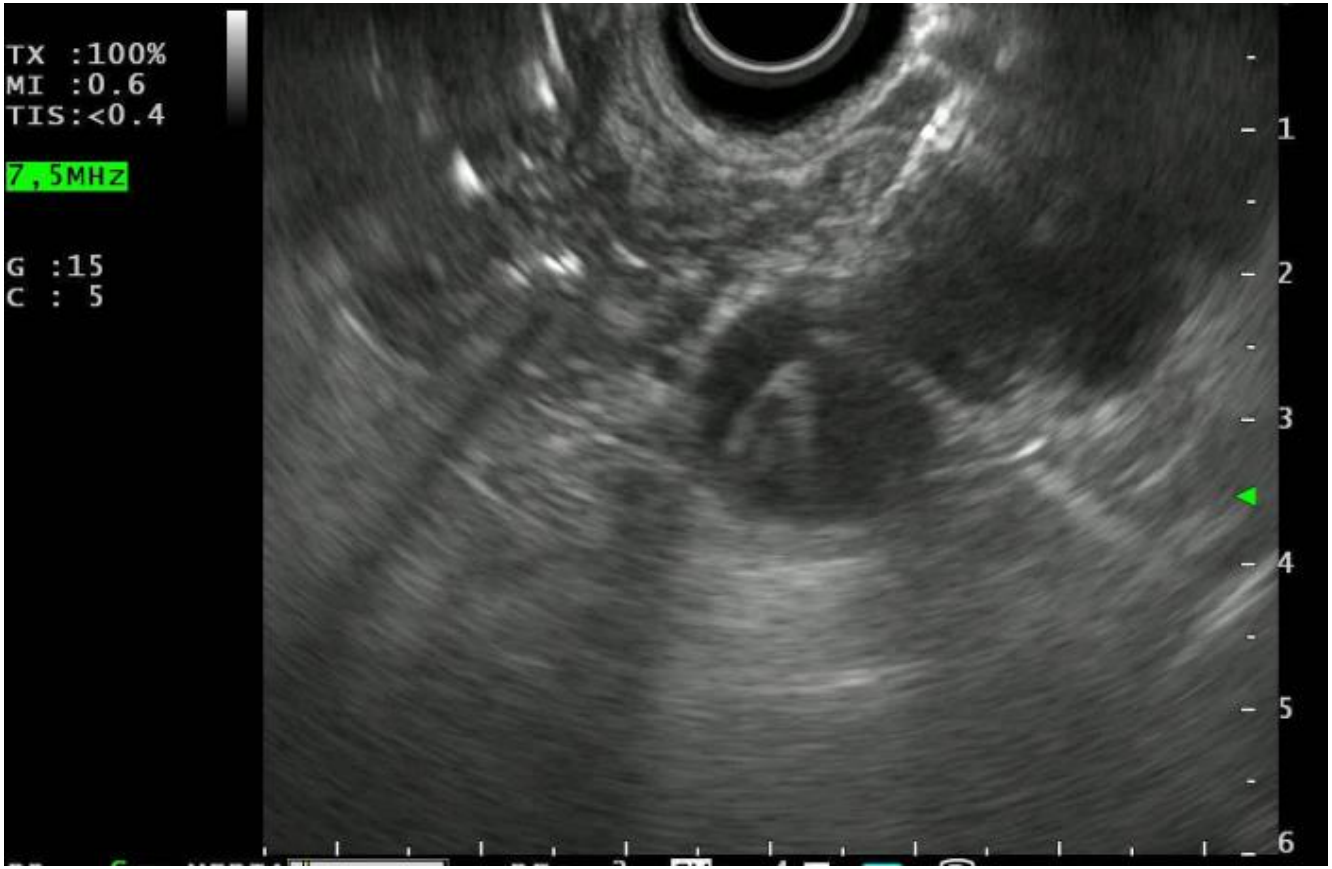
TX :100%
MI :0.6
TIS:<0.4
7,5MHz
G :15
C : 5
1
2
3
4
5
6

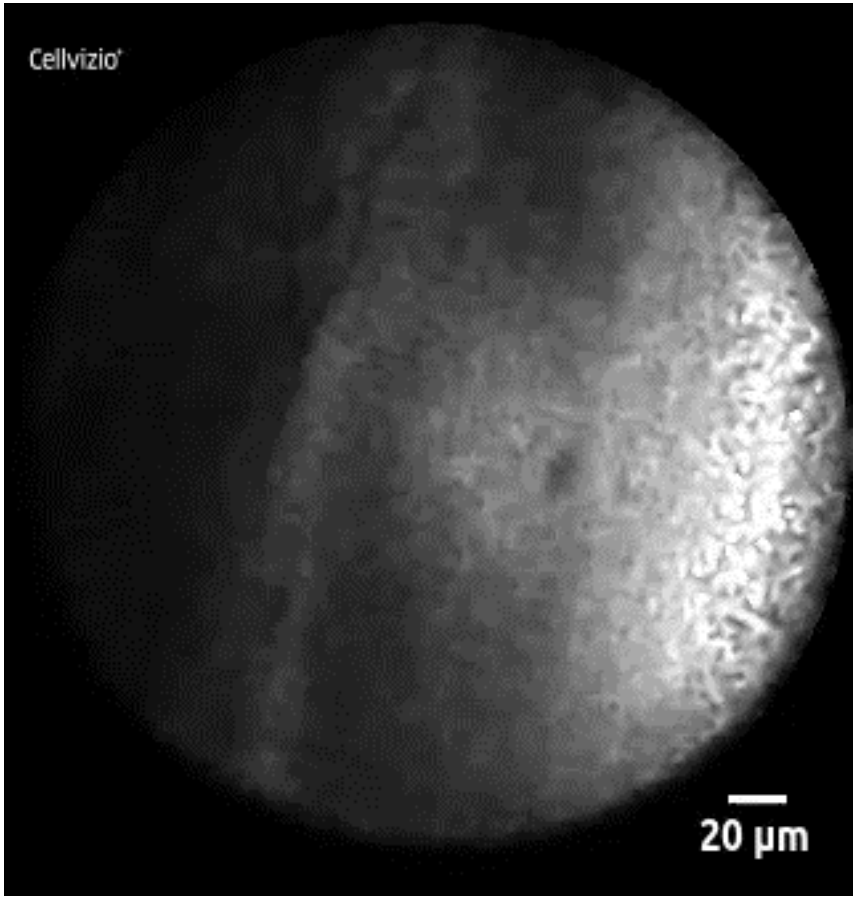
Cellvizio
20 µm

# TIPMP Branch Duct crochet

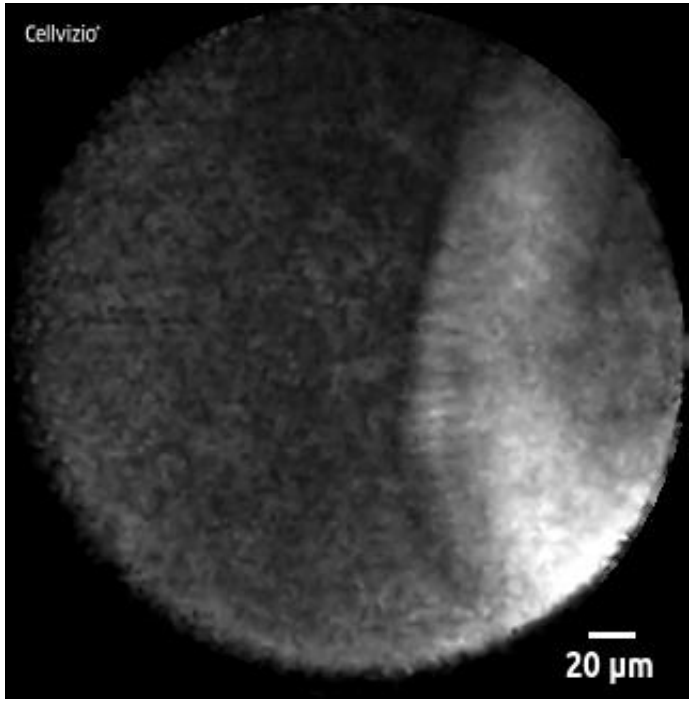

# Mlle P

- 17 ans PCEM 1
- Aucun ATCD
- Douleurs abdominales moderees
- Biologie nle
- Echo Scan IRM
- Cystadenome séreux ou mucineux ?

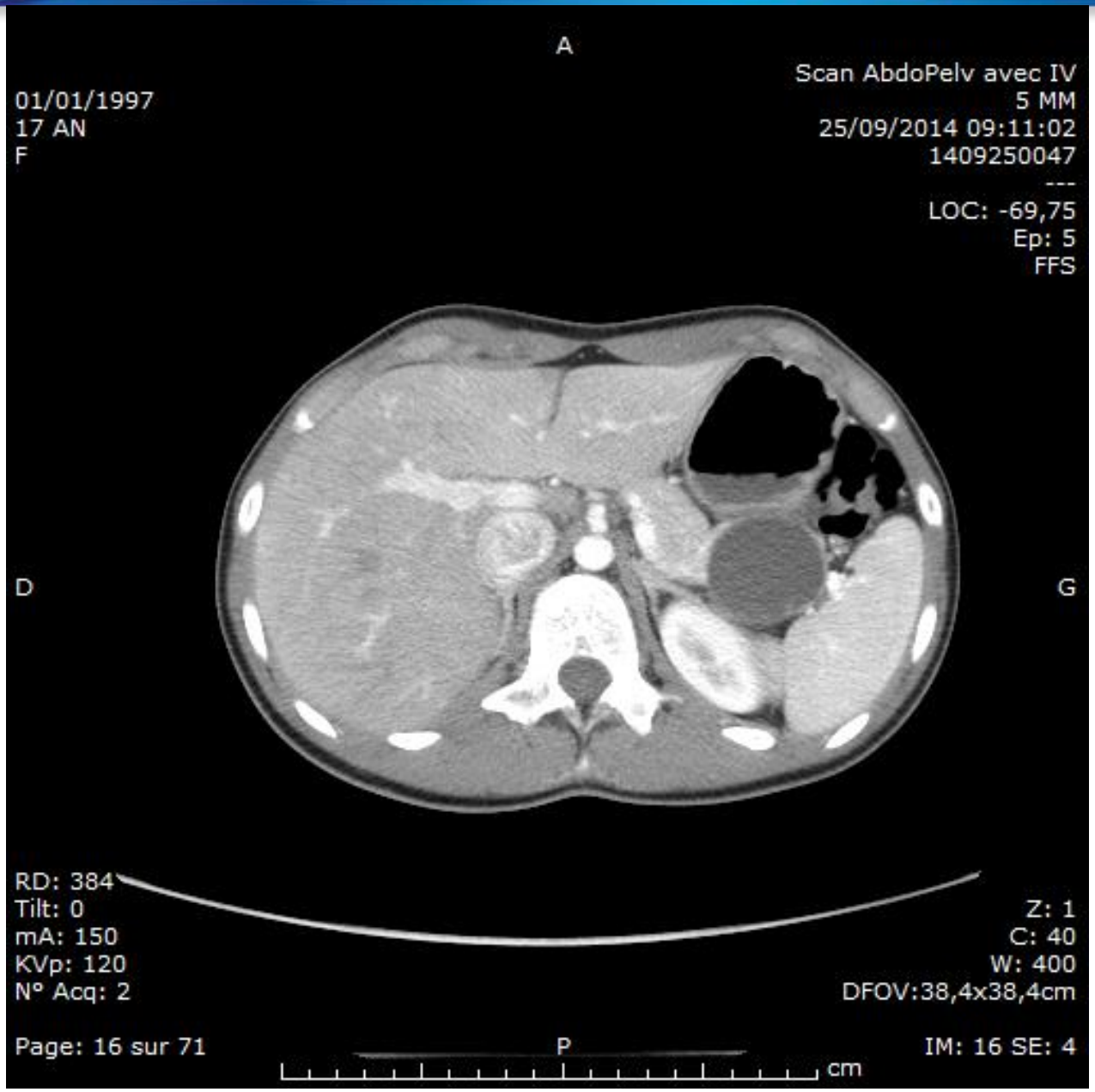
A
01/01/1997
17 AN
F
Scan AbdoPelv avec IV
5 MM
25/09/2014 09:11:02
1409250047
---
LOC: -69,75
Ep: 5
FFS
D
G
RD: 384
Tilt: 0
mA: 150
KVp: 120
N° Acq: 2
Z: 1
C: 40
W: 400
DFOV:38,4x38,4cm
Page: 16 sur 71
P
cm
IM: 16 SE: 4

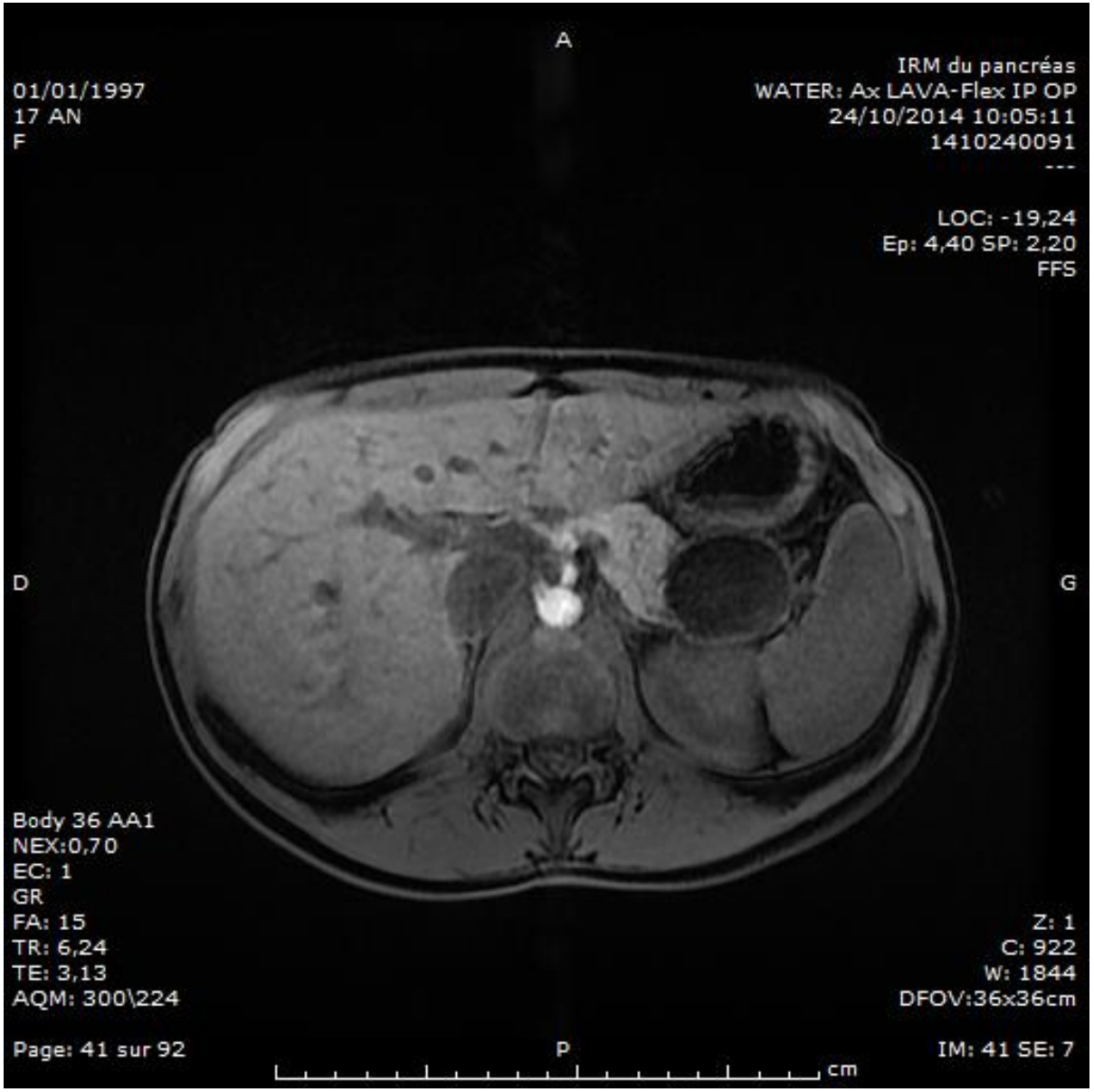
A
01/01/1997
17 AN
F
IRM du pancréas
WATER: Ax LAVA-Flex IP OP
24/10/2014 10:05:11
1410240091
---
LOC: -19,24
Ep: 4,40 SP: 2,20
FFS
D
G
Body 36 AA1
NEX:0,70
EC: 1
GR
FA: 15
TR: 6,24
TE: 3,13
AQM: 300\224
Z: 1
C: 922
W: 1844
DFOV:36x36cm
Page: 41 sur 92
P
IM: 41 SE: 7
cm

100%
337/338
41Hz

100%
749/750
41Hz
5.00MS P6.0 G83 C12 A1
3:Ponction CHE
Z: 1
C: 128
W: 256
Compression 47:1
IM: 85586
Page: 8 sur 9

F
1492778
100%
553/554
26Hz
.17
.17
F45
5.00M P6.0 G83 C12 A1
3:Ponction CHE
Z: 1
C: 128
W: 256
Compression 50:1
IM: 85587
Page: 9 sur 9


Cellvizio
20 µm

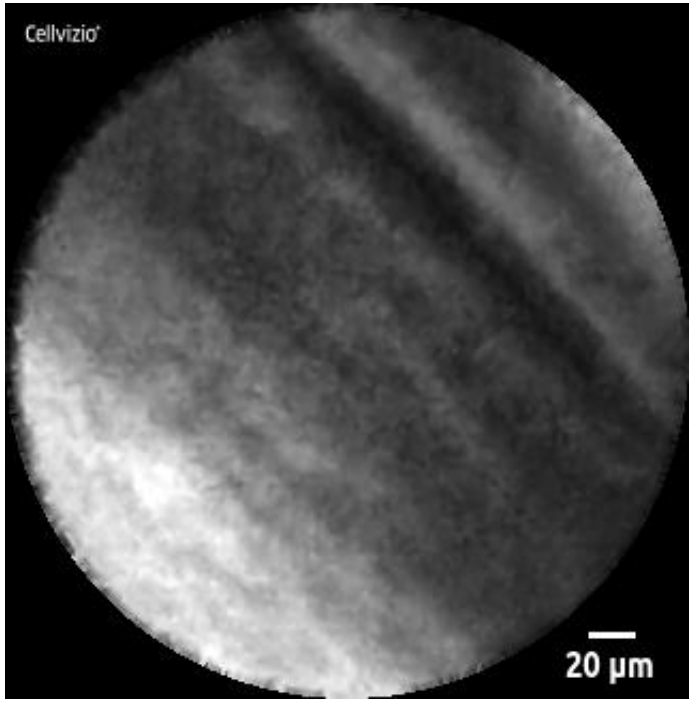
Cellvizio
20 µm

# Résultats

- Cytologie neg
- ACE 210 microgr/ml
- CA 19/9 144 Ku/ml
- Splenopancreatectomie caudale sous coelio
- Cystadenome mucineux benin
- A reussi brillamment sa P1 !

# Me

- 37 ans Syndrome de Lynch
- FG Colo nles
- Kyste ovarien bénin
- Découverte kyste céphalique de 20 mm

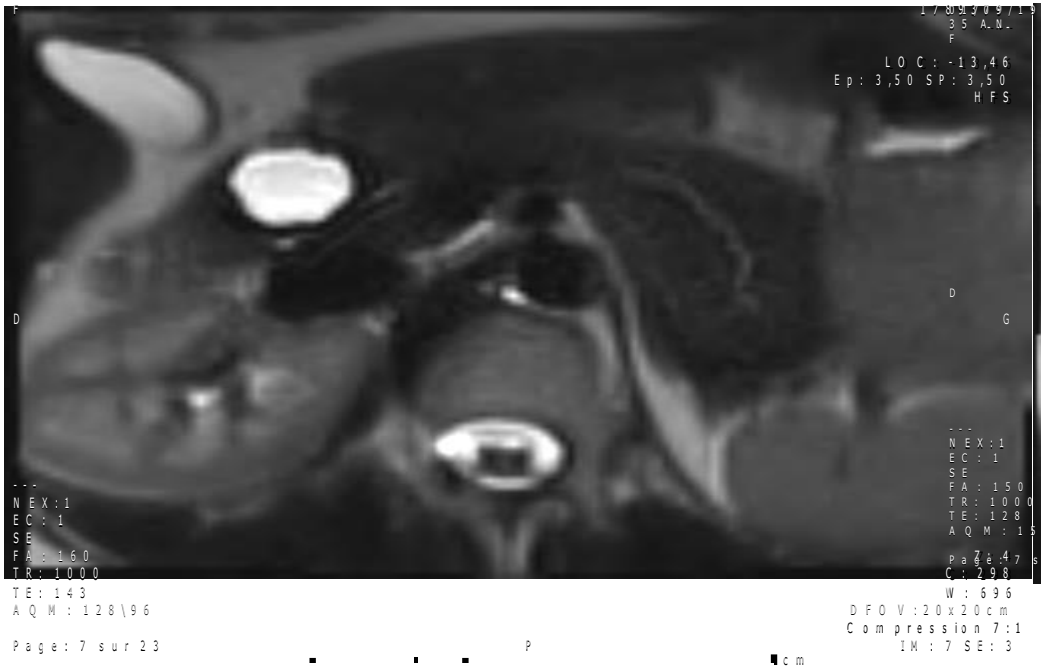
F
17/09/1980
35 A.N.
F
LOC:-13,46
Ep: 3,50 SP: 3,50
HFS
D
D
G
---
NEX:1
EC: 1
SE
FA: 150
TR: 1000
TE: 128
AQM: 158\256
Page:7 sur 15
C: 298
W: 696
DFOV:20x20cm
Compression 7:1
IM: 7 SE: 3
---
NEX:1
EC: 1
SE
FA: 160
TR: 1000
TE: 143
AQM: 128\96
Page: 7 sur 23
P
cm

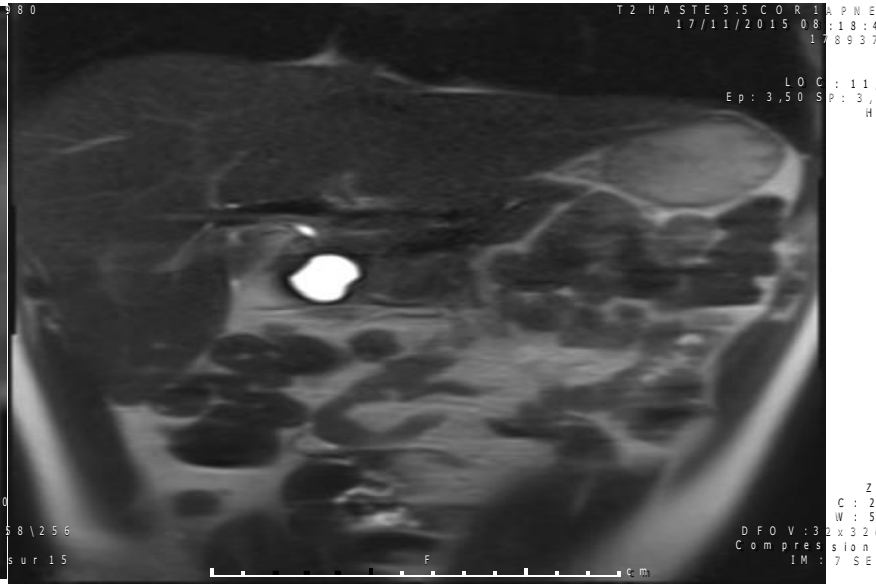
T2 HASTE 3.5 COR 1
17/11/2015 08:18:4
LOC: 11
Ep: 3,50 SP: 3,
H
DFOV:32x32
Compression
IM: 7 SE
F
cm

Zeller, Celine
713421
01/09/1980
35 AN
F

Default
Echo-ponction
Echo-ponction
22/01/2016 08:36:00
185148
...
...
...

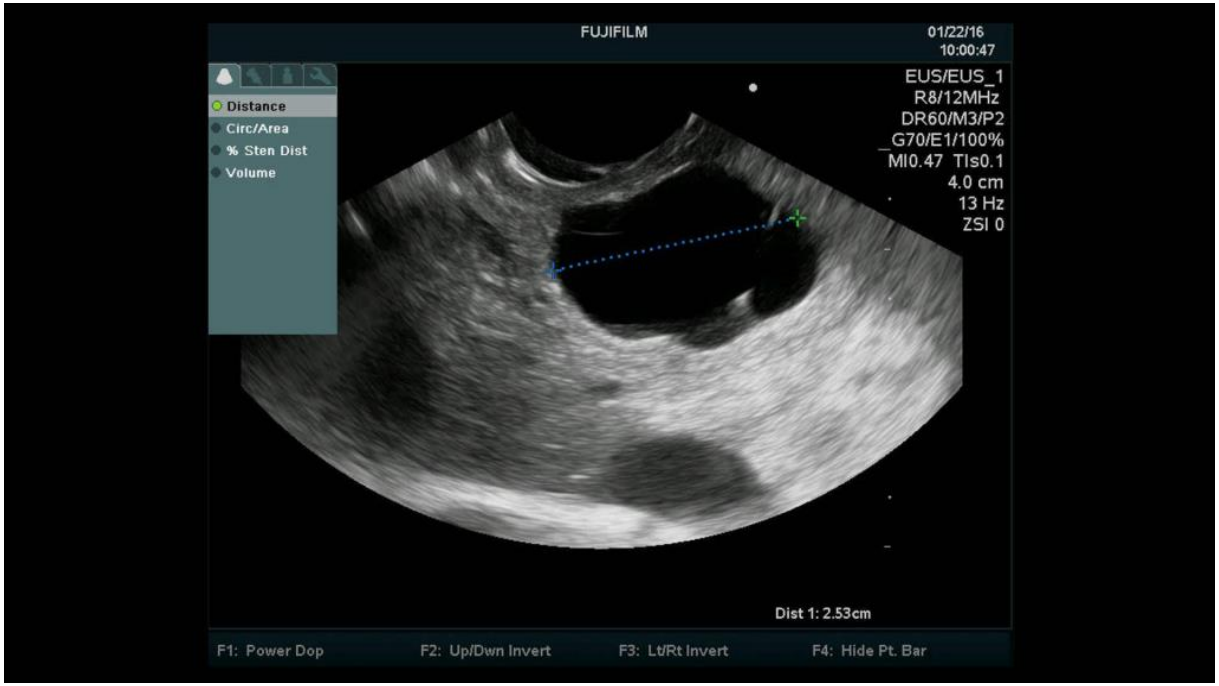


Z: 0,53
C: 128
W: 256

FUJIFILM
01/22/16
10:05:49
EUS/EUS_1
R8/12MHz
DR60/M3/P2
_G70/E1/100%
MI0.47 TIs0.1
4.0 cm
13 Hz
ZSI 0
F1: Power Dop
F2: Up/Dwn Invert
F3: Lt/Rt Invert
F4: Hide Pt. Bar

Zeller, Celine
719421
01/09/1980
35 AN
F

Default
Echo-ponction
Echo-ponction
22/01/2016 08:36:00
185154 8
...
...
...


Cellvizio
20 µm


Cellvizio
20 µm

# Resultats Cystadenome sereux

- ACE 0.4 microg/ml
- CA19/9 408 Ku/ml

# Sténoses biliaires indéterminées



*Caillol F, Bories E, Giovannini M et al.*

- Critères pCLE d'une voie biliaire normale
  - Fond gris clair
  - Réseau réticulé fin et branché

- Critères pCLE d'un cholangiocarcinome
  - Larges bandes noires ou blanches
  - Blocs (« clumps ») sombres
  - Structures épithéliales

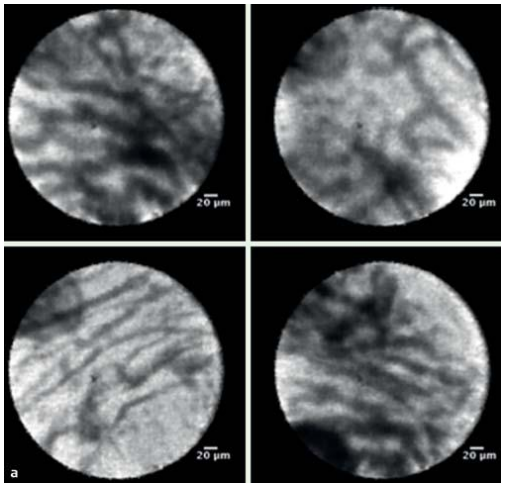


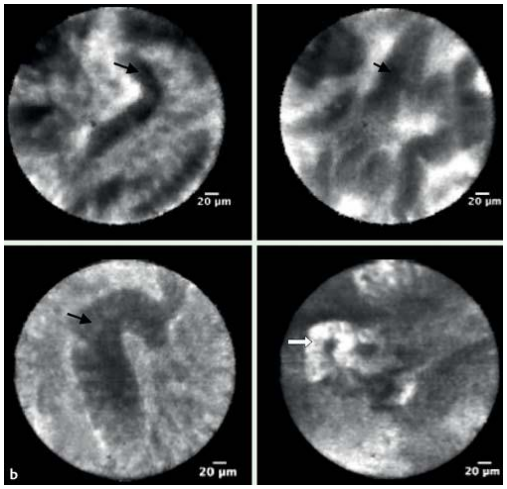


*M.Wallace, G. Y. Lauwers, Y. Chen, E. Dekker, P. Fockens, P. Sharma, A. Meining*
Miami classification for probe-based confocal laser Endomicroscopy. Endoscopy 2011;43:882-91

# Valeur de la classification de Miami

| Miami classification criteria | Sensitivity, % | Specificity, % | PPV, % | NPV, % |
|---|---|---|---|---|
| Epithelial structures | 73 | 42 | 77 | 36 |
| Epithelium or white bands | 88 | 50 | 83 | 60 |
| Epithelium or thick dark bands >40 µm | 82 | 33 | 77 | 40 |
| Epithelium or dark clumps | 88 | 42 | 81 | 56 |
| Epithelial structures or thick white bands or dark clumps | 94 | 42 | 82 | 71 |
| Epithelial structures, or thick white bands or thick dark bands >40 µm or dark clumps | 97 | 33 | 80 | 80 |

## Classification of probe-based confocal laser endomicroscopy findings in pancreaticobiliary strictures*

A. Meining[1], R. J. Shah[2], A. Slivka[3], D. Pleskow[4], R. Chuttani[4], P. D. Stevens[5], V. Becker[1], Y. K. Chen[2]

*102 pts*

*Endoscopy 2012;44:251*

# Que faire des sténoses inflammatoires? Nouvelle classification de Paris (2012)

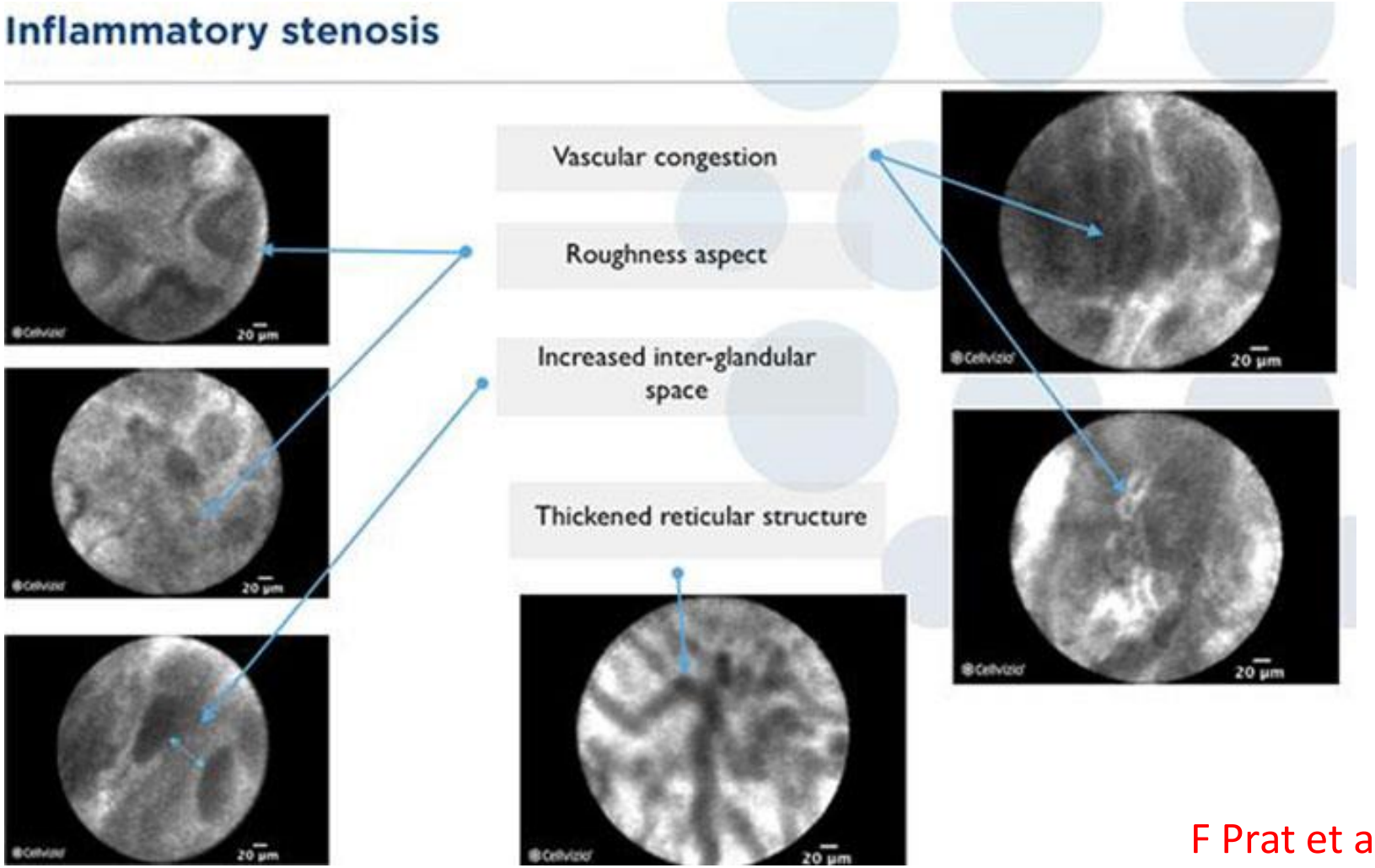


F Prat et al.
*(données non publiées)*

# Combinaison cholangioscopie et pCLE?

- Vision endoscopique + microscopie dans sténoses biliaires
- Meining A (GIE 2011)

| | Sensitivity | Specificity | PPV | NPV | Accuracy |
|---|---|---|---|---|---|
| pCLE with catheter delivery (n = 37) | 1.0 (0.80-1.0) | 0.62 (0.42-0.78) | 0.52 (0.32-0.72) | 1.0 (0.86-1.0) | 0.73 (0.57-0.85) |
| pCLE with cholangioscopic delivery (n = 52) | 0.97 (0.85-1.0) | 0.74 (0.54-0.88) | 0.82 (0.67-0.92) | 0.94 (0.77-0.99) | 0.87 (0.75-0.94) |

- Etude Cochin, n= 35pts (DDW 2013)

*Table 1 : Diagnostic results of cholangioscopy-guided pCLE compared with catheter-guided pCLE*

| | Cholangioscopy-guided pCLE | Catheter-guided pCLE |
|---|---|---|
| Sensitivity | 83 % | 60 % |
| Specificity | 82 % | 85 % |
| PPV | 71 % | 60 % |
| NPV | 90 % | 85 % |
| Diagnostic Accuracy | 82 % | 78 % |

**Spyglass + pCLE: Améliore la précision diagnostique?**

# Cas cliniques

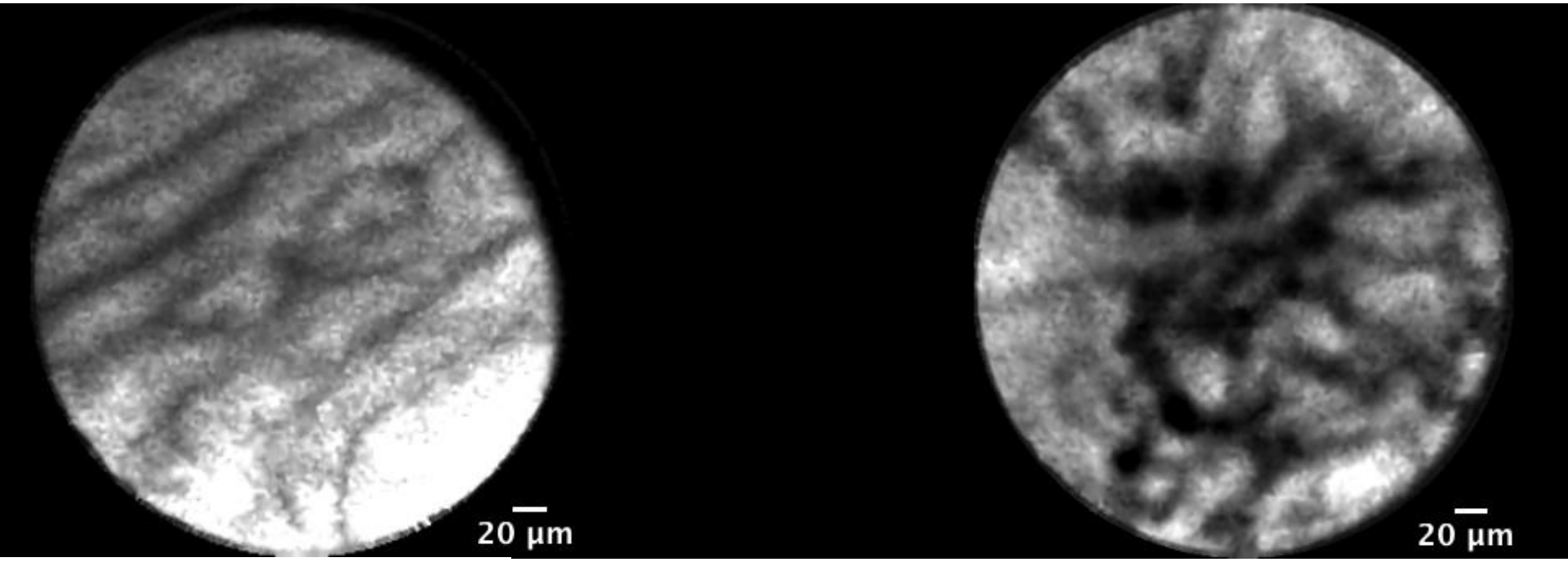


# pCLE: VB normales







# Cholangiocarcinome: « blocs noirs »




Larges bandes sombres

Structures épithéliales

# Cholangiocarcinome:

**Merci pour votre attention**

JFHOD 2017 PARIS 23/26 MARS

Thématique Le vieillissement
Invité LE QUÉBEC

## INFORMATIONS PRATIQUES

Rythme I 104 h (24 h d'enseignement théorique et 80 h de stage)
Cette formation alterne les enseignements:
Théoriques (2 sessions de 2 jours)

Pratiques : période de stage de janvier à septembre 2017

Dates I sur une année universitaire
Ouverture de la formation tous les ans, de janvier à octobre.

Localisation des enseignements
Faculté de Médecine 1 rue Gaston Veil 44035 Nantes Cedex 1
Salle Multimédia (2ème étage)

Tarifs
•Professionnels en formation continue : 1 400 €
•Internes en formation initiale : 700€

Dépôt des candidatures : juillet à octobre
Examen des candidatures : octobre et novembre

## RESPONSABLE PÉDAGOGIQUE

Pr Emmanuel CORON
Professeur des Universités-Praticien Hospitalier,
Institut des maladies de l'appareil digestif, CHU de Nantes


**RENSEIGNEMENTS ET INSCRIPTIONS**
Assistante de formation Nadia COSNARD
02 40 41 29 49
nadia.cosnard@univ-nantes.fr

PÔLE FORMATION CONTINUE SANTÉ
9 rue Bias I BP 53508 I 44035 Nantes Cedex 1 Localisation : UFR de Pharmacie I 1er étage



Document non contractuel • Conception graphique : © Université de Nantes - Pôle Formation Continue Santé • Impression : Imprimerie MAYA - Imprimé avec des encres végétales.


# Diplôme Universitaire ENDOSCOPIE DIAGNOSTIQUE AVANCÉE

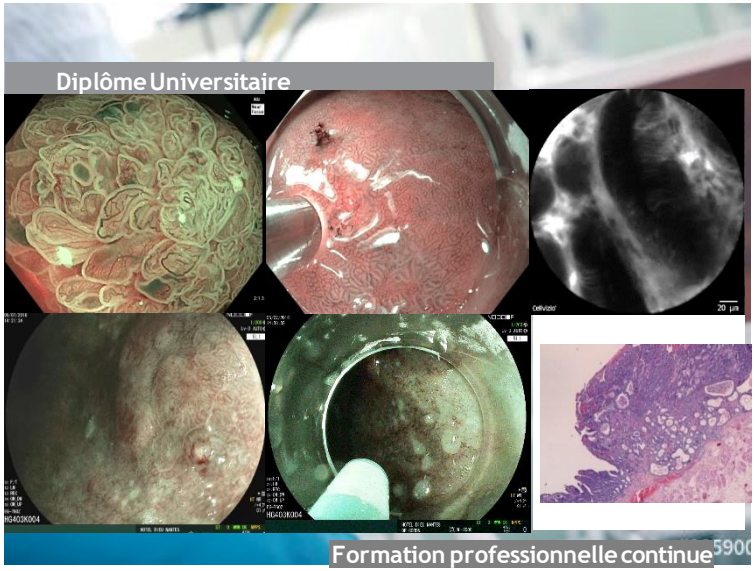


Formation théorique
- Jeudi et vendredi 18 & 19 janvier 2017
- Jeudi et vendredi 15 et 16 mars 2017

Stage pratique (80h) entre janvier et le septembre 2017

SOCIÉTÉ FRANÇAISE D'ENDOSCOPIE DIGESTIVE SFED

UNIVERSITÉ DE NANTES
PÔLE FORMATION CONTINUE SANTÉ

**Merci pour votre attention**