JFHOD 2018
PARIS
Thématique LA DOULEUR
Invitée : LA ROUMANIE
22/25 MARS

Troubles moteurs œsophagiens : nouvelles classifications, nouveaux traitements

Frank ZERBIB

Hôpital Haut Lévêque
Centre médico-chirurgical Magellan
CHU de Bordeaux

Objectifs pédagogiques

- Connaître les symptômes pouvant faire évoquer un trouble moteur de l'œsophage
- Connaître l'apport diagnostique de la manométrie haute résolution
- Connaître les différents types de pathologie selon la classification de Chicago
- Indications thérapeutiques en fonction de cette classification
- Préciser la place des traitements endoscopiques et chirurgicaux de l'achalasie

LIENS D'INTÉRÊT

• MEDTRONIC	Fourniture de matériel pour étude clinique
• SANDHILL	Fourniture de matériel pour étude clinique
• TAKEDA	Honoraires recherche clinique
• SHIRE	Honoraires recherche clinique + consultant
• MEDTRONIC/COVIDIEN	Consultant/intervenant
• ALLERGAN	Consultant
• RECKITT-BENKISER	Consultant
• TAKEDA	Intervenant
• VIFOR PHARMA	Intervenant

Troubles moteurs œsophagiens : symptômes

- Dysphagie (sélective ou non)
- Régurgitations
- Douleurs thoraciques
- Pyrosis
- Amaigrissement

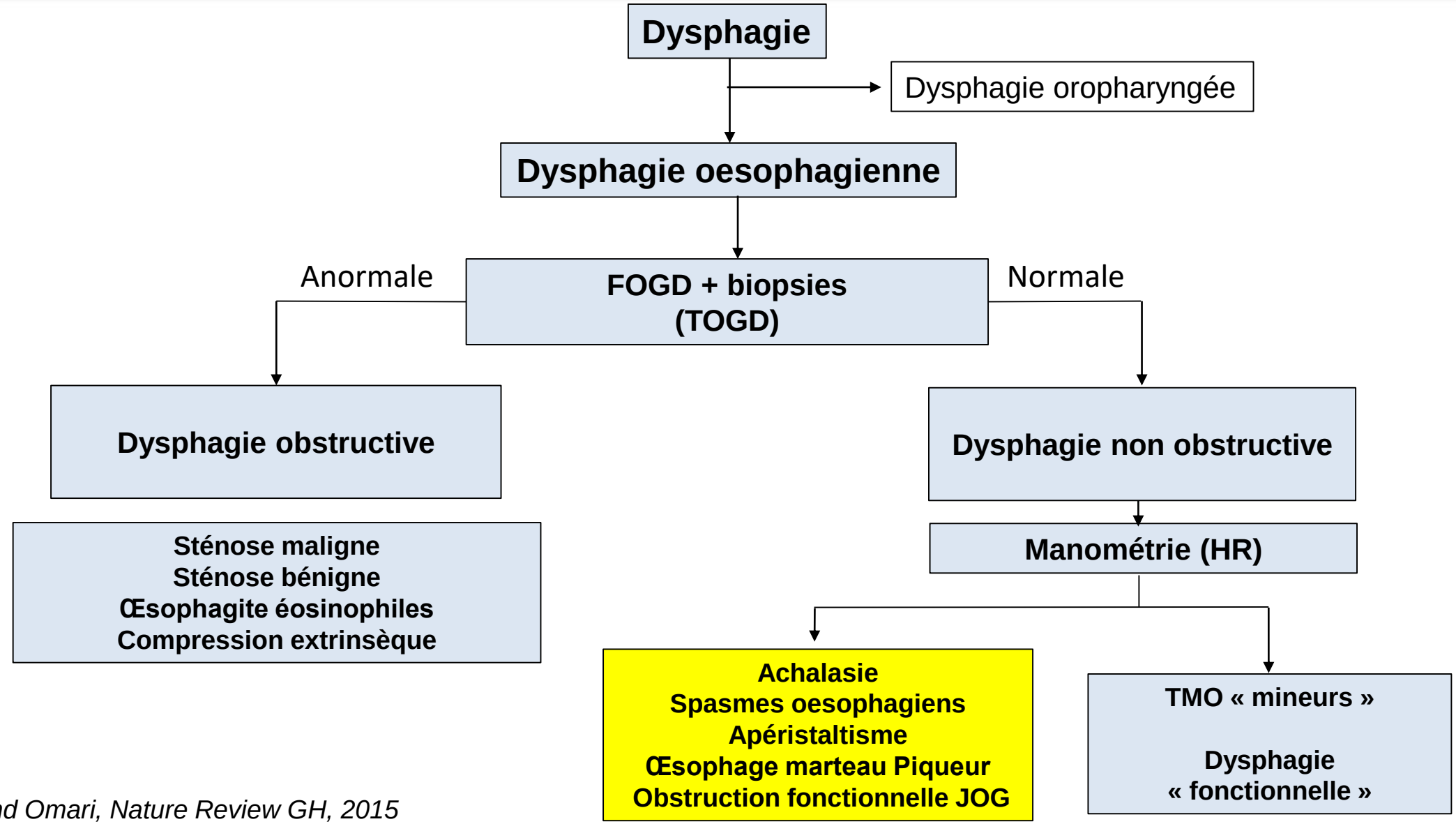

Zerbib and Omari, Nature Review GH, 2015

- **La manométrie HR devient le « gold standard » pour le diagnostic des TMO**
  - **Meilleure détection des dysfonctions du SIO**
  - **Plus simple, plus rapide**
  - **Standardisation**
  - **Apprentissage plus simple ++**
  - **Meilleur rendement diagnostique**
  - **Pb du coût des sondes**

P Gyawali, Manual of HRM, Unimed 2013



Pression de relaxation intégrée

Intégrale de contraction distale

Latence distale

Troubles moteurs « majeurs »

Achalasie – Obstruction fonctionnelle de la JOG

Maladie des spasmes de l'œsophage

Œsophage « marteau - piqueur »

Péristaltisme absent

Troubles moteurs « mineurs »

Motricité œsophagienne inefficace

Péristaltisme fragmenté

Œsophage « casse-noisettes »

Achalasie

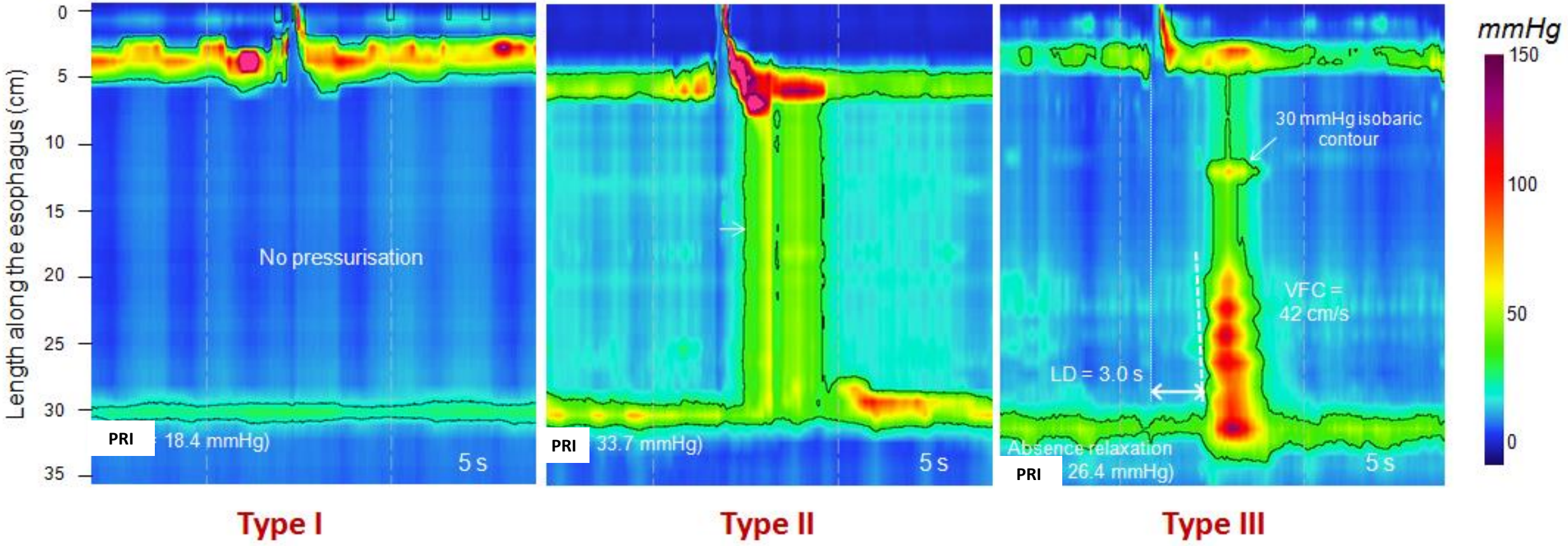
Length along the esophagus (cm)
0
5
10
15
20
25
30
35
No pressurisation
PRI
18.4 mmHg)
5 s
PRI
33.7 mmHg)
5 s
30 mmHg isobaric contour
VFC = 42 cm/s
LD = 3.0 s
Absence relaxation
PRI
26.4 mmHg)
5 s
mmHg
150
100
50
0
Type I
Type II
Type III

Achalasie

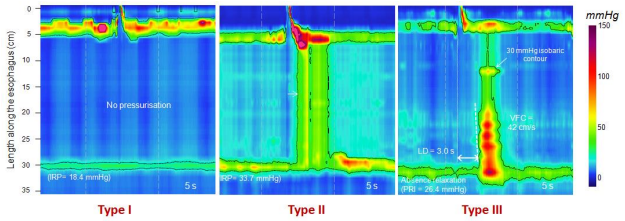

- **Dilatations pneumatiques**
  - 70-80% de rémissions prolongées
  - Dilatations itératives
  - 20-30% de RGO
  - 1-2% de perforations
  - Facteurs d'échecs sujets jeunes/type III +++

- **Toxine Botulique**
  - 30-50% de rémission à 1 an
  - Facile et sans risque

Sujets âgés/fragiles

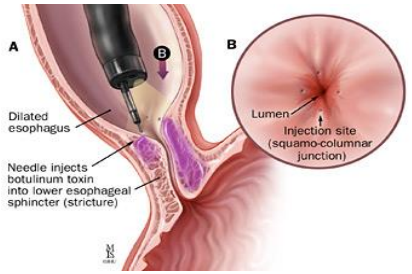

Achalasie

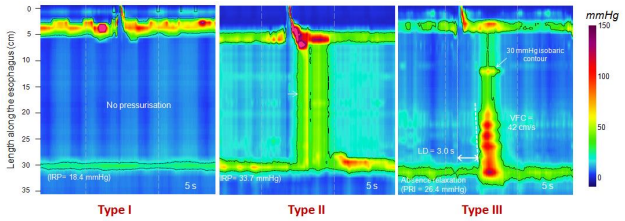

- **Myotomie chirurgicale**
  - **90% de rémissions prolongées**
  - **50-60% à très long terme**
  - **Valve anti-reflux (15% de RGO)**
  - **70-85% succès dans types III**

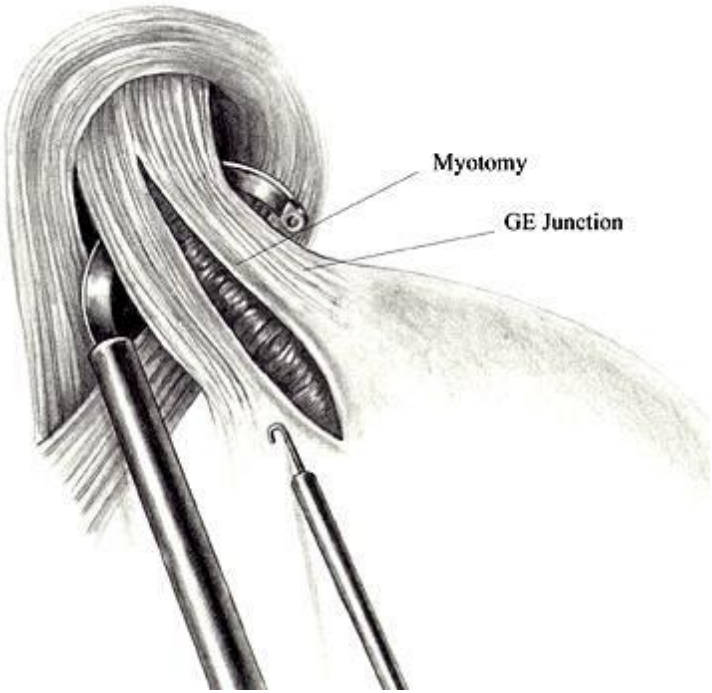

Achalasie

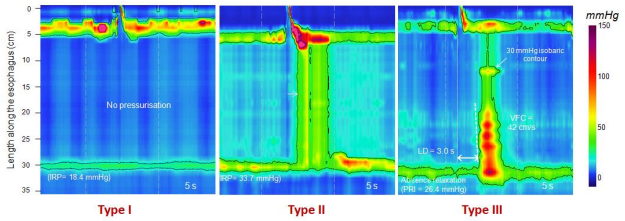

- **Myotomie Endoscopique (POEM)**
  - **90% de rémissions à court terme**
  - **0,5% complications sévères**
  - **« Learning curve »**
  - **RGO ++ (60%) : risques à long terme (EBO)**
  - **Intérêt dans types III ++ : myotomie « calibrée »**

AGA : Karhilas, Gastro 2017

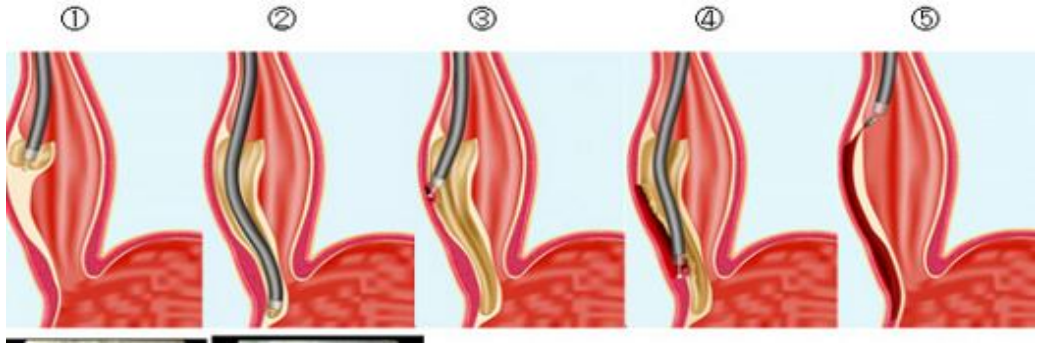

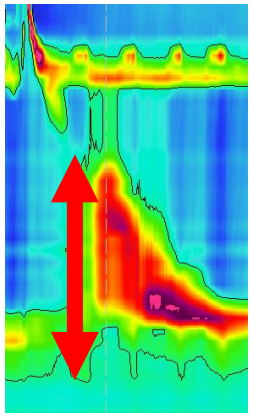

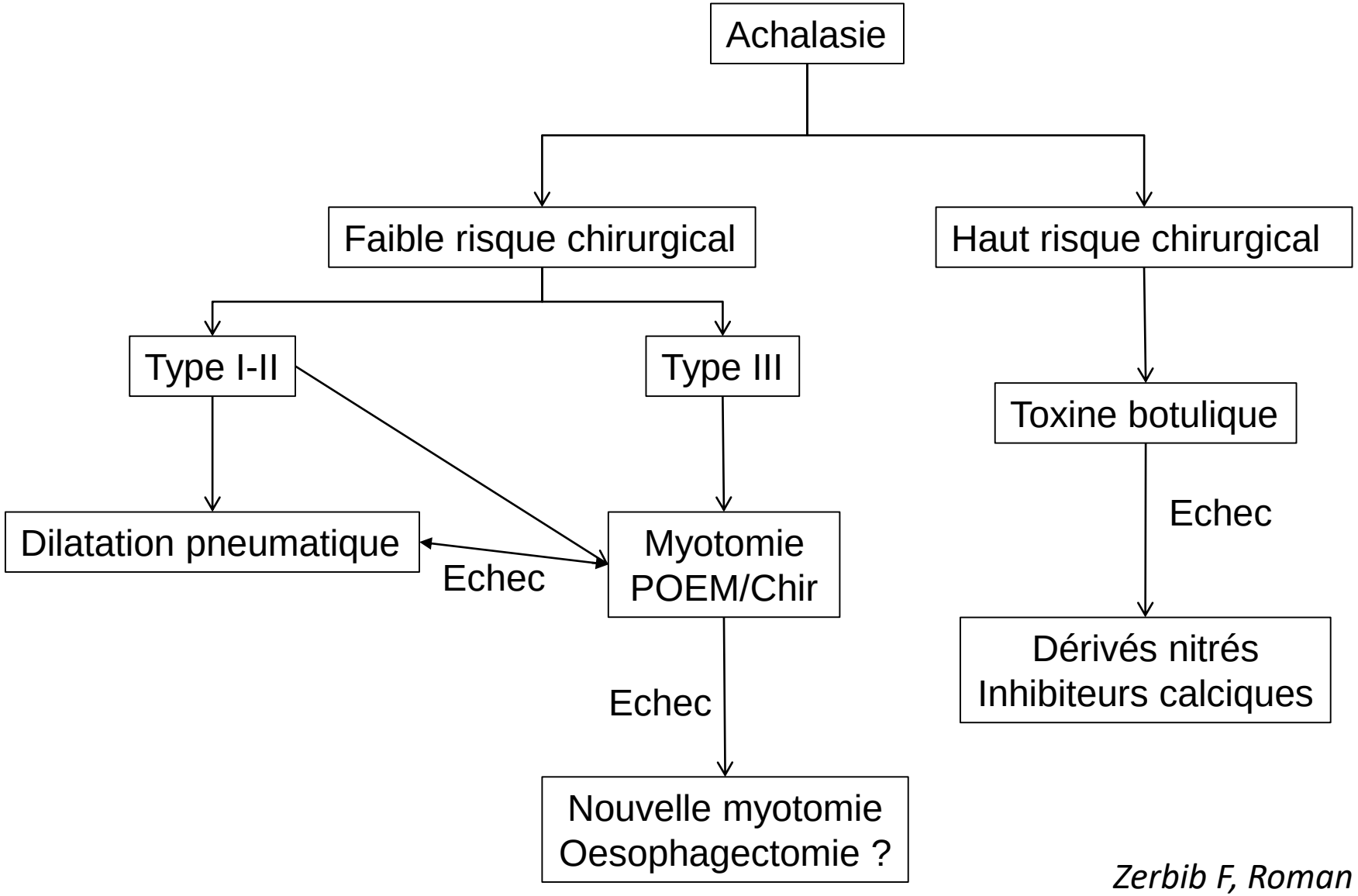

Zerbib F, Roman S. J Clin Gastro 2015

Spasmes œsophagiens

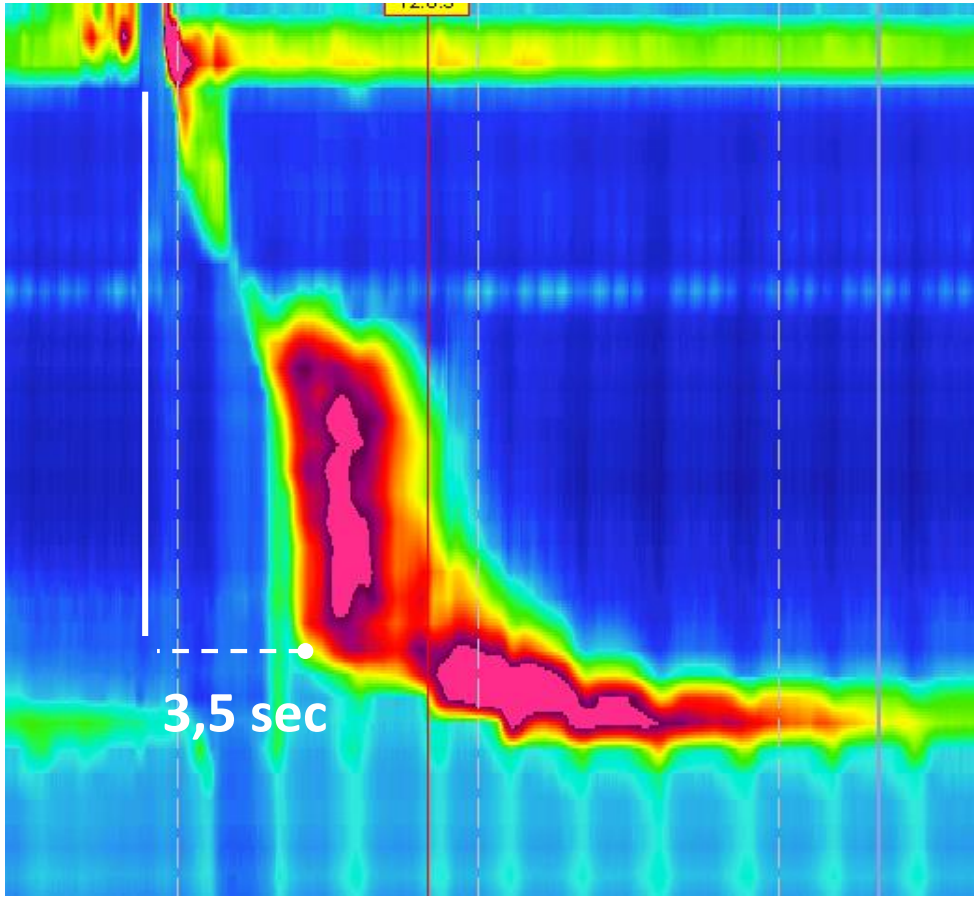

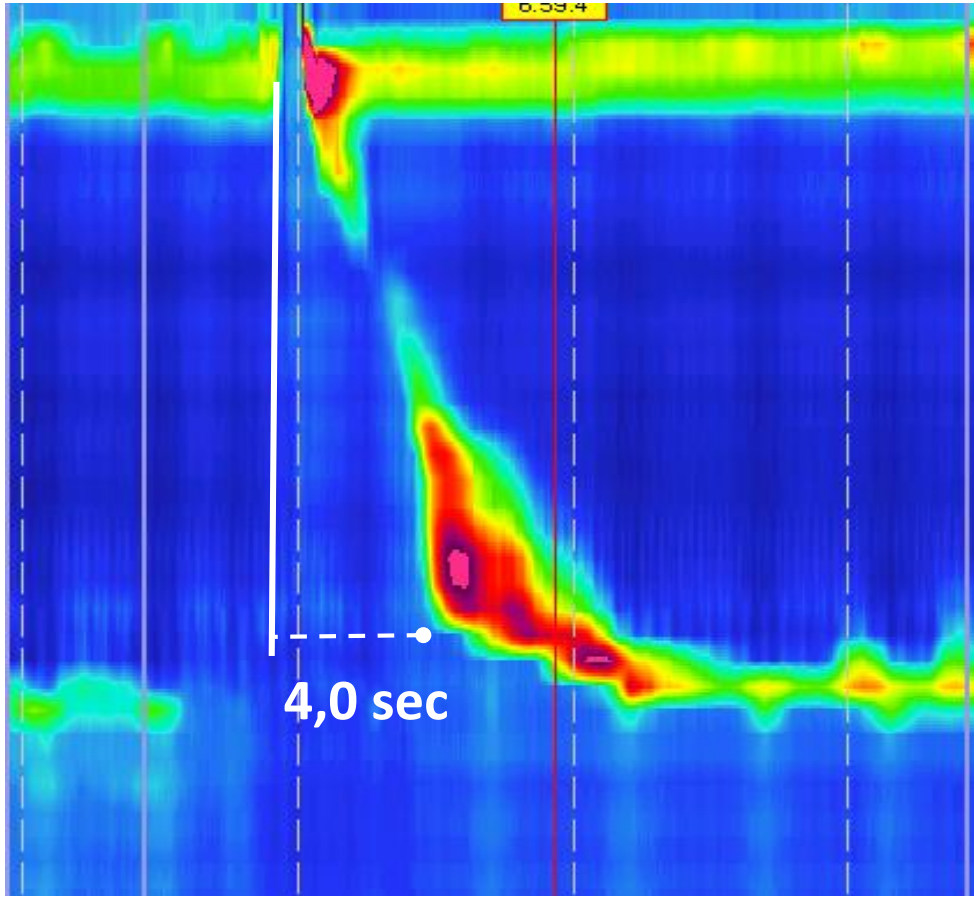

≥ 20% d'ondes prématurées, pas d'anomalie de relaxation de la JOG

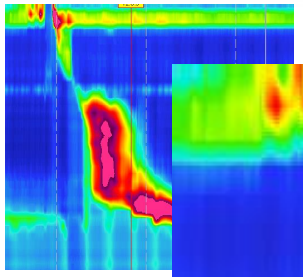

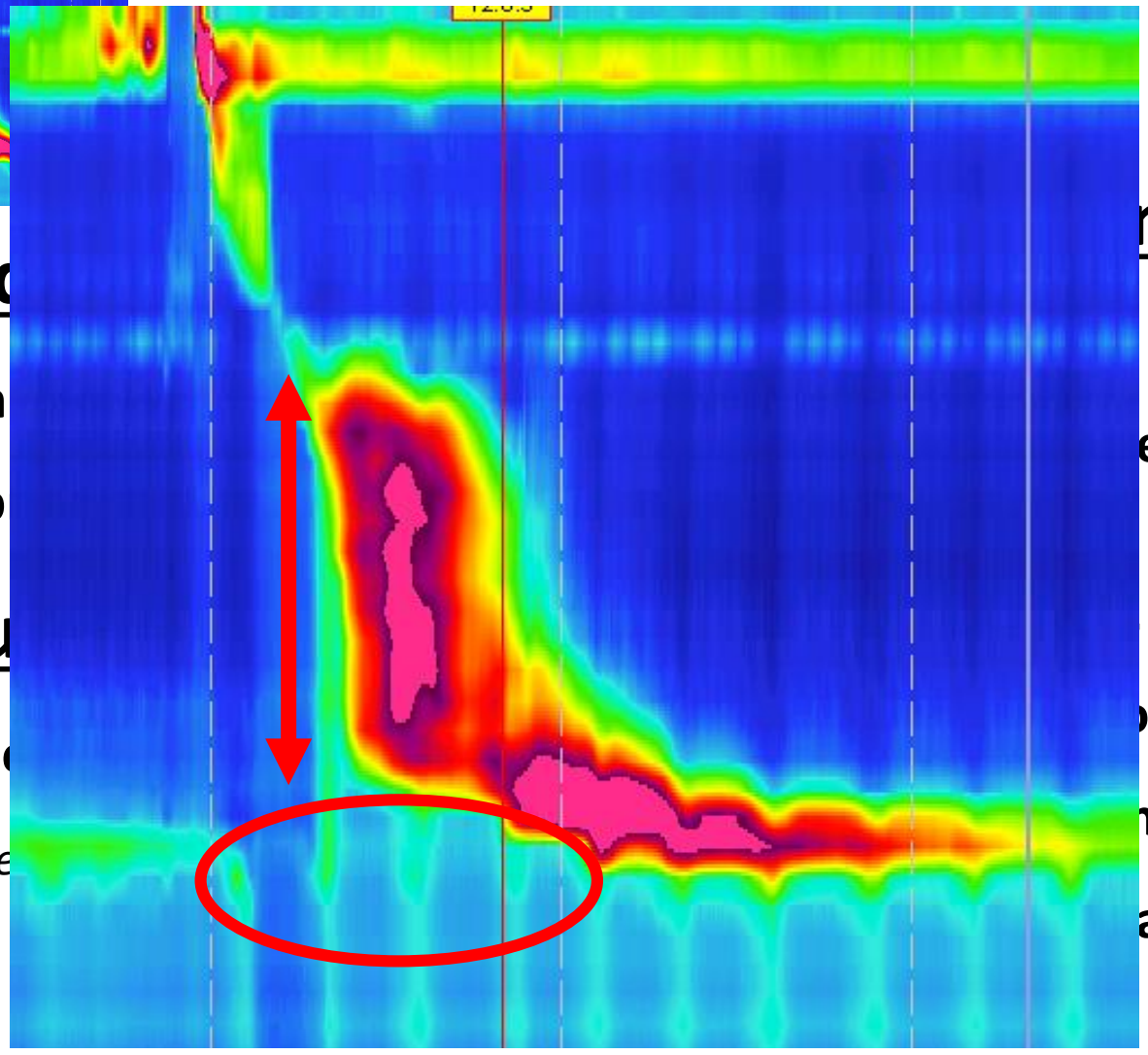

- **Traitement méd**
  - **Dérivés nitrés, inh**
  - **Faible niveau de p**
- **Toxine botuliqu**
  - **Etudes randomisé**

Vanuytsel e

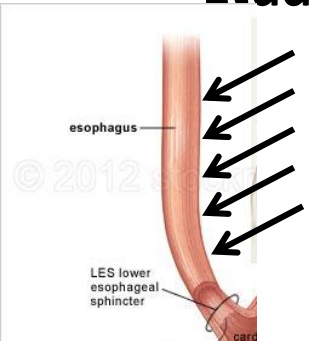

mie chirurgicale

courtes

e bons résultats ?

omie calibrée

ner la JOG

analyse 88 % de réponses

Khan et al, DDS 2017

Œsophage « marteau piqueur »

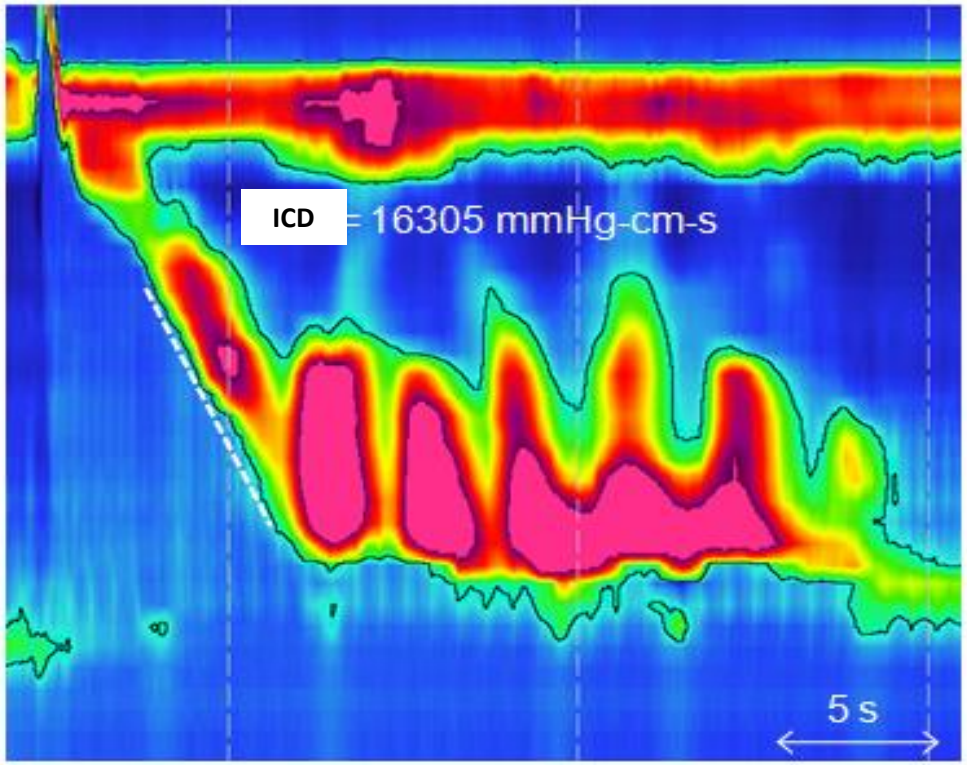

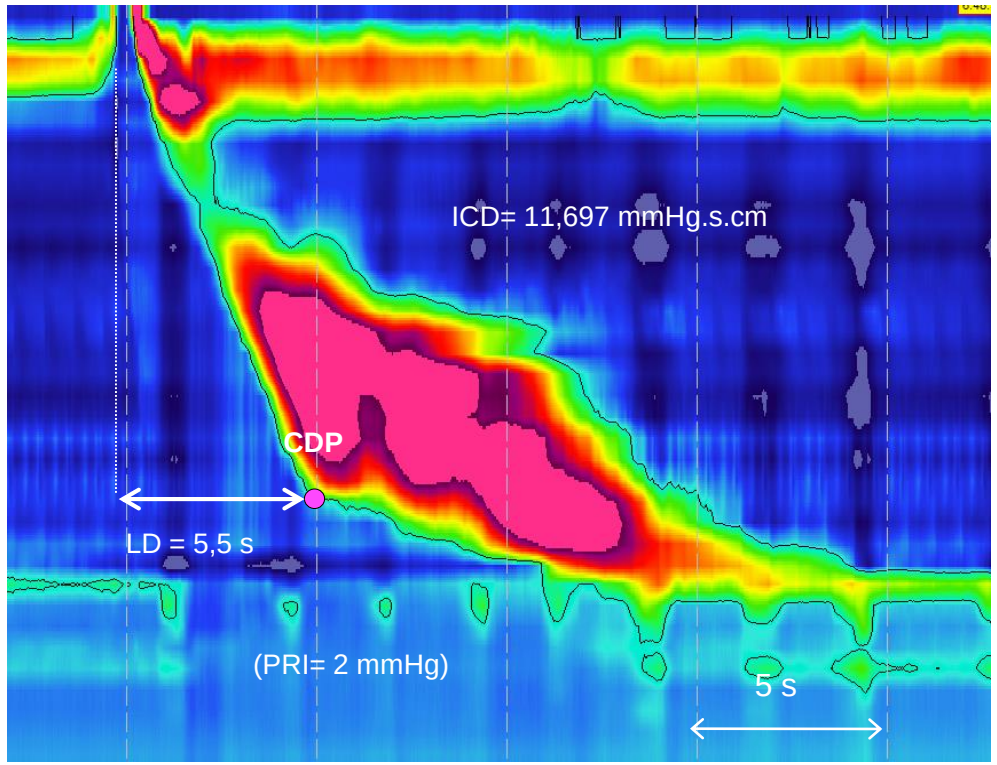

≥ 20% d'ondes hypercontractiles (> 8000 mmHg.cm.s)

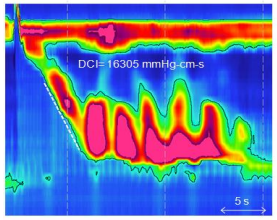

Œsophage « marteau piqueur »

- **Traitement médical**
  - Dérivés nitrés, inhibiteurs calciques
  - Faible niveau de preuve
- **Toxine botulique**
  - Etudes randomisées contradictoires

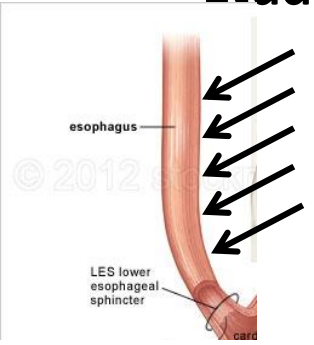

Vanuytsel et al CGH 2013, Mion et al JFHOD 2018

- **Myotomie chirurgicale**
  - Séries courtes
  - 80% de bons résultats ?
- **POEM**
  - Myotomie calibrée
  - Epargner la JOG
  - Méta-analyse 72 % de réponses

Khan et al, DDS 2017

Péristaltisme absent

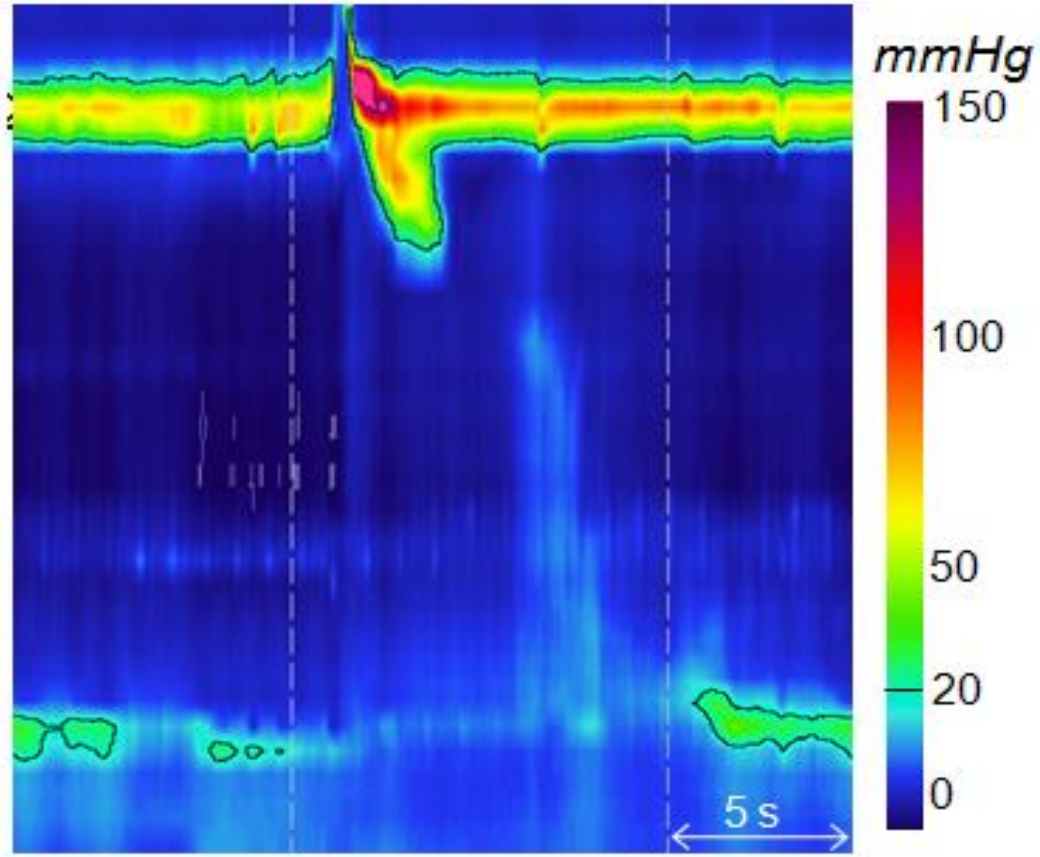

Absence de contraction

Œsophage « sclérodermique »

« Hypopéristaltisme œsophagien »

Associés à défaut de propagation du bolus

Signification incertaine

Péristaltisme fragmenté

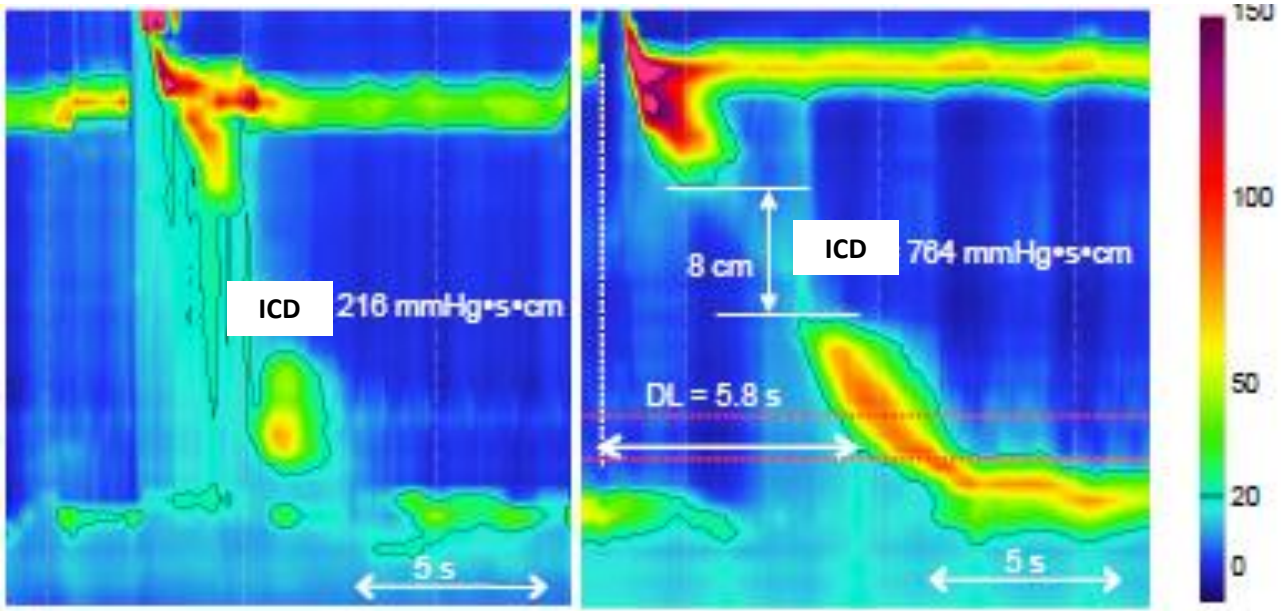

Motricité œsophagienne inefficace

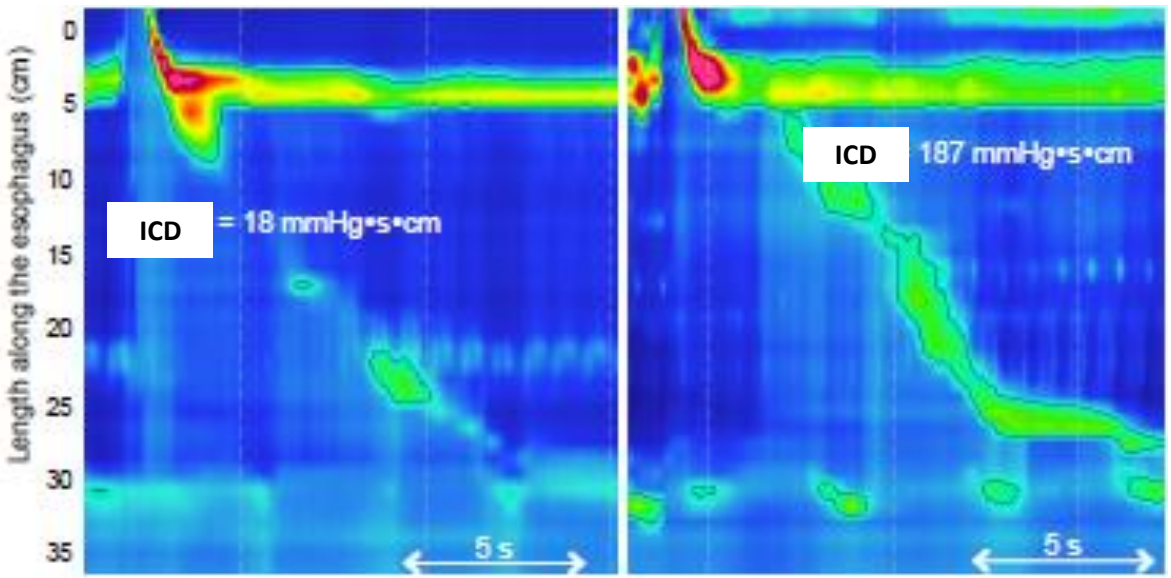

Contractions absentes (> 50% ICD < 100)

Contractions inefficaces (> 50% ICD <450)

« Hypopéristaltisme œsophagien »

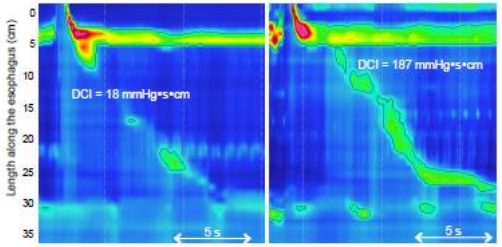

- **Pas de traitement médical disponible**
- **Rechercher et traiter un RGO**
  - **Attention à la fundoplicature**
- **Règles hygiéno-diététiques**
  - **Bien mastiquer**
  - **Aliments mixés ou liquides**
  - **Boire en mangeant pour faciliter la clairance oesophagienne**

POINTS FORTS

- Les symptômes évocateurs de troubles moteurs œsophagiens sont la dysphagie, les régurgitations, les douleurs thoraciques et parfois le pyrosis

- La manométrie œsophagienne haute résolution est la technique de référence pour le diagnostic des troubles moteurs de l'œsophage

- La classification de Chicago permet de différencier les troubles moteurs œsophagiens « majeurs » des troubles moteurs dits « mineurs » de signification clinique incertaine.

- L'identification en manométrie de 3 types différents d'achalasie a des implications thérapeutiques concrètes.

- A côté des dilatations pneumatiques, des injections de toxine botulique et de la myotomie chirurgicale, la place de la myotomie endoscopique (POEM) dans la stratégie thérapeutique reste à préciser.