Prise en charge des collections post pancréatites

Jérémie Jacques

(✉) Service d'hépato-gastro-entérologie, CHU Limoges

E-mail : jeremiejacques@gmail.com

Objectif pédagogique

– Connaître les indications et les principales étapes du drainage

Les collections post-pancréatites, communément appelées à tort « pseudokystes du pancréas », sont une complication classique des pancréatites aiguës ou chroniques.

La classification d'Atlanta [1] permet une distinction précise entre les différentes collections compliquant les pancréatites aiguës (Tableau I).

Le pseudokyste correspond à une collection liquidienne délimitée par une coque fibreuse et représente l'évolution après 4 semaines d'une collection liquidienne péri-pancréatique aiguë (acute peripancreatic fluid collection).

La collection nécrotique aiguë complique la pancréatite nécrosante avant 4 semaines et peut évoluer en cas d'encapsulation vers une nécrose pancréatique circonscrite (walled-off necrosis - WON). Cette terminologie doit être connue car la prise en charge thérapeutique est différente dans chaque situation.

L'IRM et la TDM sont les examens clefs du diagnostic et de la classification des collections post-pancréatites. L'IRM pancréatique éventuellement couplée à une reconstruction canalaire a une efficacité supérieure pour évaluer le degré de liquéfaction de la nécrose et l'identification de la nécrose. De plus, l'IRM de diffusion pourrait avoir un rôle pour prédire l'infection de la nécrose.

Dans 50 % des cas, les collections post–pancréatites (pseudokystes ou WON) disparaissent spontanément [2]. En cas de patient stable, il faut savoir temporiser d'autant plus que la morbidité des gestes de drainage reste élevée (15 à 30 %) quelle que soit la technique utilisée (endoscopique, radiologique ou chirurgicale).

Seules les collections symptomatiques doivent être drainées, la taille ne devant plus être considérée comme un critère décisionnel en l'absence de symptômes.

Les collections post-pancréatites deviennent symptomatiques en cas de compression d'un organe de voisinage, de surinfection, de rupture ou d'hémorragie intra-kystique. La compression d'un organe de voisinage (estomac, duodénum, voies biliaires) et la surinfection sont à l'heure actuelle les deux principales indications du drainage des collections post-pancréatites.

Il faut dans la mesure du possible attendre 4 semaines, afin que se forme une coque autour de la collection. Toutefois, en cas de surinfection non contrôlée ou d'hémorragie massive, un geste précoce est nécessaire. En fonction de la localisation anatomique, de la stabilité hémodynamique du patient et des compétences locales, une prise en charge radiologique interventionnelle ou chirurgicale sera réalisée. Dans cette situation, le drainage radiologique est à privilégier quand il est possible, permettant un abord chirurgical mini-invasif par voie rétropéritonéale (VARD) dans un deuxième temps si nécessaire.

Après 4 semaines, la prise en charge des collections post pancréatites est désormais mieux codifiée. Le drainage endoscopique transmural sous écho-

Tableau I

	Phase précoce (< 4 semaines)	Phase tardive (> 4 semaines)
Pancréatite aiguë œdémateuse	Collection péri-pancréatique aiguë	Pseudokyste pancréatique
Pancréatite aiguë nécrosante	Collection nécrotique aiguë	Walled-off necrosis

endoscopie est le traitement de référence quand la collection est accessible, avec un succès clinique dans plus de 90 % des cas. En raison du risque d'échec et de complications hémorragiques, le drainage non échoendoscopiquement guidé doit être évité.

En cas de pseudokyste (collection liquidienne pure), le drainage écho-endoscopique avec mise en place de 2 prothèses double queue de cochon est le traitement de référence en raison de son efficacité, de sa sécurité et de son faible coût.

Concernant les WON, les dernières études et méta-analyses publiées [3] tendent à montrer que les prothèses métalliques seraient supérieures aux prothèses plastiques double queue de cochon. Toutefois l'hétérogénéité des études, notamment sur le choix du matériel et la quantité de débris nécrotiques, et l'absence d'essai randomisé de qualité suggèrent de garder du recul dans cette situation qui n'est pas figée à ce jour.

En revanche, il est bien admis maintenant que quelque soit le matériel de drainage endoscopique utilisé, une stratégie step-up doit être réalisée en cas de drainage de WON. En effet, dans plusieurs études, le drainage seul était efficace chez la moitié des patients, les autres justifiant au moins une séance de nécrosectomie endoscopique [4].

Les prothèses métalliques ne peuvent être laissées en place que quelques semaines en raison du risque d'hémorragie secondaire. Un scanner à 4 semaines permet d'évaluer la collection résiduelle et de décider un retrait définitif ou bien un remplacement par 2 prothèses double queue de cochon.

Récemment les prothèses d'apposition (HOT-AXIOS, Boston scientific) sont apparues sur le marché. Leur capacité d'apposition, leur large diamètre et leur relative facilité de pose, laissent penser dans les études publiées qu'elles pourraient devenir le traitement de référence pour la prise en charge endoscopique des collections nécrotiques post pancréatite (WON).

En cas d'échec du traitement endoscopique ou d'impossibilité liée à la localisation, un drainage radiologique doit être privilégié (diamètre du drain > 20 french). Le trajet du drain pourra être ensuite utilisé en cas de besoin dans le cadre d'une stratégie step-up pour une prise en charge chirurgicale retropéritonéale coelio-assistée. (VARD = Videoscopic Assisted Retroperitoneal Debridement).

L'association d'un drainage transpapillaire au drainage transmural n'a plus sa place dans les collections compliquant les pancréatites aiguës, elle doit être par contre être discutée en cas de collections compliquant une pancréatite chronique avec présence d'anomalie canalaire identifiée sur l'exploration préopératoire [5].

En conclusion, le drainage transmural (transgastrique ou tarnsduodenal) sous écho-endoscopie représente le traitement de référence en cas de collection post-pancréatite symptomatique après 4 semaines d'évolution. Les prothèses plastiques double queue de cochon sont à privilégier en cas de pseudokyste alors que les prothèses métalliques notamment d'apposition sont à privilégier en cas de collection nécrotique.

Références

1. Banks PA, Bollen TL, Dervenis C, *et al.* Classification of acute pancreatitis–2012: revision of the Atlanta classification and definitions by international consensus. Gut 2013;62(1):102–11.
2. Lesur G, Levy P, Sauvanet A, Vilgrain V, Belghiti J, Bernades P. [Pseudocysts of the pancreas. Natural history and therapeutic indications]. Gastroenterol Clin Biol 1994;18(10):880–8.
3. Bazerbachi F, Sawas T, Vargas EJ, *et al.* Metal Stents Versus Plastic Stents for the Management of Pancreatic Walled-Off Necrosis: A Systematic Review and Meta-Analysis. Gastrointest Endosc. 2017 Aug 31; pii: S0016-5107(17)32234-4. doi: 10.1016/j.gie.2017.08.025.
4. van Brunschot S, Hollemans RA, Bakker OJ, *et al.* Minimally invasive and endoscopic versus open necrosectomy for necrotising pancreatitis: a pooled analysis of individual data for 1980 patients. Gut. 2017 Aug 3; pii: gutjnl-2016-313341. doi: 10.1136/gutjnl-2016-313341.
5. Dumonceau J-M, Delhaye M, Tringali A, *et al.* Endoscopic treatment of chronic pancreatitis: European Society of Gastrointestinal Endoscopy (ESGE) Clinical Guideline. Endoscopy 2012;44(8):784–800.

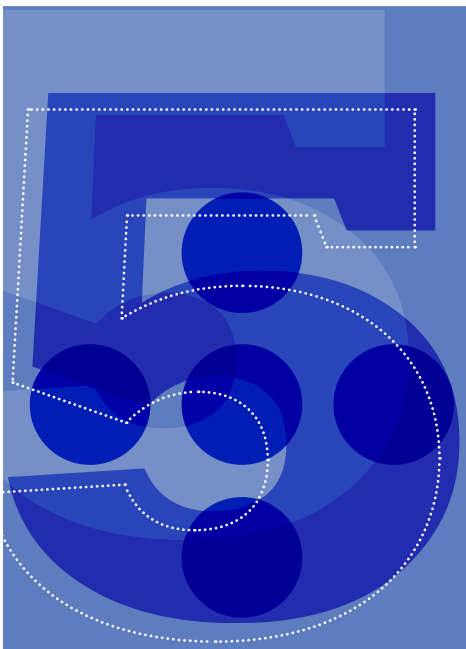

Les Cinq points forts

L'IRM est le meilleur examen pour différencier les collections nécrotiques des collections liquidiennes post-pancréatites.

Seules les collections symptomatiques doivent être drainées, si possible après au moins 4 semaines d'évolution.

Le drainage guidé par échoendoscopie est le traitement de premier choix des collections post-pancréatites symptomatiques.

Les prothèses métalliques notamment d'apposition sont très intéressantes pour le traitement des collections nécrotiques.

Les prothèses double queue de cochon restent la référence dans le traitement des pseudokystes.