# Polypes et polyposes festonnés

**Maxime Palazzo**

(✉) Hôpital Beaujon, Service d'Endoscopie Digestive, 100, bd du Général Leclerc, F-92110 Clichy, France
E-mail : maxime.palazzo@aphp.fr

## Objectifs pédagogiques

- Connaître la définition des polypes et polyposes festonnés et leur fréquence
- Connaître leur potentiel évolutif
- Connaître leur implication dans la survenue des cancers d'intervalle
- Connaître les méthodes de détection, caractérisation, traitement et surveillance

**Conflits d'intérêts**

Néant

**Mots-clés :** polype festonné, polypose festonnée, adénome festonné sessile, cancer colorectal d'intervalle

**Abrévations**

AFS : Adénome Festonné Sessile

## Introduction

Le cancer colorectal est la deuxième cause de mortalité par cancer en France. Jusqu'à une période récente, les polypes coliques étaient séparés en 2 groupes : les polypes adénomateux et les polypes hyperplasiques. L'adénome colique est une lésion précancéreuse suivant une séquence adénome-cancer et justifiant d'une politique de dépistage et de résection afin de faire diminuer l'incidence du cancer colorectal. Le polype hyperplasique était considéré comme une lésion bénigne sans potentiel de malignité. Ce paradigme est erroné. Les « polypes hyperplasiques » correspondent en fait à un groupe hétérogène, les « polypes festonnés » qui regroupent 3 entités distinctes : l'adénome festonné sessile (AFS), l'adénome festonné traditionnel, et le polype hyperplasique [1]. L'adénome festonné sessile est maintenant considéré comme le précurseur du cancer colorectal selon une autre voie de carcinogénèse, la voie néoplasique « festonnée ». Il prédispose au cancer colorectal sporadique avec instabilité des microsatellites et au cancer colorectal sporadique sans instabilité des microsatellites mais avec hyperméthylation des îlots CpG, ces 2 phénotypes représentant 20 à 35 % des cancers colorectaux. Compte tenu de leur importance en terme de santé publique, le texte suivant se concentrera sur l'AFS et les polyposes festonnées en décrivant leurs spécificités anatomopathologiques et épidémiologiques, leur potentiel évolutif, leur implication dans la survenue des cancers d'intervalle et les méthodes appropriées pour leur détection, leur caractérisation, leur traitement et leur surveillance.

## Définition et fréquence

### Anatomopathologie (Figure 1)

Les polypes festonnés sont divisés en 3 catégories selon la classification OMS [1] : adénome festonné sessile, adénome festonné traditionnel et polype hyperplasique. Les lésions festonnées ont en commun un aspect crénelé correspondant à l'indentation de l'épithélium bordant les cryptes. Dans le polype hyperplasique, les cryptes sont droites sans distorsion. Dans l'AFS, la base des cryptes apparaît dilatée ou irrégulièrement branchée, réalisant un aspect en « L » ou « T » inversé (à l'inverse des autres lésions festonnées qui ne possèdent pas cette caractéristique). Cette particularité qui n'est pas simple à mettre en évidence explique la difficulté du diagnostic histologique, notamment lorsque le prélèvement est superficiel ou qu'il existe des artefacts d'électrocoagulation post-résection endoscopique. En effet, la classification OMS actuellement en vigueur requière la présence de 3 cryptes ou de 2 cryptes adjacentes ayant cet aspect [2]. Récemment, un panel d'experts a considéré que la présence d'une seule base de crypte typique était suffisante pour le diagnostic d'AFS [3]. La sensibilisation de l'anatomopathologiste à l'éventualité d'un AFS est donc essentielle pour augmenter le taux de détection. Les cryptes sont aussi bordées de cellules mucipares matures aboutissant à une dilatation secondaire à leur obstruction par du mucus. L'AFS peut présenter des atypies cyto-nucléaires réalisant des aspects similaires aux adénomes classiques en dysplasie. L'adénome festonné traditionnel présente volontiers une configuration exophytique et villeuse, une architecture plus complexe,

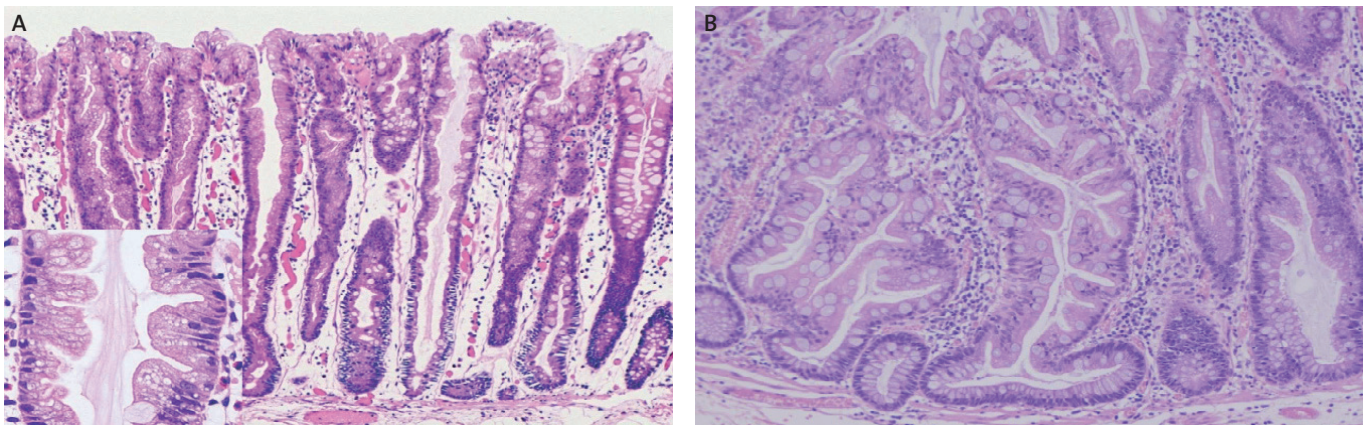


Figure 1. Aspects typiques en anatomopathologie de lésions « festonnées » avec épithélium crénelé bordant les cryptes.
A : Polype hyperplasique avec cryptes droites sans distorsion architecturale ;
B : Adénome festonné sessile avec cryptes dilatées en T inversé

une abondance de cellules à cytoplasme éosinophile et un aspect caractéristique de prolifération des cryptes, perpendiculairement à l'axe des structures villeuses. Il existe fréquemment des atypies cytonucléaires.

### La polypose festonnée

Elle est définie par au moins un des critères suivants [1] :

1. présence d'au moins 5 polypes festonnés en amont du côlon sigmoïde dont 2 mesurant plus de 10 mm
2. présence d'un polype festonné en amont du côlon sigmoïde avec un ATCD au 1er degré de polypose festonnée
3. présence de plus de 20 polypes festonnés quelles que soient la taille ou la localisation

### Prévalence

20 à 40 % de la population adulte va avoir au cours de son existence au moins une lésion « festonnée » incluant les polypes hyperplasiques distaux. Les polypes hyperplasiques représentent 75 % des polypes festonnés et sont le plus souvent de localisation rectosigmoïdienne. Les AFS représentent 15 à 25 % des lésions « festonnées », 75 à 90 % d'entre eux siégeant dans le côlon droit. La prévalence de l'AFS dans une population à risque moyen est de 2 à 7 % [4, 5]. Ces polypes sont le plus souvent multiples [6]. L'adénome festonné traditionnel est plus rare et de localisation distale quasi-exclusive.

### Facteurs de risque

Alors que les adénomes conventionnels sont plus fréquents chez les hommes, la prévalence de l'AFS dans la population féminine est au moins équivalente à celle observée dans la population masculine [7]. Les facteurs de risque identifiés d'AFS sont la consommation d'alcool et de tabac, de viande rouge et de graisse. Les facteurs protecteurs sont la prise au long cours d'anti-inflammatoires non-stéroïdiens ou d'aspirine [8].

## Potentiel évolutif

L'histoire naturelle des polypes festonnés est mal connue. Dans la séquence adénome-cancer sporadique classique, c'est l'accumulation de mutations de gènes oncogènes ou suppresseurs de tumeurs (APC, K-RAS, P53) sans instabilité des microsatellites qui est à l'origine de l'apparition du cancer. Dans la voie néoplasique « festonnée », une mutation de B-Raf apparaît précocement [9] puis des mutations surviennent dans les îlots CpG, régions non codantes riches d'un motif où une cytosine est immédiatement suivie par une guanine. L'hyperméthylation de ces îlots va entraîner une diminution d'expression d'origine épigénétique [3]. Lorsque l'hyperméthylation de ces îlots survient dans des régions promotrices de certains gènes suppresseurs de tumeurs comme le gêne hMLH1, ceci entraîne une inactivation de ce gène de réparation de l'ADN avec pour conséquence l'apparition d'une instabilité microsatellitaire, aboutissant à une carcinogénèse accélérée similaire à celle du syndrome de Lynch [10].

Certains polypes hyperplasiques évolueraient donc vers l'AFS avec un risque ultérieur d'apparition de dysplasie. Au sein des AFS, le risque de transformation est plus faible que dans l'adénome classique [11] avec 15 % de lésions dysplasiques et 1 % d'adénocarcinome mais la vitesse d'évolution vers le cancer après l'apparition de la dysplasie est rapide, notamment dans les AFS avec instabilité des microsatellites [12]. L'AFS serait le précurseur du cancer colorectal sporadique avec et sans instabilité des microsatellites mais avec hyperméthylation des îlots CpG, ces 2 phénotypes représentant 20 à 35 % des cancers colorectaux. Il est à noter que la présence d'un AFS ou d'un AFS avancé, défini par une taille supérieure à 10 mm ou la présence d'une dysplasie, est significativement associée à l'existence d'une néoplasie avancée synchrone [13].

Les patients ayant une polypose festonnée ont un risque accru de CCR, avec un risque relatif supérieur à 10 et un risque actuariel de CCR allant jusqu'à 50 % [14, 15].

Bien que la polypose festonnée ait des caractéristiques épidémiologiques héréditaires, aucune mutation germinale n'a pour le moment été identifiée.

La figure 2 regroupe les caractéristiques des polypes festonnés.

| | Polype hyperplasique | Adénome festonné traditionnel | Adénome festonné sessile |
|---|---|---|---|
| **Fréquence** | Très fréquent | Rare | Fréquent |
| **Taille** | < 5 mm | > 5 mm | > 5 mm |
| **Localisation** | Distale | Distale | Proximale |
| **Caractéristiques endoscopiques** | Plan/sessile | Sessile/pédiculé | Plan/sessile |
| **Pit pattern selon Kudo** | I/II | II/III | II-O |
| **Anomalies histologiques** | Cryptes droites sans distorsion | Cryptes avec aspect villeux | Cryptes dilatées irrégulièrement branchées en T ou L inversé |
| **Potentiel de dégénérescence** | Non | Oui | Oui |

Figure 2. Caractéristiques des polypes festonnés

| Caractéristiques | Cancer sporadique | Cancer colorectal d'intervalle | Adénome festonné sessile |
|---|---|---|---|
| Localisation proximale | 30 % | 60 % | 90 % |
| Morphologie plane | 28 % | 50 % | 90 % |
| Anomalies moléculaires | Mutations APC, K-RAS, p53 | Mutations B-Raf, Statut MSI, Hyperméthylation îlots CpG | Mutations B-Raf, Statut MSI, Hyperméthylation îlots CpG |

Figure 3. Caractéristiques du cancer sporadique, du cancer colorectal d'intervalle et de l'adénome festonné sessile

## Implication dans la survenue des cancers d'intervalle

Le cancer colorectal d'intervalle (CCRi) est défini comme un cancer diagnostiqué entre 2 examens programmés de surveillance ou dans un délai inférieur à 5 ans après une coloscopie considérée comme normale. Dans 60 % des cas, il est secondaire à une lésion manquée par la coloscopie index. Le CCRi est volontiers de localisation proximale, plan et de taille modérée. Il présente des anomalies moléculaires spécifiques comme la mutation de B-Raf, une instabilité microsatellitaire et une hyperméthylation des îlots CpG (Figure 3). Toutes ces caractéristiques sont celles de la voie « festonnée » de l'AFS qui serait donc le précurseur principal du CCRi.

## Détection, caractérisation, traitement et surveillance

### Aspect

L'AFS (Figure 4) présente certaines caractéristiques endoscopiques : la localisation proximale est retrouvée dans plus de 75 % des cas. Il s'agit d'une lésion plane ou sessile ressemblant aux plis, ayant une surface nuageuse, des limites floues et recouverte par du mucus [16]. Il est souvent délimité par un fin liseré de selles. En chromoendoscopie, en l'absence de dysplasie, le pit-pattern spécifique correspond au type II-O de la classification de Kudo [17].

La classification NICE (NBI International Colorectal Endoscopic classification) en chromoendoscopie virtuelle NBI, reposant sur la couleur de la lésion, l'aspect des vaisseaux et le relief de surface permet de distinguer avec une bonne précision diagnostique les polypes hyperplasiques des polypes adénomateux [18] mais pas des AFS. Pour améliorer l'identification des AFS, le « Workgroup Serrated Polyps and Polyposis » (WASP) [19] a développé une approche séquentielle combinant les critères NICE et 4 autres critères issus de l'étude de Hazewinkel et coll. précédemment citée [16] (limites floues, surface nuageuse, forme asymétrique, points noirs au fond des cryptes). La présence d'au moins 2 de ces 4 critères, permet le diagnostic d'AFS (Figure 5). Après validation d'un module d'entraînement spécifique et lorsque l'indice de confiance était élevé, la précision diagnostique de cette classification était supérieure à 84 %.

Les AFS avec dysplasie ou cancer (Figure 6) sont volontiers en relief (classification de Paris Is) et développent un pit-pattern de type III, IV ou V [20, 21].

### Considérations techniques essentielles pour améliorer la détection des AFS

En raison de leur morphologie et de leur localisation, les AFS sont difficiles à détecter. Un certain nombre de considérations techniques permettent d'améliorer la détection des AFS. L'utilisation de coloscopes haute définition est un prérequis obligatoire [22]. Une qualité parfaite de la préparation colique est indispensable pour la détection de l'AFS. En effet, sa morphologie plane rend sa détection plus difficile en cas de préparation imparfaite. De plus, la nécessité d'utiliser une pompe de lavage pour optimiser la préparation peut faire disparaître le mucus ou le liséré de selles évocateur, rendant la détection plus difficile une fois le côlon droit nettoyé. La préparation splittée multiplie par quatre le taux de détection des AFS avec une meilleure tolérance des patients [23]. Un temps de retrait prolongé semblerait également augmenter le taux de détection [24, 25].

La chromoendoscopie à l'indigo carmin améliore le taux de détection des AFS [25-27]. La réalisation d'une coloscopie de contrôle optimisée (haute définition et/ou chromoendoscopie conventionnelle/virtuelle) un an plus tard chez les patients chez qui a été détecté au moins un AFS à la coloscopie index

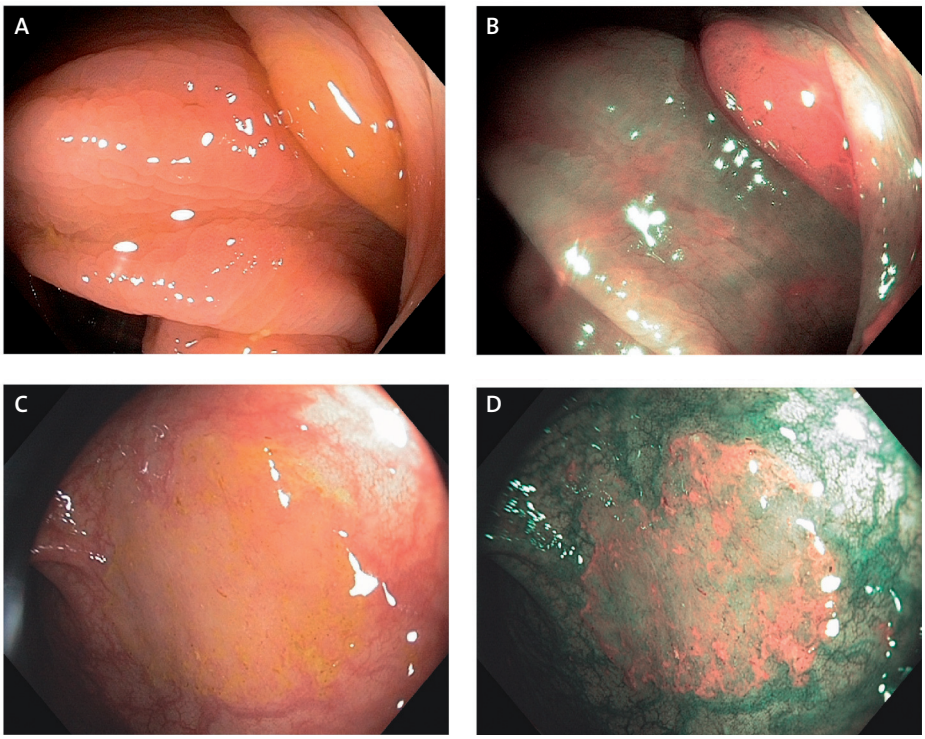


**Figure 4. Aspect typique d'adénome festonné sessile avec couleur similaire au côlon adjacent, mucus adhérent (A, B), liseré de selles (C, D) et disparition de la trame vasculaire (C, D)**
**A**, **C** : lumière blanche ; **B**, **D** : Chromoendoscopie électronique « Narrow Band Imaging »

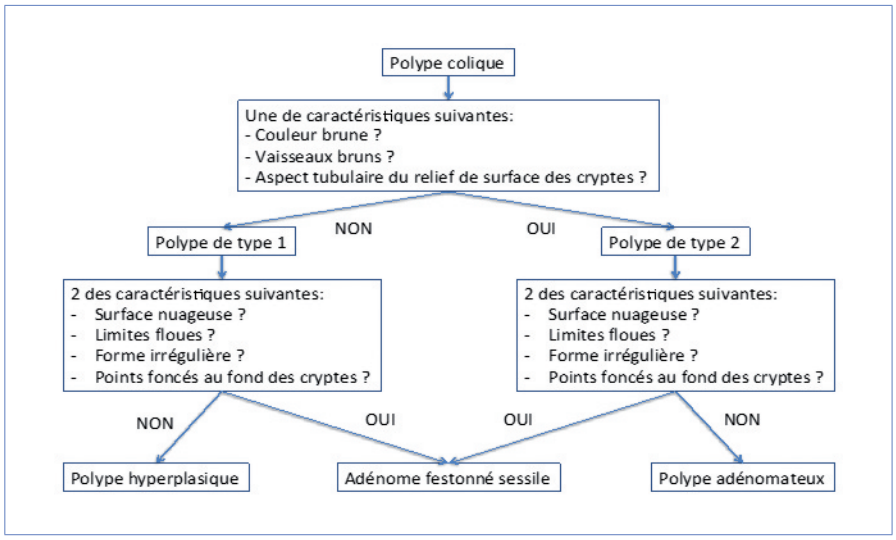


**Figure 5. Algorithme diagnostique du groupe d'études des polypes et polyposes festonnés en chromoendoscopie virtuelle de type Narrow Band Imaging (« Workgroup Serrated Polyps and Polyposis », WASP) d'après [19]**

permettrait la détection supplémentaire d'un nombre significatif d'AFS et de polypose festonnée (× 2 et × 5, respectivement) [28]. L'apport de la chromoendoscopie virtuelle par rapport à la coloscopie en lumière blanche, haute définition est débattue, tant en situation sporadique qu'en cas de polypose festonnée [29, 30]. La rétrovision dans le côlon droit semble utile [31]. L'utilisation d'un capuchon à l'extrémité de l'endoscope pour améliorer la détection des AFS est débattue [32, 33].

## Taux de détection

Le taux de détection de l'AFS est variable selon les études et les indications de la coloscopie. Néanmoins, un objectif de taux de détection moyen d'environ 8 % paraît valable. La variabilité entre endoscopistes est aussi très élevée allant de 1 % à 22 % [25, 27, 34]. Il existe une corrélation entre le taux de détection des adénomes « classiques » et le taux de détection des AFS, ce qui signifie qu'un endoscopiste performant pour la détection des adénomes conventionnels l'est souvent aussi pour les AFS, néanmoins avec une grande variabilité entre les opérateurs [27, 34].

## Autres méthodes de détection

La coloscopie virtuelle a une sensibilité médiocre pour la détection des AFS [35]. Le test immunologique de recherche de sang occulte dans les selles est moins performant que pour les néoplasies conventionnelles, puisque sa sensibilité pour la détection des AFS, AFS de grande taille (> 10 mm) et AFS dysplasiques, est seulement de 6,2 %, 10,5 % et 20,9 %, respectivement [36].

## Traitement endoscopique

Toutes les lésions festonnées en amont du recto-sigmoïde quelle que soit leur taille et toutes les lésions rectosigmoïdiennes de plus de 5 mm doivent être enlevées.

Les AFS peuvent être réséqués avec les mêmes techniques que les adénomes conventionnels.

## Résection des AFS infracentimétriques

La résection à l'anse froide comme la mucosectomie endoscopique avec injection sous-muqueuse de sérum

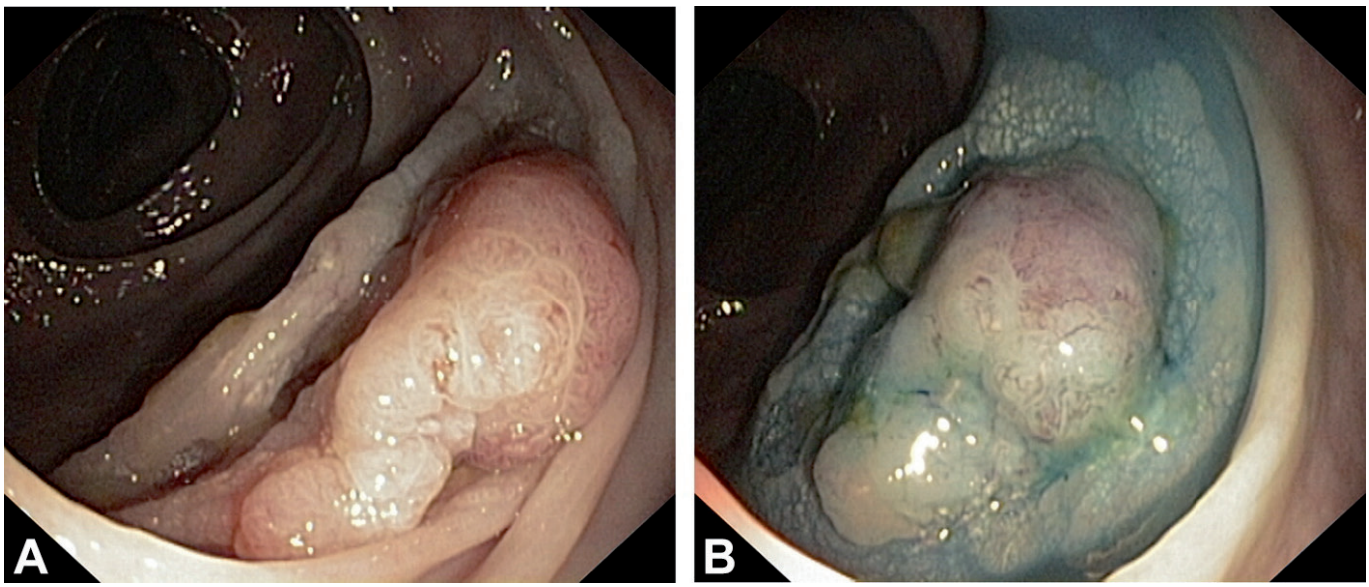


Figure 6. Aspect typique d'adénome festonné sessile dysplasique, en relief (Is selon la classification de Paris) avec pit-pattern de type kudo IV.
A : lumière blanche ; B : lumière blanche après injection sous-muqueuse de sérum physiologique teinté d'indigo-carmin



salé teinté sont 2 techniques efficaces pour l'exérèse des lésions de petite taille en raison de leur facilité, efficacité et sûreté. Les polypectomies à la pince froide ou chaude sont à éviter.

### Résection des lésions supracentimétriques

La mucosectomie endoscopique est la technique de choix pour l'exérèse des AFS supracentimétriques. Dans une étude rétrospective sur 251 AFS proximaux de plus de 10 mm réséqués par mucosectomie endoscopique [37], après un suivi de 18 mois, le taux de récidives était de 3,6 %. Elles étaient toutes traitées efficacement par une nouvelle endoscopie sans complications ou mise en évidence de carcinome.

En cas de lésions de plus de 20 mm, la possibilité d'une résection en monobloc est plus difficile. Le recours à des centres experts est essentiel en cas de lésion suspecte de dégénérescence carcinomateuse superficielle afin d'éviter une chirurgie. En l'absence de contingent adénocarcinomateux évident, la possibilité d'une résection par « piece-meal » mucosectomie est la solution préférable en raison de sa faible morbidité et d'un taux de récidive acceptable (< 10 % à 12 mois), similaire à celui des adénomes conventionnels [38, 39]. La dissection sous-muqueuse ou la dissection hybride sont des techniques non évaluées dans la littérature pour le traitement de l'AFS. Ces procédures sont donc à réserver à des centres experts.

### Traitement chirurgical

La chirurgie est nécessaire en cas de lésion carcinomateuse invasive profonde dépassant la sous-muqueuse, en cas de résection endoscopique non curative d'une lésion carcinomateuse superficielle ou en cas d'exérèse impossible (taille, nombre).

### Surveillance

Les recommandations françaises se basent sur la taille et l'existence ou non d'une dysplasie. En cas d'AFS de moins de 10 mm sans dysplasie, une surveillance à 5 ans est suffisante. En cas d'AFS de plus de 10 mm ou de la présence d'une dysplasie, une surveillance à 3 ans est recommandée. Néanmoins certains experts recommandent la réalisation d'une coloscopie précoce à un an, en cas d'AFS dysplasique, > 10 mm, nombre > 3 [3]. En cas de polypose festonnée, une coloscopie annuelle est nécessaire chez le cas index comme chez les apparentés au premier degré, à partir de 40 ans ou 10 ans avant le diagnostic du cas index. En cas de résection incomplète microscopique ou de « piece-meal » mucosectomie, un contrôle endoscopique à 6 mois est indiqué.

## Conclusion

Les polypes festonnés sont une entité distincte des polypes adénomateux « classiques » en raison de caractéristiques spécifiques anatomopathologiques, moléculaires, épidémiologiques et endoscopiques. L'adénome festonné sessile qui siège le plus souvent dans le côlon droit est une lésion précancéreuse dont le rôle dans la carcinogénèse colique est important et constitue vraisemblablement le chaînon manquant du cancer colorectal d'intervalle. La prise en charge optimale de l'adénome festonné sessile nécessite une bonne connaissance de cette lésion par le gastroentérologue et l'anatomopathologiste, une coloscopie diagnostique rigoureuse et de qualité, une résection endoscopique adéquate et une surveillance adaptée.

## Références

1. Snover DC, Ahnen DJ, Burt RW. Serrated polyps of the colon and rectum and serrated polyposis, WHO classification of tumours of the digestive system, IARC, Lyon, France 4th edition. 2010.

2. Bateman AC. Pathology of serrated colorectal lesions. J Clin Pathol. 2014;67(10):865-74.

3. Rex DK, Ahnen DJ, Baron JA, Batts KP, Burke CA, Burt RW, *et al.* Serrated lesions of the colorectum: review and recommendations from an expert panel. 2012. pp. 1315–29–quiz1314–1330.

4. Hetzel JT, Huang CS, Coukos JA, Omstead K, Cerda SR, Yang S, *et al.* Variation in the detection of serrated polyps in an average risk colorectal cancer screening cohort. The American Journal of Gastroenterology. 2010;105(12):2656-64.

5. Kumbhari V, Behary J, Hui JM. Prevalence of adenomas and sessile serrated adenomas in Chinese compared with Caucasians. Journal of Gastroenterology and Hepatology. 2013;28(4):608-12.

6. Álvarez C, Andreu M, Castells A, Quintero E, Bujanda L, Cubiella J, *et al.* Relationship of colonoscopy-detected serrated polyps with synchronous advanced neoplasia in average-risk individuals. Gastrointestinal Endoscopy. 2013;78(2):333-341.e1.

7. Burnett-Hartman AN, Passarelli MN, Adams SV, Upton MP, Zhu L-C, Potter JD, *et al.* Differences in epidemiologic risk factors for colorectal adenomas and serrated polyps by lesion severity and anatomical site. Am J Epidemiol. 2013;177(7):625-37.

8. Bailie L, Loughrey MB, Coleman HG. Lifestyle Risk Factors for Serrated Colorectal Polyps: A Systematic Review and Meta-Analysis. Gastroenterology. 2016.

9. Carr NJ, Mahajan H, Tan KL, Hawkins NJ, Ward RL. Serrated and non-serrated polyps of the colorectum: their prevalence in an unselected case series and correlation of BRAF mutation analysis with the diagnosis of sessile serrated adenoma. J Clin Pathol. 2009;62(6):516-8.

10. Hawkins NJ, Ward RL. Sporadic colorectal cancers with microsatellite instability and their possible origin in hyperplastic polyps and serrated adenomas. J Natl Cancer Inst. 2001;93(17):1307-13.

11. Lash RH, Genta RM, Schuler CM. Sessile serrated adenomas : prevalence of dysplasia and carcinoma in 2139 patients. J Clin Pathol. 2010;63(8):681-6.

12. Oono Y, Fu K, Nakamura H, Iriguchi Y, Yamamura A, Tomino Y, *et al.* Progression of a sessile serrated adenoma to an early invasive cancer within 8 months. Dig Dis Sci. 2009;54(4):906-9.

13. IJspeert JEG, de Wit K, van der Vlugt M, Bastiaansen BAJ, Fockens P, Dekker E. Prevalence, distribution and risk of sessile serrated adenomas/polyps at a center with a high adenoma detection rate and experienced pathologists. Endoscopy. 2016 Aug ;48(8) :740–6.

14. Edelstein DL, Cruz-Correa M, Soto-Salgado M, Axilbund JE, Hylind LM, Romans K, *et al.* Risk of Colorectal and Other Cancers in Patients With Serrated Polyposis. Clin Gastroenterol Hepatol. 2015;13(9):1697-9.

15. Edelstein DL, Axilbund JE, Hylind LM, Romans K, Griffin CA, Cruz-Correa M, *et al.* Serrated polyposis: rapid and relentless development of colorectal neoplasia. Gut. 2013;62(3):404-8.

16. Hazewinkel Y, Lopez-Ceron M, East JE, Rastogi A, Pellisé M, Nakajima T, *et al.* Endoscopic features of sessile serrated adenomas: validation by international experts using high-resolution white-light endoscopy and narrow-band imaging. Gastrointestinal Endoscopy. 2013;77(6):916-24.

17. Kimura T, Yamamoto E, Yamano H-O, Suzuki H, Kamimae S, Nojima M, *et al.* A novel pit pattern identifies the precursor of colorectal cancer derived from sessile serrated adenoma. The American Journal of Gastroenterology. 2012;107(3):460-9.

18. Hewett DG, Kaltenbach T, Sano Y, Tanaka S, Saunders BP, Ponchon T, *et al.* Validation of a simple classification system for endoscopic diagnosis of small colorectal polyps using narrow-band imaging. YGAST. 2012;143(3): 599-5e1.

19. IJspeert JEG, Bastiaansen BAJ, van Leerdam ME, Meijer GA, van Eeden S, Sanduleanu S, *et al.* Development and validation of the WASP classification system for optical diagnosis of adenomas, hyperplastic polyps and sessile serrated adenomas/polyps. Gut. 2016;65(6):963-70.

20. Murakami T, Sakamoto N, Ritsuno H, Shibuya T, Osada T, Mitomi H, *et al.* Distinct endoscopic characteristics of sessile serrated adenoma/polyp with and without dysplasia/carcinoma. Gastrointestinal Endoscopy. 2016.

21. Burgess NG, Pellisé M, Nanda KS, Hourigan LF, Zanati SA, Brown GJ, *et al.* Clinical and endoscopic predictors of cytological dysplasia or cancer in a prospective multicentre study of large sessile serrated adenomas/polyps. Gut. 2016;65(3):437-46.

22. Kamiński MF, Hassan C, Bisschops R, Pohl J, Pellisé M, Dekker E, *et al.* Advanced imaging for detection and differentiation of colorectal neoplasia: European Society of Gastrointestinal Endoscopy (ESGE) Guideline. Endoscopy. 2014;46:435-49.

23. Horton N, Garber A, Hasson H, Lopez R, Burke CA. Impact of Single- *vs*. Split-Dose Low-Volume Bowel Preparations on Bowel Movement Kinetics, Patient Inconvenience, and Polyp Detection: A Prospective Trial. The American Journal of Gastroenterology. 2016;111(9):1330-7.

24. Liang J, Kalady MF, Appau K, Church J. Serrated polyp detection rate during screening colonoscopy. Colorectal Dis. 2012;14(11): 1323-7.

25. de Wijkerslooth TR, Stoop EM, Bossuyt PM, Tytgat KMAJ, Dees J, Mathus-Vliegen EMH, *et al.* Differences in proximal serrated polyp detection among endoscopists are associated with variability in withdrawal time. Gastrointestinal Endoscopy. 2013;77(4): 617-23.

26. Pohl J, Schneider A, Vogell H, Mayer G, Kaiser G, Ell C. Pancolonic chromoendoscopy with indigo carmine versus standard colonoscopy for detection of neoplastic lesions : a randomised two-centre trial. Gut. 2011;60(4):485-90.

27. Kahi CJ, Hewett DG, Norton DL, Eckert GJ, Rex DK. Prevalence and variable detection of proximal colon serrated polyps during screening colonoscopy. Clin Gastroenterol Hepatol. 2011;9(1):42-6.

28. Rivero-Sanchez L, Lopez-Ceron M, Carballal S, Moreira L, Bessa X, Serradesanferm A, *et al.* Reassessment colonoscopy to diagnose serrated polyposis syndrome in a colorectal cancer screening population. Endoscopy. 2016.

29. Rex DK, Clodfelter R, Rahmani F, Fatima H, James-Stevenson TN, Tang JC, *et al.* Narrow-band imaging *versus* white light for the detection of proximal colon serrated lesions: a randomized, controlled trial. Gastrointestinal Endoscopy. 2016;83(1):166-71.

30. Hazewinkel Y, Tytgat KMAJ, van Leerdam ME, Koornstra J-J, Bastiaansen BA, van Eeden S, *et al.* Narrow-band imaging for the detection of polyps in patients with serrated polyposis syndrome: a multicenter, randomized, back-to-back trial. Gastrointestinal Endoscopy. 2015;81(3):531-8.

31. Hewett DG, Rex DK. Miss rate of right-sided colon examination during colonoscopy defined by retroflexion: an observational study. Gastrointestinal Endoscopy. 2011;74(2):246-52.

32. van Doorn SC, van der Vlugt M, Depla A, Wientjes CA, Mallant-Hent RC, Siersema PD, *et al.* Adenoma detection with Endocuff colonoscopy versus conventional colonoscopy : a multicentre randomised controlled trial. Gut. 2017;66(3):438-45.

33. Desai M, Sanchez-Yague A, Choudhary A, Pervez A, Gupta N, Vennalaganti P, *et al.* Impact of cap-assisted colonoscopy on detection of proximal colon adenomas: systematic review and meta-analysis. Gastrointestinal Endoscopy. 2017;86(2):274-281.e3.

34. IJspeert JEG, van Doorn SC, van der Brug YM, Bastiaansen BAJ, Fockens P, Dekker E. The proximal serrated polyp detection rate is an easy-to-measure proxy for the detection rate of clinically relevant serrated polyps. Gastrointestinal Endoscopy. 2015;82(5): 870-7.

35. IJspeert JEG, Tutein Nolthenius CJ, Kuipers EJ, van Leerdam ME, Nio CY, Thomeer MGJ, *et al.* CT-Colonography vs. Colonoscopy for Detection of High-Risk Sessile Serrated Polyps. The American Journal of Gastroenterology. 2016;111(4):516-22.

36. Chang L-C, Shun C-T, Hsu W-F, Tu C-H, Tsai P-Y, Lin B-R, *et al.* Fecal Immunochemical Test Detects Sessile Serrated Adenomas and Polyps With a Low Level of Sensitivity. Clin Gastroenterol Hepatol. 2016.

37. Rao AK, Soetikno R, Raju GS, Lum P, Rouse RV, Sato T, *et al.* Large Sessile Serrated Polyps Can Be Safely and Effectively Removed by Endoscopic Mucosal Resection. Clin Gastroenterol Hepatol. 2016;14(4):568-74.

38. Rex KD, Vemulapalli KC, Rex DK. Recurrence rates after EMR of large sessile serrated polyps. Gastrointestinal Endoscopy. 2015;82(3):538-41.

39. Pellisé M, Burgess NG, Tutticci N, Hourigan LF, Zanati SA, Brown GJ, *et al.* Endoscopic mucosal resection for large serrated lesions in comparison with adenomas: a prospective multicentre study of 2000 lesions. Gut. 2016.

## Les Cinq points forts

L'adénome festonné sessile (AFS) a un aspect histologique caractéristique et présente des anomalies moléculaires spécifiques (mutations de B-Raf et hyperméthylation des îlots CpG).

La prévalence de l'AFS dans la population à risque moyen est d'environ 7 %.

L'AFS est considéré comme précurseur dans 20 à 35 % des cancers colorectaux selon une voie néoplasique spécifique dite « festonnée ». Il serait aussi la principale lésion précancéreuse à l'origine du cancer colorectal d'intervalle.

L'aspect endoscopique de l'AFS est celui d'une lésion plane ou sessile localisée au côlon droit nécessitant une coloscopie de qualité optimale (préparation, endoscope, temps de retrait) pour sa détection.

La surveillance est basée sur la taille de l'AFS, l'existence d'une dysplasie : contrôle à 5 ans en cas de lésion infracentimétrique sans dysplasie, surveillance à 3 ans en cas de lésion supracentimétrique ou dysplasique.
En cas de polypose festonnée, une surveillance annuelle est recommandée.

## Questions à choix unique

### Question 1

Parmi les affirmations suivantes laquelle est vraie ?

- ❏ A. Le polype colique adénomateux est le seul polype précancéreux du cancer colorectal
- ❏ B. L'adénome festonné sessile dysplasique peut évoluer rapidement vers le cancer
- ❏ C. Le polype hyperplasique est une lésion précancéreuse
- ❏ D. Une biopsie à la pince froide d'un adénome festonné sessile permet toujours son diagnostic histologique
- ❏ E. L'adénome festonné traditionnel est plan et de localisation proximale

### Question 2

Parmi les affirmations suivantes laquelle est fausse ?

- ❏ A. La mucosectomie est le traitement de choix de l'adénome festonné sessile
- ❏ B. Une coloscopie optimisée augmente le taux de détection de l'adénome festonné sessile
- ❏ C. Un endoscopiste dont le taux de détection des adénomes « classiques » est élevé, est généralement aussi performant pour la détection des adénomes festonnés sessiles
- ❏ D. Le traitement endoscopique de l'adénome festonné sessile a une morbidité comparable à celui du polype adénomateux
- ❏ E. La dissection sous-muqueuse est le traitement de choix de l'adénome festonné sessile de plus de 2 cm de diamètre

### Question 3

Parmi les affirmations suivantes laquelle est vraie ?

- ❏ A. Compte-tenu du faible risque de récidive après mucosectomie « piecemeal » d'un adénome festonné sessile, une surveillance par coloscopie totale à 3 ans est suffisante
- ❏ B. Les polypes hyperplasiques > 10 mm du rectosigmoide peuvent être laissés en place
- ❏ C. La recherche de sang occulte dans les selles par test immunologique est un outil de dépistage performant de l'adénome festonné sessile
- ❏ D. Un apparenté au premier degré d'un patient porteur d'une polypose festonnée doit avoir un dépistage par coloscopie à partir de 50 ans
- ❏ E. Une surveillance par coloscopie totale à 3 ans est recommandée en cas d'exérèse d'un adénome festonné sessile de plus de 10 mm