Polypes et polyposes festonnés

Maxime Palazzo
Service d'endoscopie digestive, Hôpital Beaujon, Clichy, France
maxime.palazzo@aphp.fr

LIENS D'INTÉRÊT

Aucun lien d'intérêt

Objectifs pédagogiques

- Connaître la définition des polypes et polyposes festonnés et leur fréquence
- Connaître leur potentiel évolutif
- Connaître leur implication dans la survenue des cancers d'intervalle
- Connaître les méthodes de détection, caractérisation, traitement et surveillance

Introduction

- Cancer colorectal: 2ème cause de mortalité par cancer
- Séquence adénome → cancer
- Coloscopie de prévention et dépistage

- Il y a encore quelques années
  - Polype adénomateux « classique »: seule lésion précancéreuse
  - Polype hyperplasique: lésion sans risque évolutif

- Aujourd'hui
  - Polype adénomateux « classique »: lésion précancéreuse
  - « Polypes festonnés » : lésions dont certaines précancéreuses

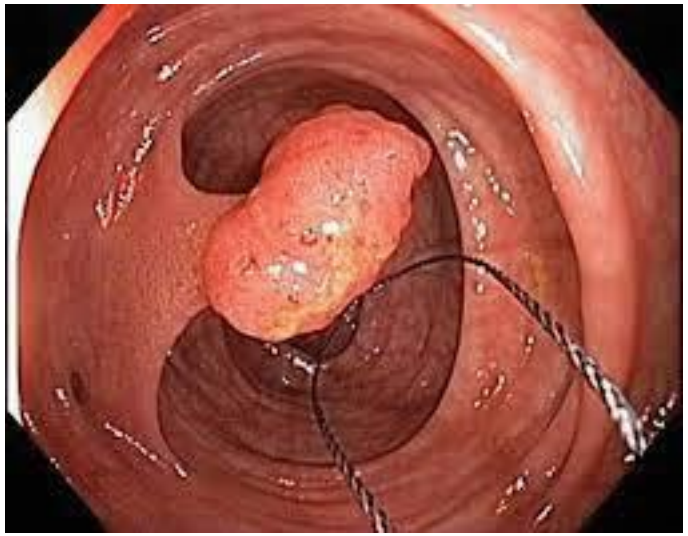

Polypes festonnés: 3 catégories / Classification OMS

- Polype hyperplasique → lésion non néoplasique
- Adénome festonné sessile (AFS) → lésion précancéreuse
- Adénome festonné traditionnel → lésion précancéreuse

Snover et al. WHO classification. IARC 2010

Polypes festonnés: une définition histologique

- Caractéristique commune: aspect crénelé de l'épithélium bordant les cryptes
- Caractéristiques propres: « Cryptes »
  - Polype hyperplasique: cryptes droites sans distorsion
  - Adénome festonné sessile: base des cryptes dilatée, irrégulièrement branchée en « L » ou « T » inversé
  - Adénome festonné traditionnel: configuration exophytique, villeuse et complexe

Bateman et al. J Clin Pathol 2014

Polypes festonnés: caractéristiques propres

Polype hyperplasique

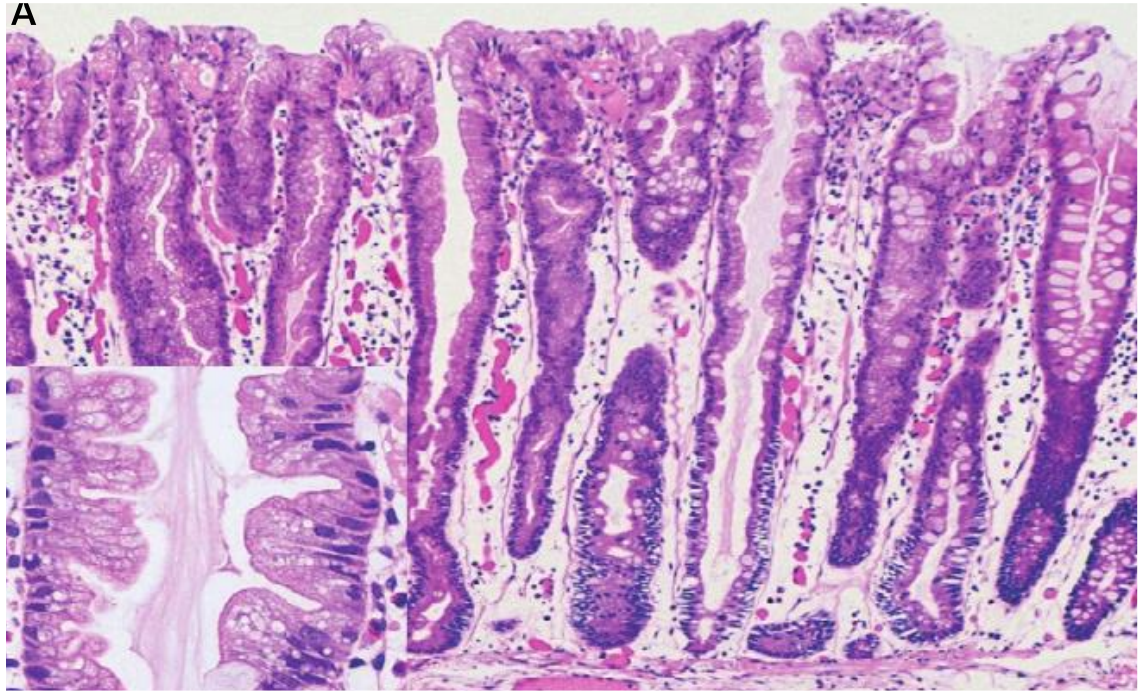

Cryptes droites sans distorsion

Adénome festonné sessile

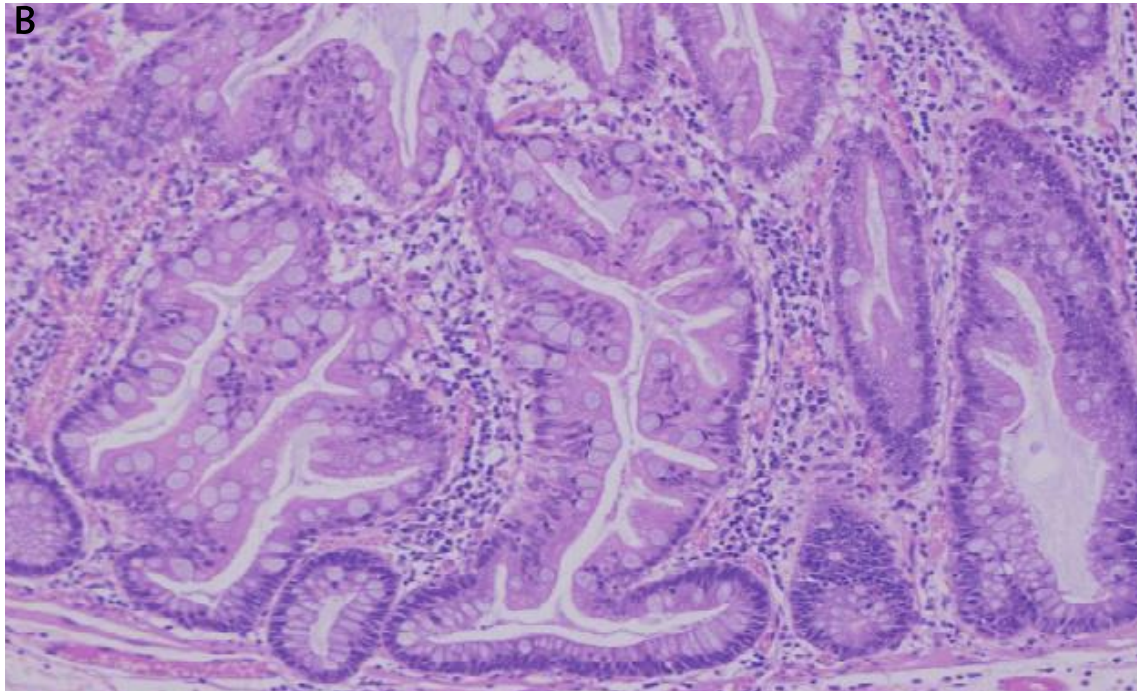

Base des cryptes en « T » inversé
Attention aux artefacts de coagulation

Polypose festonnée: définition

- Présence d'au moins 5 polypes festonnés en amont du colon sigmoïde dont 2 mesurant plus de 10 mm

- Présence d'un polype festonné en amont du colon sigmoïde avec un ATCD au 1 er degré de polypose festonnée

- Présence de plus de 20 polypes festonnés quelque soit la taille ou la localisation

Snover et al. 2010

Prévalence

- 20-40 % de la population adulte = au moins une lésion festonnée dont hyperplasique
- 75 % des polypes festonnés = polypes hyperplasiques distaux

- AFS = 15-25 % des polypes festonnés
- AFS = 2-7 % de la population à risque moyen
- AFS: sexe ratio équivalent

- Adénome festonné traditionnel = rare et presque toujours distal

Hetzel et al. Am J Gastro 2010
Kumbhari et al. J Gastro and Hepatol 2013

Facteurs de risque

Aggravants

- Alcool
- Tabac
- Viande rouge
- Graisse

Protecteurs

- Aspirine
- AINS

Bailie et al. Gastroenterology 2016

Potentiel évolutif

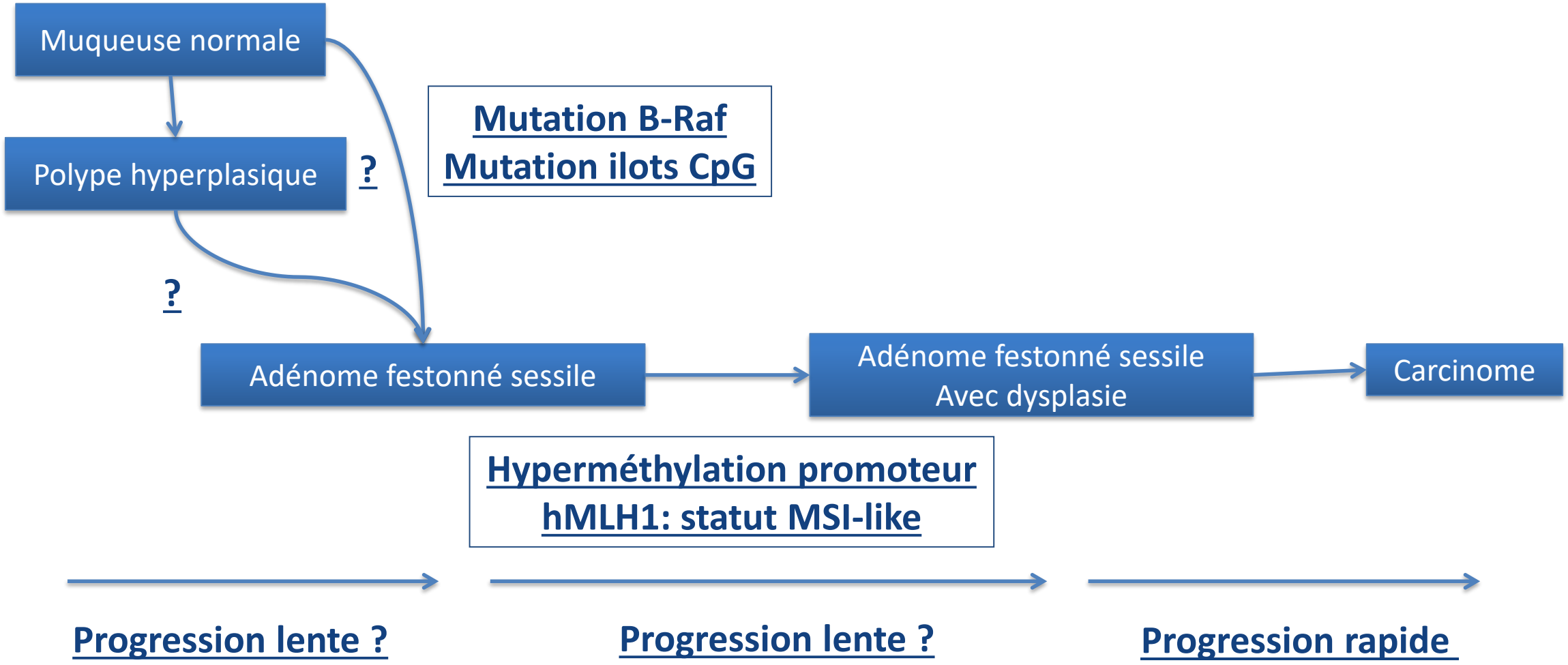

Potentiel évolutif

- AFS / risque de transformation
  - Plus faible que l'adénome « classique »
  - 15 % de lésions dysplasiques
  - 1 % d'adénocarcinome

Précurseur de 20-35 % des cancers colorectaux

- AFS / Carcinome
  - Vitesse d'évolution rapide
  - Précurseur de l'adénocarcinome sporadique
    - Avec instabilité des microsatellites
    - Sans instabilité des microsatellites mais avec hyperméthylation des ilots CpG

- Polypose festonnée / Carcinome
  - RR > 10
  - Risque actuariel = 50 %

Lash et al. J Clin Pathol 2010
Oono et al. Dig Dis Sci 2009
Ijspeert et al. Endoscopy 2016
Edelstein et al. Clin Gastro Hepatol 2015
Edelstein et al. Gut 2013

Implication dans la survenue des cancers d'intervalle

- Cancer colorectal d'intervalle (CCRi)
  - Cancer diagnostiqué entre 2 examens de surveillance
  - Cancer diagnostiqué dans un délai < 5 ans après une coloscopie considérée comme normale

- CCRi = Lésion manquée à la coloscopie index dans 60 %

Caractéristiques	Cancer sporadique	Cancer colorectal d'intervalle	Adénome festonné sessile
Localisation proximale	30 %	60 %	90 %
Morphologie plane	28 %	50 %	90 %
Anomalies moléculaires	Mutations APC, K-RAS, p53	Mutations B-Raf, Statut MSI, Hyperméthylation îlots CpG	Mutations B-Raf, Statut MSI, Hyperméthylation îlots CpG

Caractéristiques de l'AFS « Précurseur » du CCRi ?

Détection

Aspect

- Localisation proximale= 75 %
- Lésion plane ou sessile ressemblant aux plis
  - Paris IIa / IIb
- Surface nuageuse
- Limites floues

- Délimitation par un fin liseré de selles
- Recouverte de mucus

- Pit-Pattern spécifique II-O

Hazewinkel et al. GI Endoscopy 2013
Kimura et al. Am J Gastro 2012
Ijspeert et al. Gut 2016

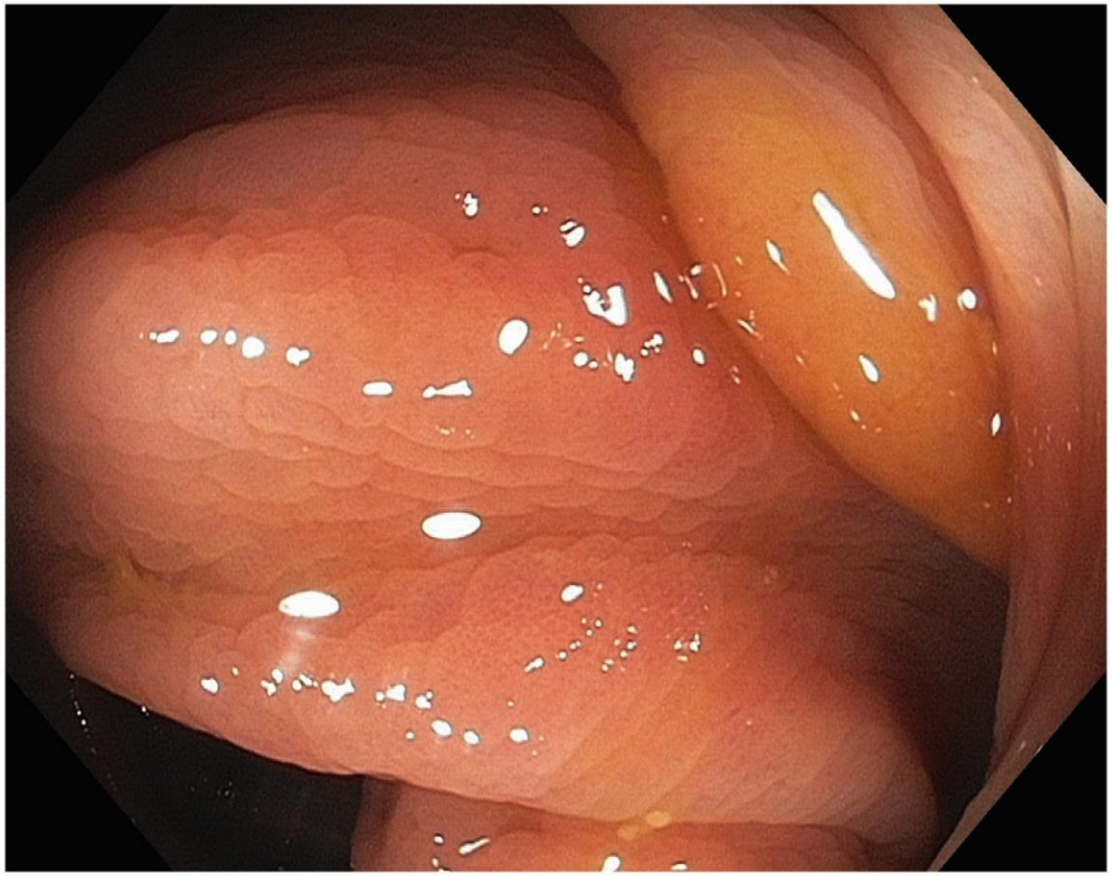

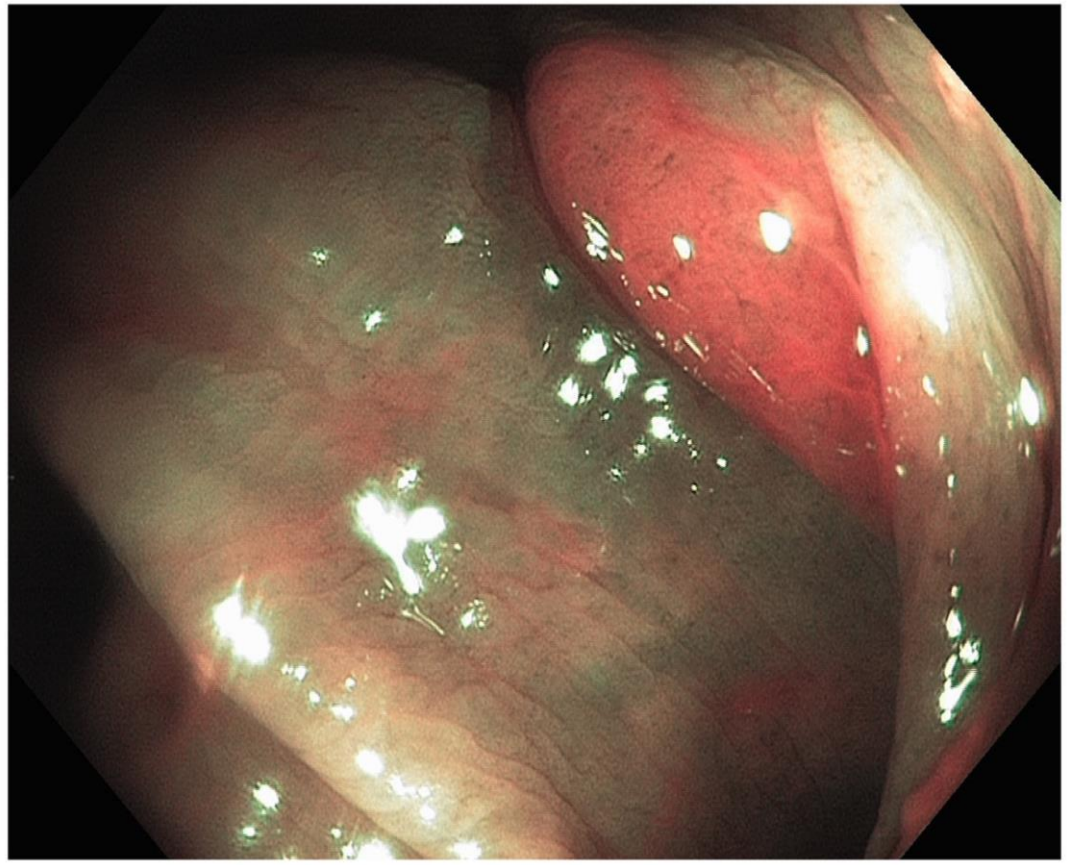

Mucus adhérent (rose en NBI)

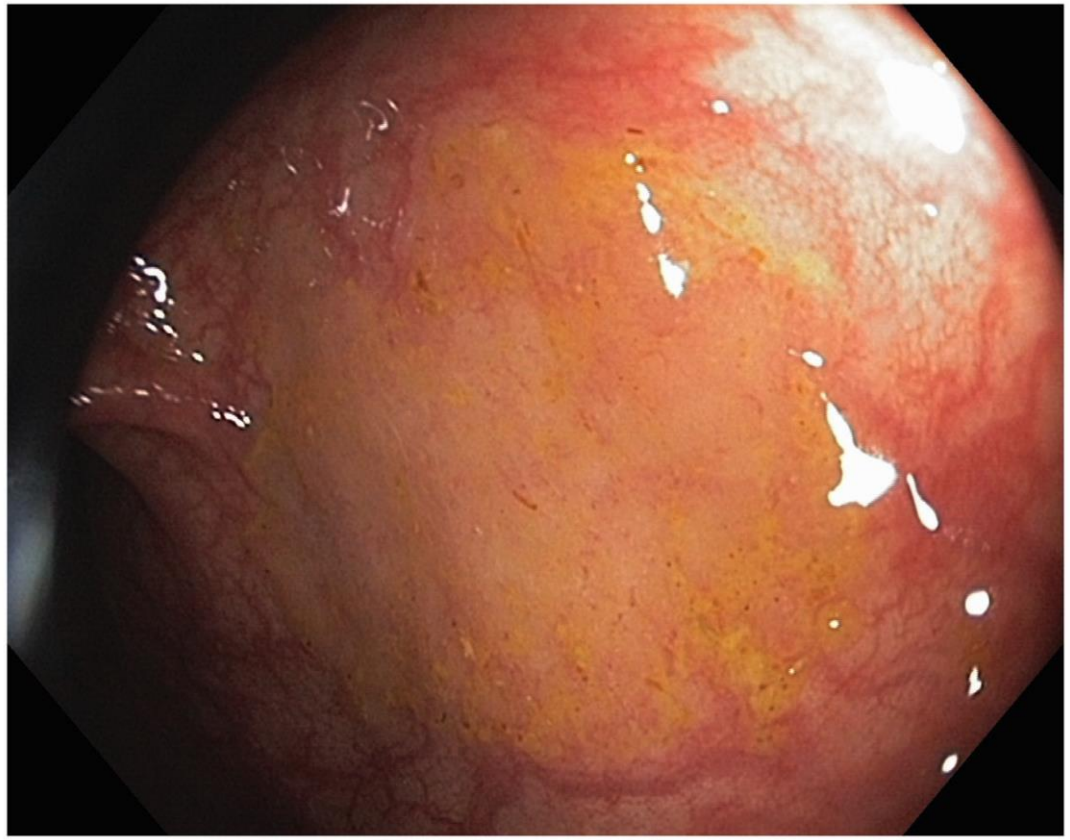

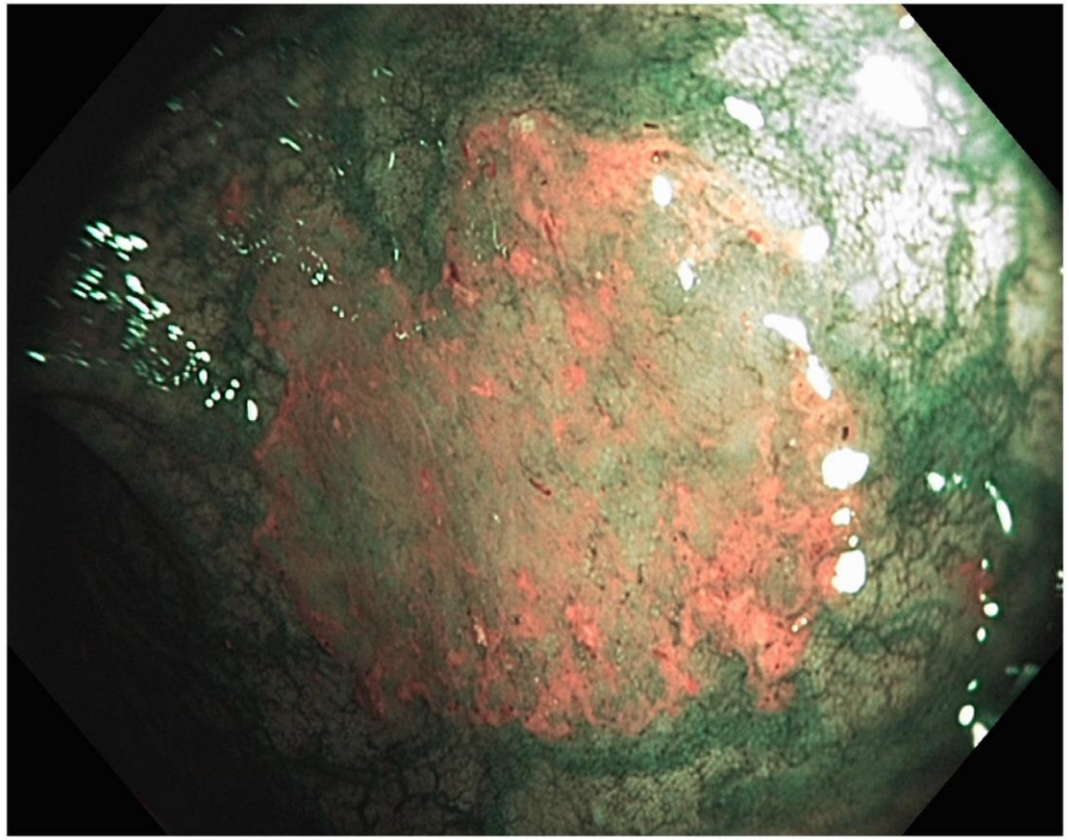

Disparition de la trame vasculaire colique

Classification WASP

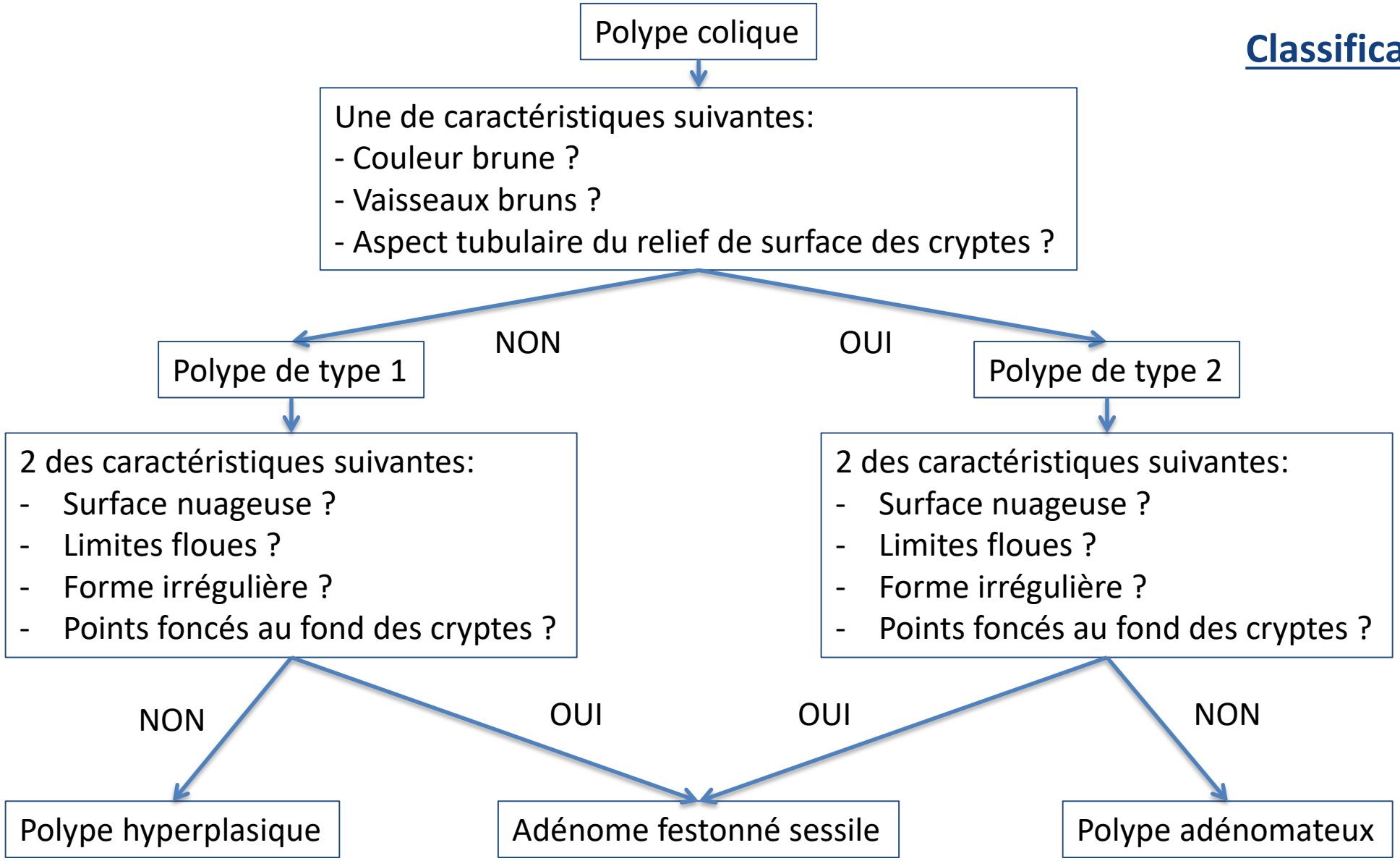

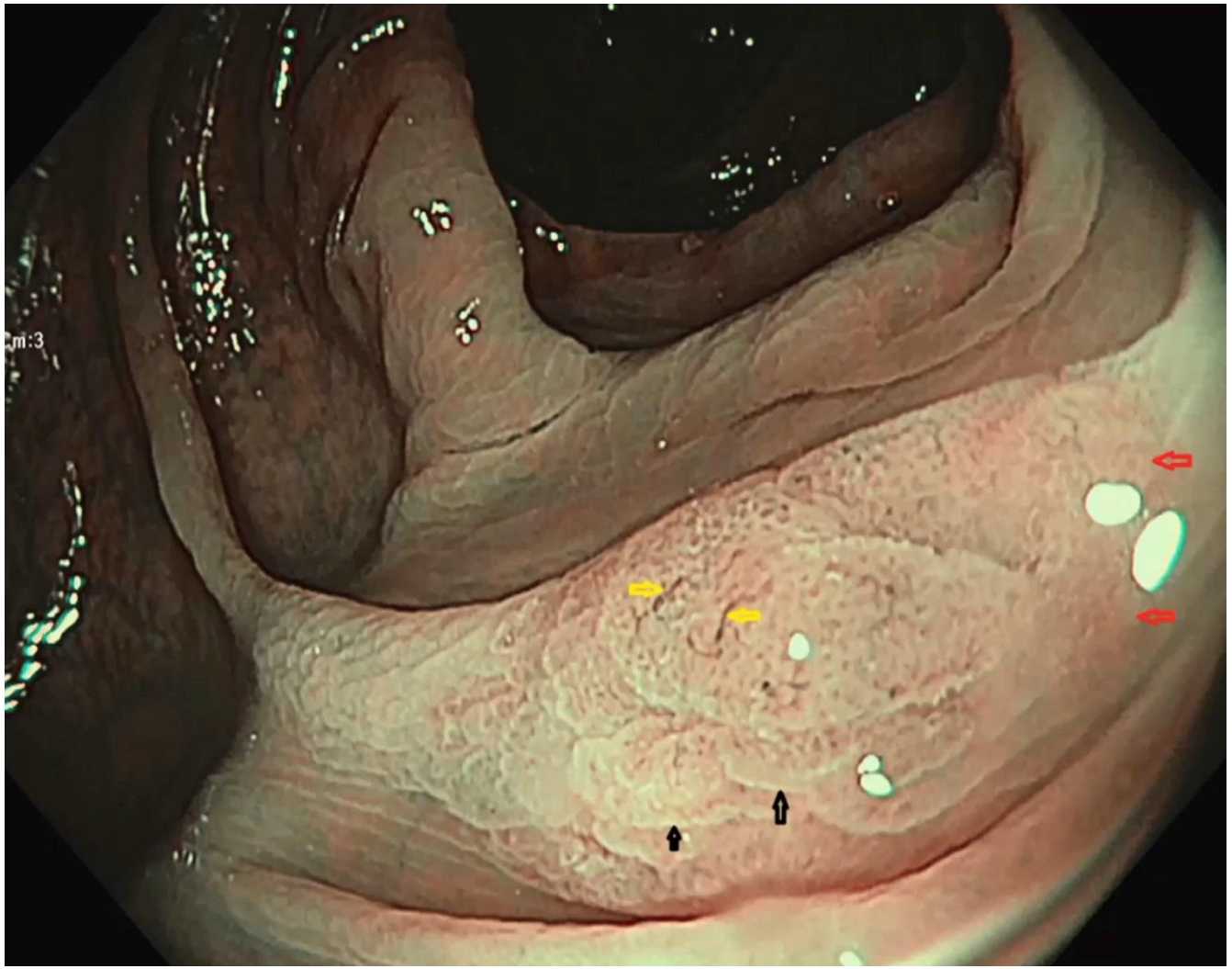

Polype de type 1
Aspect nuageux
Limites floues
Points noirs

AFS typique en NBI

AFS dysplasique / dégénéré

- Pit-Pattern
  - Kudo III / IV / V
- Lésion en relief /déprimée
  - Is / IIc / III
- Rougeur

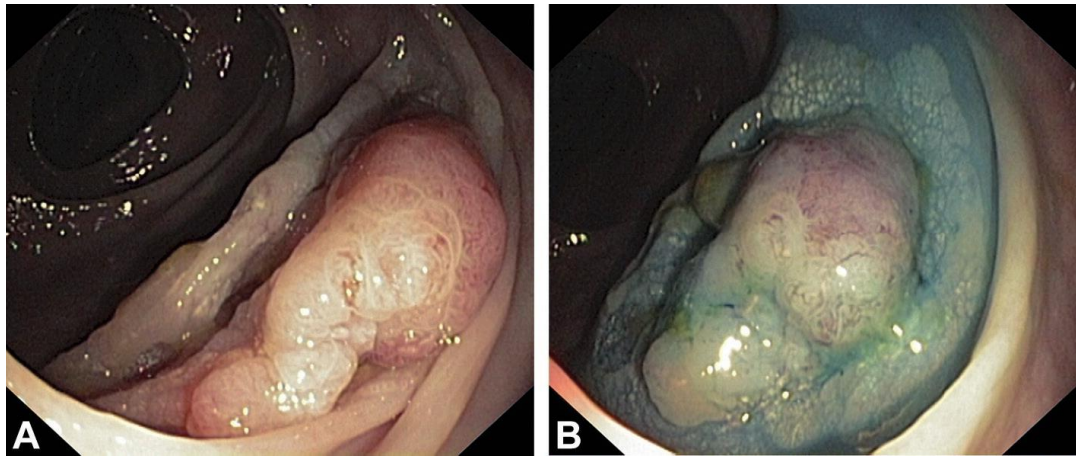

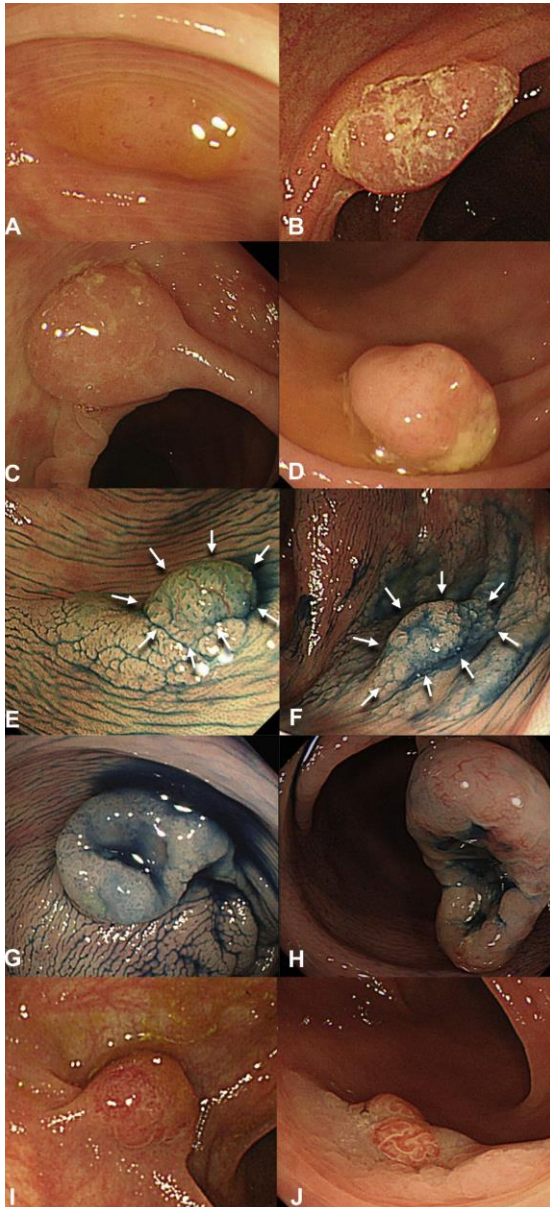

Mucus, selles

Semi-pédiculé

Double élévation

Dépression

Rougeur

Burgess et al. Gut 2016
Murakami et al. GI Endoscopy 2016

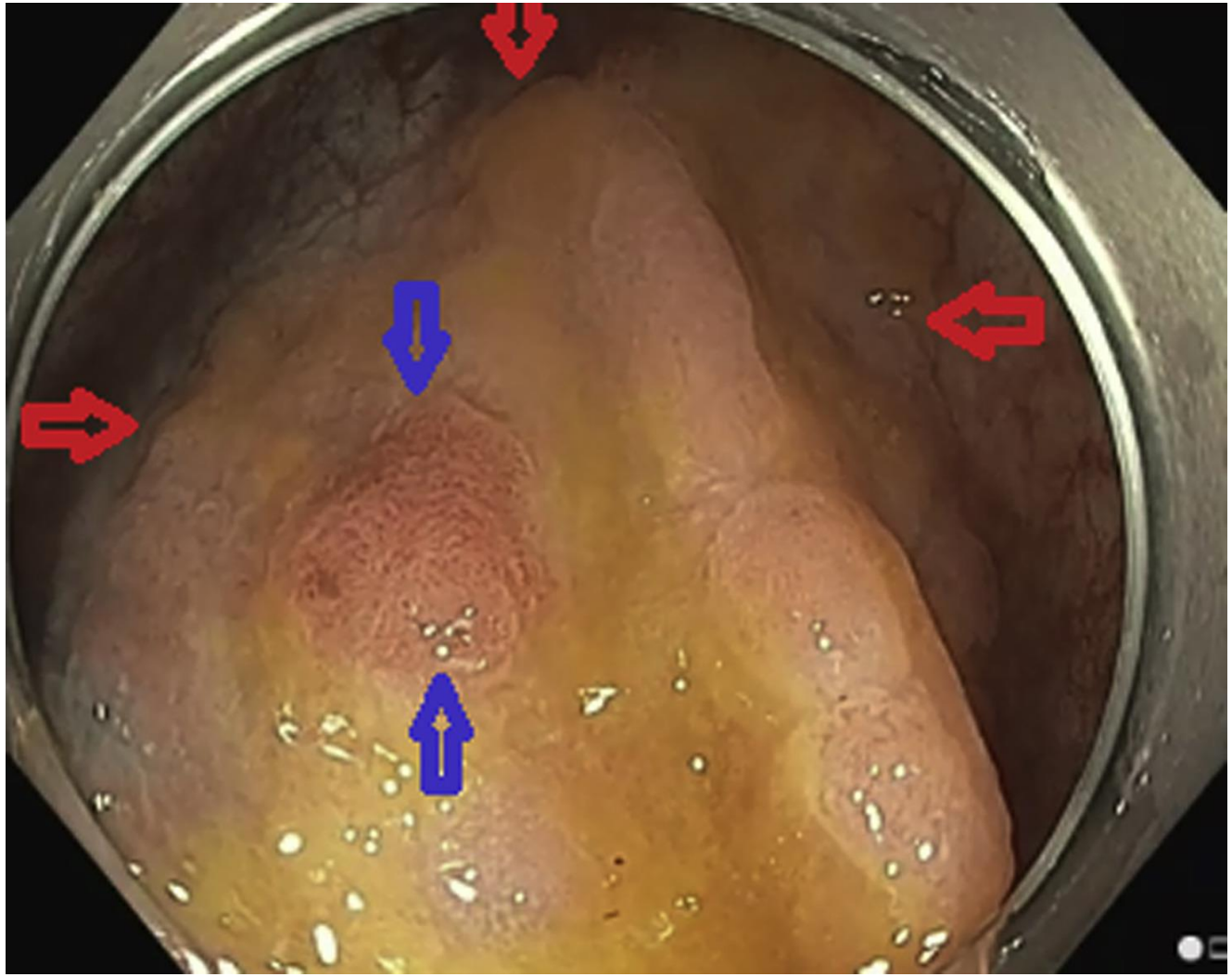

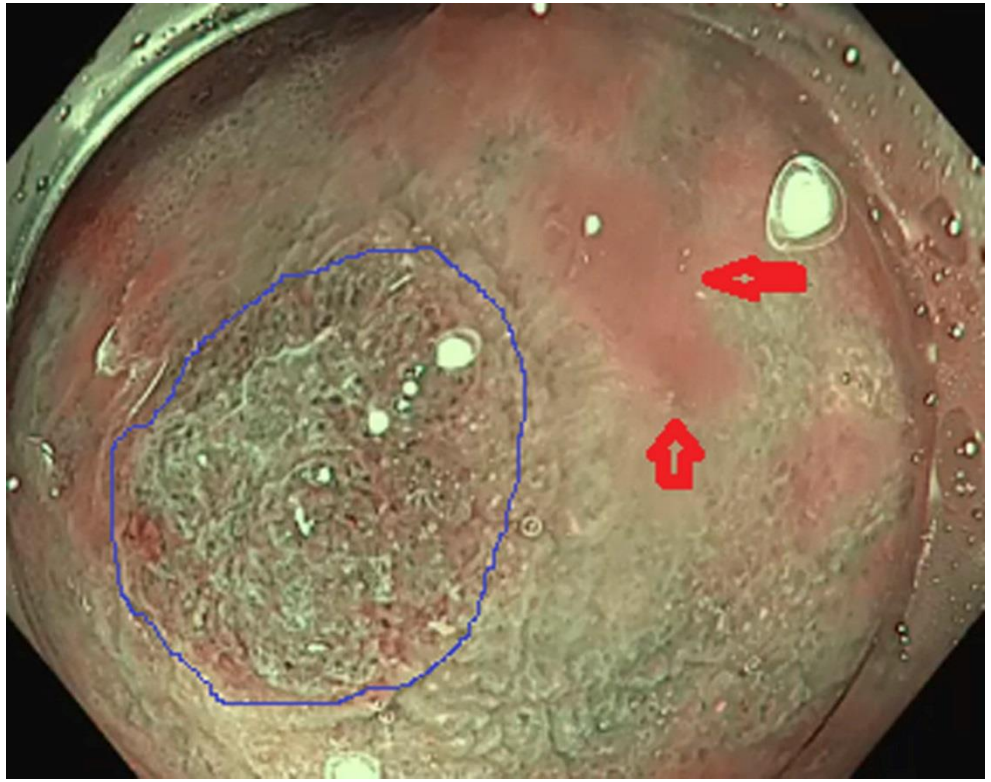

AFS avec dysplasie

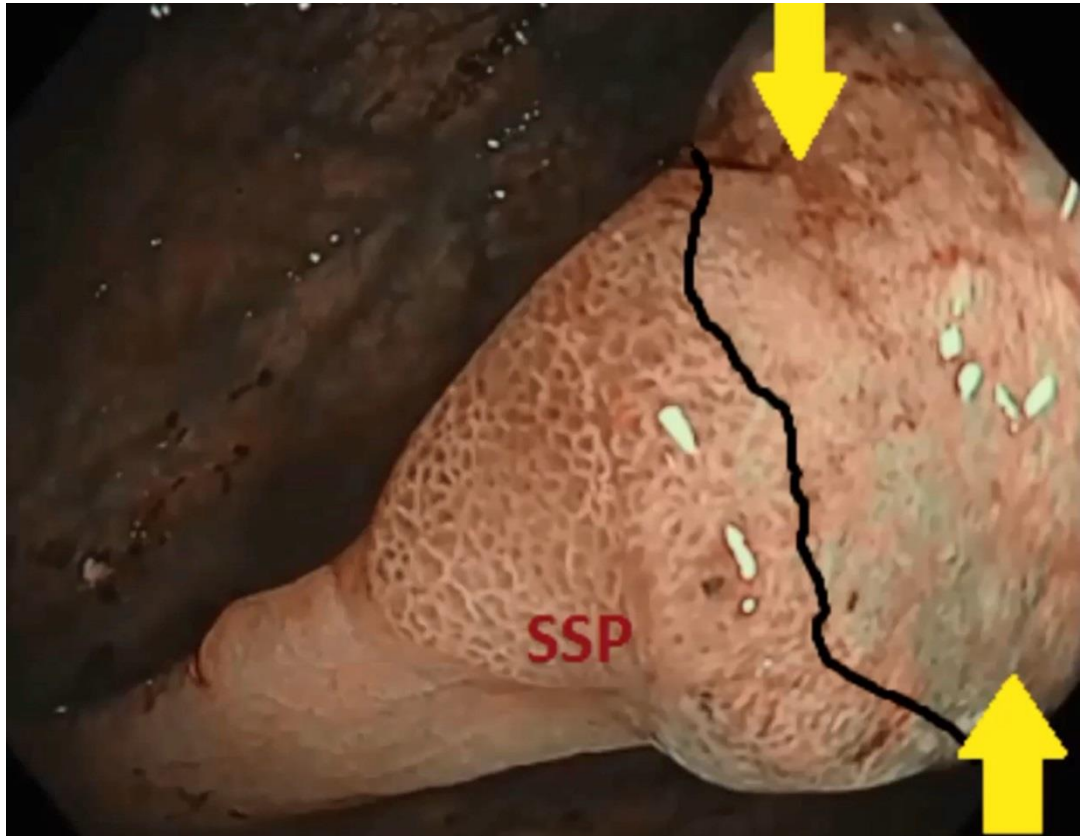

AFS avec cancer invasif

Comment améliorer le taux de détection des AFS ?

- Morphologie / Localisation = Détection difficile

- Coloscope HD
- Préparation parfaite = préparation splittée → x 4 détection
- Temps de retrait prolongé

- Chromoendoscopie à l'indigo-carmin → x 2 détection
- Rétrovision dans le colon droit

- Capuchon: débattu

Taux de détection des AFS

- Objectif acceptable = 8 %
- Variabilité entre endoscopistes +++ = 1 à 22 %
- TDA relativement bien corrélé avec TDAFS mais grande variabilité entre endoscopistes

Kahi et al. Clin Gastro Hepatol 2011
Ijspeert et al. GI Endoscopy 2015

Autres méthodes de détection

- Coloscopie virtuelle = sensibilité médiocre
- Test immunologique = performances inférieures vs adénome « classique »
  - AFS: Se = 6,2 %
  - AFS > 10 mm: Se = 10,5 %
  - AFS dysplasique: Se = 20,9 % (vs 35 %)

Ijspeert et al. Am J Gastro 2016
Chang et al. Clin Gastro Hepatol 2016

	Polype hyperplasique	Adénome festonné traditionnel	Adénome festonné sessile
Fréquence	Très fréquent	Rare	Fréquent
Taille	< 5 mm	> 5 mm	> 5 mm
Localisation	Distale	Distale	Proximale
Caractéristiques endoscopiques	Plan/sessile	Sessile/pédiculé	Plan/sessile
Pit pattern selon Kudo	I/II	II/III	II-O
Anomalies histologiques	Cryptes droites sans distorsion	Cryptes avec aspect villeux	Cryptes dilatées irrégulièrement branchées en T ou L inversé
Potentiel de dégénérescence	Non	Oui	Oui

Traitement

Toute lésion festonnée en amont du recto-sigmoïde > 5 mm doit être enlevée

Traitement endoscopique: résection des lésions infracentimétriques

- Anse froide
- Mucosectomie endoscopique (intérêt de l’injection sous-muqueuse au sérum physiologique teinté pour une meilleure délimitation) +++

Traitement endoscopique: résection des lésions supracentimétriques

- Mucosectomie endoscopique
  - Traitement de choix si lésion 10-20 mm
  - Taux de récidive faible = 3,6 % si résection R0 +++
  - Récidives toutes traitées endoscopiquement sans complication ou mise en évidence de carcinome

- Si lésion > 20 mm
  - Résection monobloc plus difficile
  - Recours aux centres experts
  - Piece-meal mucosectomie possible avec taux de récidive acceptable (< 10 % à 12 mois)
  - Dissection sous-muqueuse / Dissection hybride à réserver à centres experts (colon droit +++)

Rao et al. Clin Gastro Hepatol 2016
Rex et al. GI Endoscopy 2015
Pellisé et al. Gut 2016

Traitement chirurgical

- Carcinome invasif dépassant la sous-muqueuse
- Résection endoscopique non curative
- Exérèse endoscopique impossible

Surveillance

Recommandations françaises

- Surveillance par coloscopie à 5 ans
- À 3 ans si un des 2 critères
  - Taille > 10 mm
  - Présence d'une dysplasie
- Discussion d'une coloscopie précoce à 1 an si AFS dysplasique, > 10 mm, nombre > 3
- Si polypose festonnée
  - Coloscopie annuelle chez cas index / apparentés au 1 er degré
  - 40 ans ou 10 ans avant le cas index
- Résection incomplète microscopique / piecemeal mucosectomie
  - Coloscopie à 6 mois

POINTS FORTS

- L'adénome festonné sessile (AFS) a un aspect histologique caractéristique et présente des anomalies moléculaires spécifiques (mutations de B-Raf et hyperméthylation des ilots CpG).
- La prévalence de l'AFS dans la population à risque moyen est d'environ 7%.
- L'AFS est considéré comme précurseur dans 20 à 35 % des cancers colorectaux selon une voie néoplasique spécifique dite « festonnée ». Il serait aussi la principale lésion précancéreuse à l'origine du cancer colorectal d'intervalle.
- L'aspect endoscopique de l'AFS est celui d'une lésion plane ou sessile localisée au colon droit nécessitant une coloscopie de qualité optimale (préparation, endoscope, temps de retrait) pour sa détection.
- La surveillance est basée sur la taille de l'AFS, l'existence d'une dysplasie : contrôle à 5 ans en cas de lésion infracentimétrique sans dysplasie, surveillance à 3 ans en cas de lésion supracentimétrique ou dysplasique.
- En cas de polypose festonnée, une surveillance annuelle est recommandée.