Lésions anales liées aux HPV : des condylomes aux néoplasies intra épithéliales (hors carcinome)

Laurent ABRAMOWITZ

Hôpital Universitaire Bichat. 46 rue Henri Huchard - 75877 PARIS Cedex 18

laurent.abramowitz@aphp.fr

OBJECTIFS PÉDAGOGIQUES

- Connaître l'épidémiologie des lésions anales liées aux HPV
- Connaître les différentes lésions anales liées aux HPV
- Connaître les facteurs de risque de dégénérescence des lésions anales liées aux HPV
- Connaître le bilan initial à réaliser devant des lésions anales liées aux HPV
- Connaître le traitement des différentes lésions anales liées aux HPV et les principes de suivi

LIEN D'INTÉRÊTS

MSD Vaccin

MOTS-CLÉS

HPV, dépistage, traitements

ABRÉVIATIONS

HSH = Homme ayant des relations sexuels avec des hommes

Épidémiologie de l'infection à HPV

Le virus HPV (Human PapillomaVirus) ne peut se développer qu'au niveau d'un épiderme. Plus de 130 génotypes ont été identifiés. Certains sont responsables des verrues vulgaires (HPV de génotype 1 ou 2) sur les doigts ou les pieds, d'autres infectent l'anus, les organes génitaux ou la bouche, l'infection anale étant la plus fréquente (tableau 1). Dans une étude avec frottis anal HPV réalisé chez 469 patients ayant bénéficié d'une coloscopie à Besançon, le taux de positivité était de 34 %, avec 18 % d'HPV oncogène (23 % des femmes et 13 % des hommes) (1). Ce sont ces HPV oncogènes qui sont à l'origine du développement des carcinomes épidermoïdes de l'anus. Le génotype 16 est le plus oncogène, responsable de 75 % des carcinomes épidermoïdes de l'anus. Le 18 vient après (5,8 %) puis les 52, 33 et 51 (2).

Nous sommes presque tous infectés par ce virus dès que nous avons des échanges intimes avec un(e) partenaire lors des caresses, d'une pénétration génitale ou anale ou d'une relation oro-génitale. Cette dernière est plus à risque de transmission du fait des microlésions de la muqueuse qu'elle occasionne. Les préservatifs diminuent le risque de transmission mais ne l'annulent pas car les caresses sont également source de contamination. Ce virus est le plus souvent éliminé grâce à nos défenses immunitaires, mais pas toujours. L'immunodépression et l'infection par un génotype oncogène sont des facteurs diminuant cette clearance spontanée. La réinfection est également fréquente, notamment lors d'échanges avec des nouveaux partenaires. Au niveau du col utérin, 2 pics d'incidence ont ainsi été décrits à 25 et 45 ans.

Épidémiologie des lésions anales liées à l'HPV

Le virus HPV (figure 1) est responsable du développement des condylomes, de la dysplasie de bas (DBG) et de haut grade (DHG) et du carcinome épidermoïde de l'anus. Les HPV non oncogènes (6, 11...) sont responsables des condylomes ano-génitaux touchant 100 000 jeunes hommes et femmes par an en France. Les plus infectées sont les personnes séropositives pour le VIH, avec un quart d'entre elles qui en sont porteuses (36 % chez les HSH, 15 % chez les hétérosexuels masculins et 11 % chez les femmes). La moitié de ces lésions sont exclusivement localisées dans le canal anal (figure 2) sans atteinte de la marge (3). Ces condylomes, aussi appelés papillomes ou crêtes de coq (figure 3), ont des aspects très variés et peuvent être associés à des dysplasies (3).

Lorsque l'on recherche cette dysplasie par un frottis anal à l'aveugle, elle est retrouvée chez 1 à 29 % des personnes, selon le grade et les populations étudiées (tableau 2).

Les populations infectées par le VIH sont encore les plus touchées, notamment pour la dysplasie de haut grade, ce qui explique en partie l'augmentation du risque de cancer anal chez eux.

Le tableau 3 résume les niveaux de risque de cancer anal dans les principales populations touchées (5). Jusqu'à

Tableau 1 : Épidémiologie de l'infection HPV au niveau de l'anus, du col utérin et de la sphère ORL, dans différentes populations

	Infection anale	Infection du col utérin	Infection ORL
Femmes : Non VIH Infectées par le VIH	40 % 79 %	20 % 50 %	4 %
Hétérosexuels masculins : - Non VIH - Infectés par le VIH **Homme ayant des relations sexuelles avec des hommes (HSH) :** - Non VIH - Infectés par le VIH	12 % 46 % 50 % 93 %		10 %

Tableau 2 : Taux de dysplasies (bas et haut grade) selon les populations étudiées (4)

	Dysplasie bas grade	Dysplasie haut grade
Femmes (VIH+/VIH-)	12 % / 5 %	9 % / 1 %
Hétéros masculins (VIH+)	16 %	18 %
HSH (VIH+/VIH-)	29 % / 8 %	24 % / 15 %

Tableau 3 : Risques relatifs de cancer anal dans les populations les plus à risque (5)

Populations	RR de cancer anal
Personnes infectées par le VIH : HSH Hétérosexuels masculins Femmes	85 (17 si < 30 ans et 107 si > 60 ans) 32 22
HSH non VIH	19
Transplantés Lupus érythémateux	13 10
Femmes non VIH avec CIN3/cancer du col Femmes non VIH avec ATCD cancer vulve Femmes non VIH avec ATCD cancer vaginal	2-16 48 10
RCH Crohn	6 [3-11] 3 [2-4]

présent, le dépistage de ces populations repose sur un bon examen proctologique avec anuscopie standard. À l'avenir, d'autres outils tels que les frottis (cytologiques, HPV, méthylation, P16-Ki67...) et l'anuscopie haute résolution (figure 4) trouveront leur place dans des arbres décisionnels adaptés à chaque sous population.

Figure 1 : Virus HPV en gros plan

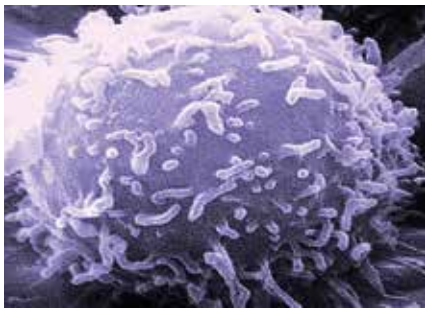

Figure 2 : Condylome dans le canal anal

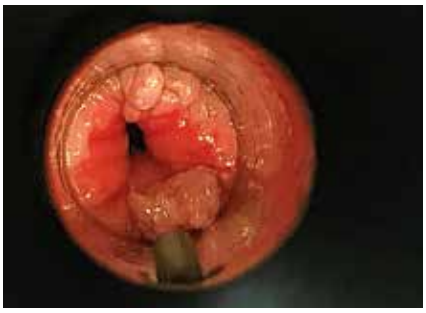

Figure 3 : Condylomes avec aspect en crête de coq

Figure 4 : Anuscope haute résolution

Facteurs de risque de dégénérescence des lésions anales liées à HPV

Alors que l'immense majorité de la population ayant eu des rapports sexuels est infectée par ce virus, seule une rare proportion d'entre elle va développer une dysplasie de bas grade qui régresse le plus souvent, ou de haut grade pouvant évoluer vers le cancer. Les facteurs de dégénérescence sont encore peu étudiés avec des travaux rapportant essentiellement le risque de dysplasie sévère mais pas de cancer. Ainsi, l'étude SPANC en Australie a prospectivement suivi 617 garçons homos- ou bisexuels (dont 220 infectés par le VIH) avec frottis et anuscopie haute résolution systématique sans traiter les lésions diagnostiquées pendant 3 ans. Un seul cancer est survenu durant le suivi (incidence de 0,224 personne/année), 124 patients ont développé une DHG et 153 ont vu leur DHG disparaître. Les facteurs prédictifs de cancer n'ont pu être étudiés compte tenu du trop faible nombre de cas. Les facteurs associés à l'apparition d'une DHG étaient : l'âge < 45 ans (HR 1.52, 1.08-2.16), une séropositivité pour le VIH (HR 1.43, 95 % CI.99-2.06), un antécédent de DBG (p à la limite de la significativité) et la présence du virus HPV16 (HR 3.39, 2.38-4.84). Les facteurs associés à la clairance de la DHG étaient : aussi l'âge < 45 ans (HR 1.52, 1.08-2.16), une dysplasie AIN2 (anciennement appelé dysplasie moyenne) plutôt que AIN3 (HR 1.79,1.29-2.49), une plus petite lésion (HR 1.62, 1.11-2.36) et la disparition du virus HPV16 (HR 1.72, 1.23-2.41). Les auteurs concluaient qu'il ne fallait pas traiter toutes les DHG, mais peut-être plus particulièrement cibler celles avec d'autres cofacteurs tels que la persistance de l'infection HPV16.

Dans la cohorte française de la SNFCP coordonnée par le GREP, qui suit actuellement 974 patients AIN3 (56,5 % d'hommes), 53 cancers ont été rapportés avec un suivi médian de 46 mois (IC95 % [43,1-49,0]). L'incidence cumulée de cancer anal à 3 ans était de 3,6 % [2,5-5,2 ; 95 %] soit 1,16/100 personne/année [95 % ; 0,84-1,47]. Les facteurs associés à la survenue du cancer étaient : l'âge élevé au diagnostic d'AIN3 (HR de 1,64 [1,32-2,03]), un antécédent de lésion HPV génitale chez l'homme (HR de 3,5 [1,43-8,57]), un marquage P16/KI67 positif (HR 3,17 [1,63-6,18]), et un génotype HPV 16 positif dans le suivi (HR 7,84 [2,74-22,42]). D'autres travaux ont mis en avant le risque associé à l'immunodépression (VIH, greffes d'organes, autres...) et au tabac.

Bilan initial devant des lésions liées aux HPV

En cas de lésions anales, le bilan initial consiste à rechercher systématiquement des localisations HPV sur les organes génitaux. Le sexe masculin est facilement examinable durant notre consultation. En cas de lésions, elles peuvent être détruites par le proctologue. En cas de localisation du méat urétral (figure 5), un avis urologique peut être utile. Les femmes doivent être systématiquement adressées à leur gynécologue pour le frottis HPV du col utérin actuellement recommandé et un examen du vagin (6).

Aucun dépistage ORL n'est recommandé car il n'a pas été identifié de lésions pré-cancéreuses qui seraient traitables. Mais on peut adresser les patients à un ORL en cas de symptômes à ce niveau (sensation de corps étranger persistant, angine traînante...).

Au niveau anal, malgré les possibles régressions spontanées de ces lésions, il est recommandé jusqu'à présent, de les détruire lorsqu'elles sont identifiées. Ainsi, en cas de découverte d'une lésion macroscopique à l'occasion d'un examen proctologique (inspection de la marge anale, TR et anuscopie standard systématique) réalisé pour symptôme anal ou lors d'un dépistage systématique dans une population à risque (essentiellement patients infectés par le VIH), celle-ci doit être détruite selon son étendue et sa localisation (*cf.* chapitre traitements ci-dessous). Parfois, des patients sont adressés pour prise en charge d'un résultat de frottis anal cytologique (dysplasie) ou HPV (oncogène) positif avec examen proctologique négatif. L'anuscopie haute résolution (figure 4) est alors utile pour rassurer le patient (en cas d'examen normal) ou pour traiter une lésion visible uniquement sous ce microscope. Mais cet examen est très consommateur de temps, difficilement accessible et demande une longue formation. Il est donc réservé à une sous-population de patients à très haut risque (tableau 3) : antécédent d'AIN3 (dysplasie de haut grade histologique), anus dyschromique difficile à examiner (figure 6). En l'absence d'anuscopie haute résolution, un bon examen proctologique permet d'éliminer les lésions les plus pertinentes cliniquement.

Par ailleurs, comme toute infection sexuellement transmissible, elle nécessite de rechercher les autres IST : HIV, HBV (on y associe souvent le HCV) et TPHA-VDRL.

Enfin, il n'est pas nécessaire de réaliser une endoscopie digestive haute ou basse.

Figure 5 : Condylomes du méat urétral

Figure 6 : Anus dyschromique

Traitements et suivi des lésions anales liés à l'HPV

L'excision au ciseau est possible (lors d'une biopsie exérèse par exemple) mais le traitement le plus efficace est la destruction au bistouri électrique des lésions visibles (7). Lorsqu'elles sont peu nombreuses, ce traitement peut être réalisé sous anesthésie locale (par injection de xylocaïne) durant la consultation. Selon l'expérience de l'opérateur et la tolérance du patient, une douzaine de lésions de la marge et 7 à 8 petites du canal selon certains peuvent être ainsi détruites rapidement sans anesthésie générale ni hospitalisation. Au-delà, le premier traitement est le plus souvent réalisé sous anesthésie générale en ambulatoire. L'utilisation du bistouri électrique expose à un risque exceptionnel mais grave d'explosion (« coup de grisou rectal »). Il peut être remplacé par les infrarouges (habituellement utilisés pour les hémorroïdes) qui sont faciles à utiliser durant la consultation de proctologie (8). À noter l'utilisation par les dermatologues de l'azote pour détruire les lésions anales purement extracanalaires.

Une alternative à cette destruction mécanique/physique est l'utilisation de pommades antivirales, la plus courante étant l'imiquimod. Le principal intérêt est son action sur toute la surface de la marge et du canal anal (l'AMM n'existe que pour la marge mais de nombreuses études ont montré son efficacité dans le canal (9). On la prescrit en pratique en cas de petites lésions planes ou de nappes étendues (figure 7) dont la destruction mécanique serait potentiellement très douloureuse. La tolérance est médiocre dans 40 % des cas, avec sensation de brûlures, voire des érosions qui peuvent apparaître après quelques jours, imposant l'arrêt du traitement. Son application avec léger massage doit donc être prescrite tous les 2 à 3 jours. On peut recommander d'appliquer une crème cicatrisante les jours sans imiquimod pour améliorer l'observance. Les études ayant rapporté les meilleurs taux de guérison à 60 % préconisaient une prescription de 3 à 4 mois. Le 5-fluorouracile également en pommade est une alternative en cas d'échec, mais qui a été moins évaluée.

Figure 7 : Nappe condylomateuse dysplasique de la marge anale

La fréquence de la surveillance n'a pas été validée dans des études randomisées qui semblent difficiles à mettre en œuvre. Dans notre centre, après une destruction de lésions au bistouri électrique ou avec les infrarouges, nous revoyons les patients tous les 3 mois pour traiter les récidives (ou persistance). En l'absence de lésion détectée durant l'examen proctologique avec anuscopie standard, nous revoyons le patient 6 mois puis 12 mois après. Le suivi ultérieur dépend du type de lésion et des facteurs de risque du patient. En cas de lésions de haut grade et/ou de multipartenaires, le patient sera revu tous les ans, sinon on pourra espacer la surveillance à tous les 2 à 3 ans. Chez les patients à haut risque de récidive de DHG ayant un anus parfois difficile à examiner, l'anuscopie haute résolution permet de diagnostiquer et traiter les lésions dans le même temps.

Enfin, pour éviter ces traitements itératifs et ces consultations à répétition, la meilleure prévention réside dans l'extension de la couverture vaccinale avec le vaccin Gardasil 9 qui est maintenant recommandé chez tous les jeunes garçons et les filles. Le dernier plan de lutte européen contre le cancer a comme mesure phare l'objectif d'éliminer les cancers HPV induits en obtenant 90 % de couverture vaccinale chez les filles et en augmentant « significativement » la vaccination des garçons. L'objectif de l'OMS qui va dans le même sens rappelle qu'il faudra y associer une optimisation du dépistage.

Références

1. Vuitton L, Jacquin E, Parmentier AL, Crochet E, Fein F, Dupont-Gossart AC, *et al*. High Prevalence of Anal Canal High-Risk Human Papillomavirus Infection in Patients With Crohn's Disease. Clin Gastroenterol Hepatol. 2018 Nov;16(11):1768-177.
2. Abramowitz L, Jacquard AC, Jaroud F, Haesebaert J, Siproudhis L, Pradat P, *et al*. Int J Cancer 2010 (129) 433-439.
3. Abramowitz L, Benabderrahmane D, Walker F, Yazdapanah Y, Yéni P, Rioux C, *et al*. Determinants of macroscopic anal cancer and pre-cancerous lesions in 1206 HIV-infected screened patients. Colorectal Dis. 2016 Feb 20. Colorectal Dis. 2016 Oct;18(10):997-1004.
4. Machalek DA, Poynten M, Jin F, Fairley CK, Farnsworth A, Garland SM, *et al*. Anal human papillomavirus infection and associated neoplastic lesions in men who have sex with men: a systematic review and meta-analysis. Lancet Oncol. 2012 May;13(5):487-500.
5. Clifford GM, Georges D, Shiels MS, Engels EA, Albuquerque A, Poynten IA, *et al.* A meta-analysis of anal cancer incidence by risk group: Toward a unified anal cancer risk scale. Int J Cancer. 2021 Jan 1;148(1):38-47.
6. Heard I, Etienney I, Potard V, Poizot-Martin I, Moore C, Lesage AC, *et al*. High Prevalence of Anal Human Papillomavirus–Associated Cancer Precursors in a Contemporary Cohort of Asymptomatic HIV-Infected Women. Clin Infect Dis. 2015 May 15;60(10):1559-68.
7. Olivier Richel, Henry J C de Vries, Carel J M van Noesel, Marcel G W Dijkgraaf, Jan M Prins. Comparison of imiquimod, topical fl uorouracil, and electrocautery for the treatment of anal intraepithelial neoplasia in HIV-positive men who have sex with men: an open-label, randomised controlled trial. Lancet Oncol. 2013 Apr;14(4):346-53.
8. Goldstone S, Lensing S, Stier E, Darragh T, Lee J, van Zante A, *et al.* A randomized clinical trial of infrared coagulation ablation versus active monitoring of intra-analhigh-grade dysplasia in HIV-infected adults: An AIDS Malignancy Consortium trial. Clin Infect Dis. 2018 Jul 27. doi: 10.1093.
9. Paul A. Foxa, Mayura Nathanb, Nicholas, Francisc, Naveena Singhd, Justin Weirc, Glen Dixonc, Simon E. Bartona *et al*. A double-blind, randomized controlled trial of the use of imiquimod cream for the treatment of anal canal high-grade anal intraepithelial neoplasia in HIV-positive MSM on HAART, with long-term follow-up data including the use of open-label imiquimod AIDS 2010, 24:2331–2335.

5

Les cinq points forts

- La majorité de la population est infectée par le virus HPV, la localisation anale étant la plus fréquente.
- Le virus HPV est responsable du développement des condylomes, des dysplasies et des cancers anaux. Le virus HPV 16 est le plus oncogène.
- La population VIH est la plus touchée, mais les femmes avec antécédents de lésions HPV génitales sont également à haut risque.
- Cette infection sexuellement transmissible (IST) anale impose la réalisation d'un examen proctologique avec anuscopie, la recherche des autres IST (sérologies VIH, syphilis, VHB) et un bilan génital.
- Le traitement repose sur la destruction des lésions visibles avec le bistouri électrique, l'azote liquide, les infra-rouges ou la pommade imiquimod.