

# Angiodysplasies hémorragiques du tube digestif

➔ Gabriel Rahmi

(✉) Service d'Hépatogastroentérologie du Pr Christophe Cellier, Hôpital Européen Georges Pompidou, 20, rue Leblanc, 75015 Paris. Tél. : 01 56 09 59 68

E-mail : gabriel.rahmi@egp.aphp.fr

## Définition et épidémiologie

### Définition

Les malformations vasculaires du tube digestif ont été pour la première fois évoquées dans la littérature en 1839 ; et c'est en 1974 que le terme d'angiodysplasie intestinale (AI) a été défini comme une lésion vasculaire acquise superficielle, unique ou multiple, développée dans la muqueuse et/ou la sous-muqueuse de la paroi du tube digestif, sans être associée à une lésion angiomateuse cutanée ou viscérale [1, 2]. Différents termes équivalents peuvent être rencontrés dans la littérature : « malformation artérioveineuse », « télangiectasie », « ectasie vasculaire ». En revanche, les AIs sont à différencier des tumeurs vasculaires bénignes appelées hémangiomes ou malignes appelées angiosarcomes, des ectasies vasculaires antrales de l'estomac (GAVE), des ectasies vasculaires post-radiales et des ulcères de Dieulafoy. La maladie du Rendu Osler, qui est une affection héréditaire associant des atteintes vasculaires cutanées et viscérales, ne sera pas développée ici.

L'aspect typique d'une AI est celui d'une « tache » rouge vif arrondie, à contours irréguliers, légèrement surélevée et le plus souvent de petite taille, inférieure à 10 mm (Fig. 1 et Fig. 2). Un halo autour de la lésion est quelquefois décrit, il correspond à une muqueuse péri-lésionnelle plus pâle. Une AI correspond histologiquement à une dilatation de fins capillaires muqueux en communication avec des veines sous-muqueuses ectasiques et tortueuses (Fig. 3).

### Épidémiologie

Le taux de détection des AIs a récemment augmenté essentiellement en

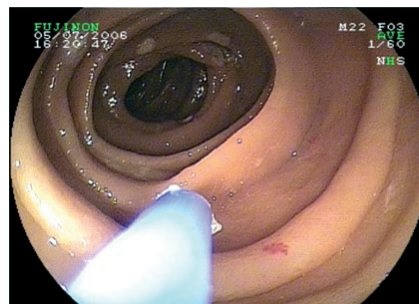


Figure 1. Angiodysplasie de l'intestin grêle traitée par coagulation au plasma argon lors d'une entérocopie double ballon chez un patient de 71 ans avec une anémie chronique ferriprive et un bilan endoscopique standard normal

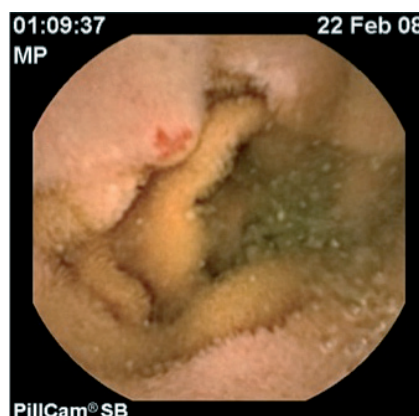

Figure 2. Angiodysplasie intestinale à la vidéo-capsule endoscopique (Given imaging, Yoqneam, Israël). La lésion est visualisée 1 h 09 min 37 sec après le début de l'enregistrement, ce qui correspond au jéjunum proximal et oriente vers une entérocopie par voie haute

## Objectifs pédagogiques

- Définition épidémiologie et présentation clinique
- Modalités diagnostiques
- Quels sont les différents traitements ?

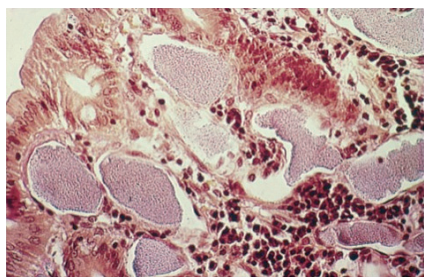
Aucun conflit d'intérêt

Mots-clés : angiodysplasie, malformation vasculaire digestive, hémorragie digestive

### ABRÉVIATIONS

AI : angiodysplasie intestinale  
 VEGF : Vascular Endothelial Growth Factor  
 bFGF : beta Vascular Growth Factor  
 VCE : videocapsule endoscopique  
 EDB : entérocopie double ballon  
 ESB : entérocopie simple ballon  
 ES : entérocopie spiralée  
 CPA : coagulation au plasma argon

raison des progrès de l'imagerie (vidéo-capsule endoscopique, endoscopie haute résolution). Les AIs sont présentes de façon équivalente dans les deux sexes et sont plus fréquentes après 60 ans [3]. Elles se révèlent le plus souvent par un saignement digestif occulte ou extériorisé et sont dans la majorité des cas multiples (40 à 60 % des cas). Elles représentent 4 % des



**Figure 3. Coupe histologique d'une angiodyplasie intestinale (Gordon *et al.* [1]). Les vaisseaux dilatés sont entourés d'une paroi fine avec peu ou pas de couche musculaire lisse**

étiologies des hémorragies digestives hautes [4] avec une localisation gastrique et/ou duodénale préférentielle ; et 40 à 60 % des lésions de l'intestin grêle responsables d'un saignement digestif obscur [5]. La localisation la plus fréquente des AIs est le côlon, notamment dans sa portion ascendante et dans le cæcum (plus de la moitié des cas). La prévalence des AIs coliques dans la population générale a été évaluée à 0,83 % dans une étude sur 964 patients sains [6]. Le suivi sur 3 ans n'a montré aucun épisode hémorragique, ce qui permet de recommander une abstention thérapeutique lorsqu'une AI est découverte fortuitement. Environ 90 % des AIs cessent de saigner spontanément [7], mais le risque de récurrence est élevé. Ce risque est compris entre 25 et 65 % selon les études et il est d'autant plus élevé que le suivi est long [7, 8]. Le recours à un traitement chirurgical est peu fréquent, jusqu'à 12 % dans certaines études [9]. La mortalité liée aux AIs hémorragiques est d'environ 2 % [10].

## Physiopathologie, présentation clinique et modalités diagnostiques

### Physiopathologie

L'étiologie et les mécanismes physiopathologiques aboutissant à la formation des AIs ne sont pas encore entièrement compris.

Une hypothèse développée par Boley *et al.* est l'apparition avec l'âge d'une obstruction partielle chronique des veines sous-muqueuses en rapport avec une augmentation des contractions de la couche musculuse de la paroi du côlon [3]. Ceci entraînerait un affaiblissement des sphincters pré-

capillaires puis une congestion capillaire avec apparition de petites collatérales artério-veineuses, aboutissant à la formation des AIs. Une autre hypothèse consiste à expliquer la formation d'AIs chez ces patients ayant le plus souvent des antécédents cardio-vasculaires et respiratoires, par l'apparition d'une ischémie muqueuse en rapport avec l'hypoxie chronique et/ou l'hypoperfusion chronique [11]. Il en résulterait un déséquilibre entre les facteurs pro-angiogéniques (VEGF, bFGF) et anti-angiogéniques entraînant le développement d'une néovascularisation [12]. Plus récemment, le rôle du facteur de Willebrand (vWF) impliqué dans la régulation de l'angiogenèse a été décrit. Ainsi, une étude a montré une augmentation de l'angiogenèse et de la prolifération cellulaire dépendante du VEGF en réponse à l'inhibition *in vitro* de la sécrétion du vWF par les cellules endothéliales [13].

De nombreuses pistes sont encore à explorer afin de mieux comprendre la physiopathologie des AIs.

### Présentation clinique

Dans le côlon, une AI ne peut être formellement retenue comme étant la cause d'un saignement digestif, extériorisé ou occulte, que lorsqu'il existe un saignement actif visualisé en endoscopie. Même si les AIs sont le plus souvent localisées dans la même portion du tube digestif, environ 20 % de lésions synchrones sont diagnostiquées à distance [14].

Dans l'intestin grêle, elles sont diagnostiquées dans un contexte de saignement digestif obscur (hémorragie extériorisée ou occulte).

Certaines situations peuvent être associées à la présence d'AIs comme le rétrécissement aortique, la maladie de Von Willebrand, l'insuffisance rénale chronique et, plus rarement, l'hépatopathie chronique.

### Rétrécissement aortique

En 1958, Heyde *et al.* ont reporté pour la première fois une possible association entre rétrécissement aortique et AIs hémorragiques (syndrome de Heyde). L'incidence du rétrécissement aortique chez les patients ayant un saignement digestif inexplicé et des AIs était plus élevée par rapport à un groupe contrôle dans une étude rétrospective sur 1 443 patients (25 % vs. 4 %,

$p < 0,05$ ) [15]. Ces résultats ont été confirmés par d'autres études plus récentes. D'autre part, le remplacement valvulaire semble améliorer, voire faire disparaître les saignements liés aux AIs [16]. Cependant, les causes de cette association ne sont pas encore clairement expliquées. Une hypothèse serait l'apparition d'un déficit acquis du vWF suite à une protéolyse accrue dans un contexte de forces de cisaillement élevées en rapport avec la valvulopathie (*shear stress*).

### Maladie de Von Willebrand ou « syndrome de Willebrand »

Il s'agit de patients ayant un déficit qualitatif ou quantitatif, acquis (rétrécissement aortique) ou héréditaire (type 2a), en multimères de haut poids moléculaire du facteur de la coagulation vWF. Ce facteur est un médiateur essentiel dans l'adhésion et l'agrégation des plaquettes au sein de l'endothélium des vaisseaux endommagés [17]. Les patients avec des AIs ont un risque élevé de saignement digestif [18, 19].

### Insuffisance rénale chronique (IRC)

La prévalence des AIs est plus élevée chez les patients ayant une IRC, ce qui est d'autant plus vrai lorsque la maladie est avancée et ancienne [20]. Le mécanisme reste difficile à expliquer. Les hypothèses évoquées sont d'une part l'existence d'une dysfonction des propriétés d'adhésion et d'agrégation plaquettaire chez des patients urémiques [21] et d'autre part l'utilisation de traitements anticoagulants au long cours [22].

### Modalités diagnostiques

Les investigations permettant d'aboutir au diagnostic des AIs dépendent étroitement de la présentation clinique et de la sévérité du saignement digestif.

### Bilan endoscopique

Le développement des techniques d'endoscopie et la qualité des vidéoendoscopes utilisés, notamment en terme de résolution d'image, font de l'endoscopie la première piste à suivre pour le diagnostic des AIs.

Les AI du tube digestif haut et bas sont accessibles par l'endoscopie œsogastroduodénale (EOGD) et par l'iléo-coloscopie. Lorsqu'elles sont situées dans

l'intestin grêle, le diagnostic est effectué grâce à la vidéocapsule endoscopique (VCE) ou l'entéroscopie (entéroscopie double ballon : EDB, simple ballon : ESB ou spiralée : ES). L'entéroscopie poussée et l'entéroscopie peropératoire sont maintenant peu utilisées en raison de la faible rentabilité diagnostique pour la première et de la morbidité élevée pour la seconde.

La VCE est l'examen de choix après un bilan endoscopique standard normal (EOGD et coloscopie) pour l'exploration d'un saignement digestif inexpliqué. Il s'agit d'un examen non invasif, avec un taux d'exploration complète de l'intestin grêle élevé (> 90 %) et une rentabilité diagnostique élevée (> 80 %) [23, 24]. Les limites de la VCE sont la visibilité quelquefois diminuée dans l'iléon distal en raison de la présence d'un liquide digestif plus abondant et l'impossibilité de traiter les lésions visualisées. Elle permet de connaître le nombre et la localisation des lésions, ce qui aide à choisir la voie d'abord (orale ou anale) de l'entéroscopie thérapeutique.

Les trois techniques d'entéroscopie (EDB, ESB et ES) sont équivalentes en termes de rentabilité diagnostique ou thérapeutique et de complications [25, 26]. En revanche, deux études randomisées ont montré que l'EDB avait un taux d'entéroscopie totale significativement plus élevé (57-66 %) par rapport à l'ESB (0-22 %,  $p < 0,03$ ) [27, 28]. Les avantages de l'entéroscopie sont de pouvoir laver à l'eau la muqueuse afin d'obtenir une meilleure visibilité, de réaliser des biopsies et de traiter les AIs.

Il n'est pas rare de manquer certaines AIs en raison de la localisation derrière un pli ou dans l'intestin grêle qui est très mobile. Il ne faut donc hésiter à refaire les examens endoscopiques lorsque la suspicion clinique est forte [29].

### Bilan radiologique

Les examens radiologiques permettent de diagnostiquer une AI, et éventuellement de la localiser, chez les patients ayant un saignement digestif actif, le plus souvent extériorisé.

La scintigraphie aux globules rouges marqués au  $99mTc$  permet de localiser un saignement digestif lorsque le débit est supérieur à 0,1 ml/min. Il s'agit d'un test non invasif avec une sensibilité variable en fonction des études, entre 25 et 90 %. C'est un examen uniquement diagnostique [30, 31].

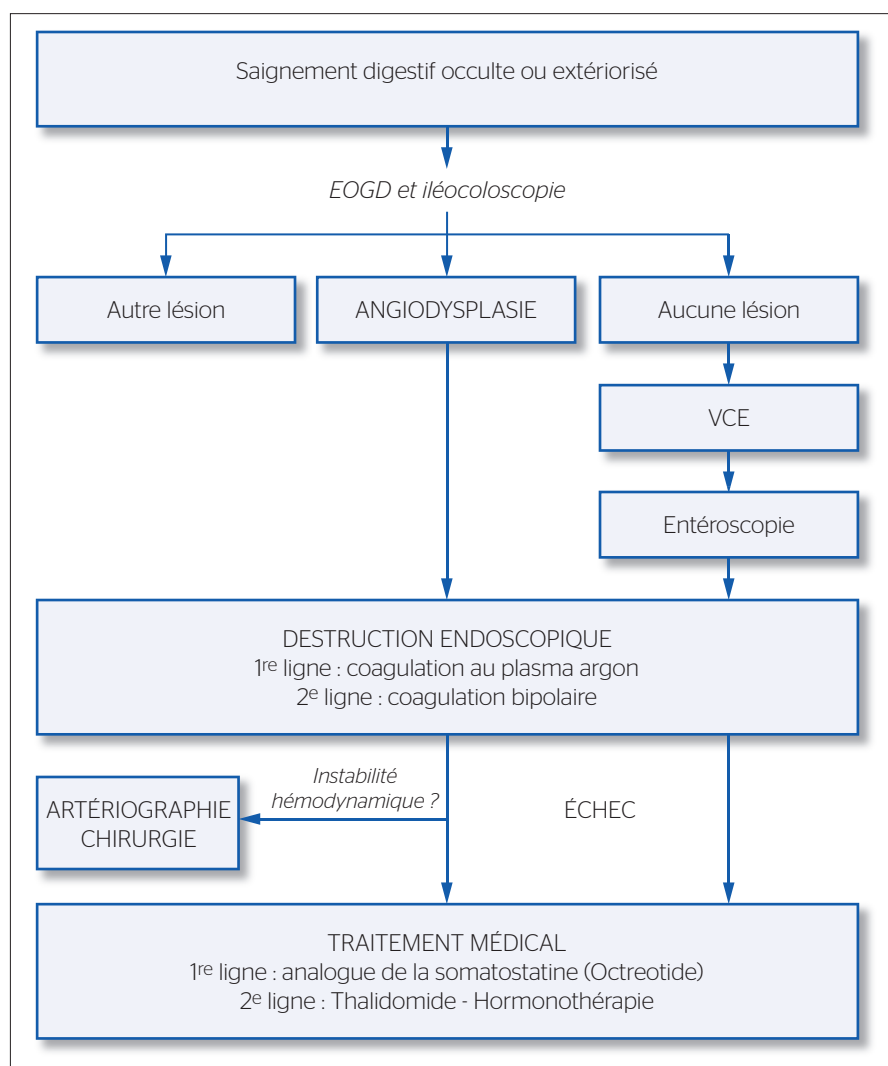


Figure 4. Algorithme proposé pour la prise en charge d'une angiodysplasie hémorragique du tube digestif.

EOGD : endoscopie œso-gastroduodénale, VCE : vidéo-capsule endoscopique

L'angio-scanner et l'angio-IRM sont deux techniques qui permettent de diagnostiquer un saignement digestif de façon non invasive mais sans possibilité thérapeutique et avec un risque théorique d'irradiation pour le scanner lorsqu'il est répété. Dans une étude récente sur 26 patients ayant une AI hémorragique du côlon, la sensibilité, la spécificité et la valeur prédictive positive étaient respectivement de 70 %, 100 % et 100 % [32].

L'angiographie standard a une rentabilité diagnostique inférieure à celle de la VCE chez des patients avec une hémorragie digestive extériorisée dans une étude récente (20 % vs 53 % ;  $p = 0,016$ ). Un avantage de l'angiographie est de pouvoir traiter l'origine du saignement dans le même temps grâce à une embolisation vasculaire. Cependant, en raison des risques de complications comme l'ischémie ou la

nécrose intestinale, elle est en général réservée aux patients ayant un saignement actif, abondant et associé à une instabilité hémodynamique.

### Traitement des AIs du tube digestif

Le choix des traitements dépend du contexte clinique dans lequel les AIs ont été mises en évidence (Fig. 4). Les objectifs sont de contrôler l'hémorragie et de prévenir les récurrences. Un traitement est indiqué lorsqu'il existe un saignement extériorisé ou lorsque le saignement est occulte, après avoir éliminé toute autre cause d'hémorragie [33, 34]. Les AIs asymptomatiques, c'est-à-dire non hémorragiques, de découverte fortuite, ne doivent pas être traitées [35].

## Traitement endoscopique

### Coagulation au plasma argon (CPA)

Le principe est basé sur la libération simultanée d'un courant électrique et d'un gaz, l'argon, qui sous sa forme ionisée va détruire, de façon ciblée et sans contact (3 à 5 mm de distance), la muqueuse superficielle (sur 0,5 à 3 mm de profondeur) grâce à un arc électrique. C'est la technique de référence pour la destruction des AIs [36], quelle que soit la localisation. Il est possible de faire varier la puissance du générateur et la durée d'application en fonction de la localisation des AIs [37]. Les réglages recommandés sont (avis d'experts) : dans l'estomac : 0,8 L/min, 50W ; dans l'œsophage, le duodénum, l'intestin grêle et le côlon droit/cæcum : 0,6 L/min, 40W ; dans le côlon gauche : 0,8 à 1 L/min, 50W.

Dans l'intestin grêle, cette technique est simple, efficace et peu coûteuse. Il existe cependant peu de données concernant le suivi des patients traités par CPA lors d'une EDB. May *et al.* [26] ont montré dans une série rétrospective récente une réduction significative des besoins transfusionnels chez 50 patients traités par CPA. Cependant, une récurrence hémorragique survenait chez 42 % des patients après un suivi moyen de 4,5 ans. Gerson *et al.* [38] ont montré un taux similaire de récurrence hémorragique (45 %), 30 mois après le traitement des AIs. Dans une autre étude rétrospective [39], les AIs du grêle concernaient 50 % des 261 patients explorés par EDB pour un saignement digestif inexpliqué dont la plupart a eu un traitement hémostatique par plasma argon. Le taux de récurrence hémorragique à 3 ans était de 46 %, avec comme facteurs prédictifs de récurrence un nombre élevé de lésions vasculaires et la présence d'une cardiopathie rythmique et/ou valvulaire.

Dans le côlon, le taux de récurrence hémorragique après traitement par CPA est compris entre 7 et 15 % avec un suivi médian de 6 à 20 mois [40-42]. Le taux de complications varie de 1,7 % à 7 %. La perforation est une complication rare (< 0,5 %) mais grave. Elle survient préférentiellement au niveau du cæcum où la paroi est fine. Certains auteurs ont proposé d'injecter du sérum physiologique, avec ou sans adrénaline, dans la sous-muqueuse pour surélever l'angiodysplasie avant une coagulation à l'argon [43, 44]. Cette technique a pour but de prévenir la

perforation, notamment pour des AIs supracentimétriques du cæcum. La perforation diastatique du cæcum par insufflation d'une quantité importante de gaz peut être prévenue par une exsufflation répétée lors de la procédure. Enfin, d'exceptionnels cas d'explosions ont été rapportés avec l'utilisation de l'argon chez des patients mal préparés [45]. Il est donc recommandé de préparer les patients par voie orale afin d'obtenir une lumière colique parfaitement propre.

### Électrocoagulation

La coagulation des AIs à la pince chaude (ou *heater probe*) était réalisée dans les années 1980, mais n'est actuellement plus recommandée en raison du risque élevé de perforation (environ 3 %), notamment dans le cæcum ; et du taux élevé de récurrence (> 50 % à 3 ans) [11]. La coagulation à la sonde bipolaire (Gold Probe, Boston Scientific, USA) utilise un courant électrique (3 à 4 impulsions en quelques secondes) qui passe entre deux électrodes (7 french ou 10 french) avec une puissance de 10 à 20 Watt et permet une faible pénétration tissulaire au contact de la sonde (application tangentielle).

Dans la littérature, l'efficacité et les complications éventuelles liées au traitement des AIs par CPA et par sonde bipolaire sont comparables [46]. Aucune étude prospective randomisée, comparant les traitements par CPA et par Gold Probe n'a encore été publiée. Au total, les données publiées concernant l'efficacité et la sécurité de la CPA sont plus nombreuses. De plus, la principale limitation de la sonde bipolaire est son coût, supérieur à celui du plasma argon. Ainsi, il est actuellement recommandé d'utiliser en première intention la CPA (avis d'experts).

### Photocoagulation au laser

La photocoagulation au laser Nd:Yag (neodymium : yttrium-aluminium-garnet) et celle au laser argon ne sont actuellement quasiment plus utilisées en raison du peu de données dans la littérature, d'un taux de perforation (2 à 3 %) et d'un coût élevés [47, 48].

### Clips endoscopiques

La pose d'un ou plusieurs clips endoscopiques pour traiter une AI colique a montré son efficacité dans certaines situations : lorsqu'il existe un saignement artériolaire avec un vaisseau nourricier visible au sein d'une volu-

mineuse AI ; et chez des patients à haut risque de récurrence hémorragique (prise d'anticoagulants et/ou antiagrégants plaquettaires) [49, 50]. Ils peuvent être utilisés seuls ou en association avec une destruction par CPA ou sonde bipolaire.

### Cryothérapie

La destruction muqueuse par utilisation de monoxyde d'azote à la température de  $-89,5^{\circ}\text{C}$  avec un débit de 25-30 mL/min est en cours d'évaluation. Peu de données sont actuellement disponibles. Une étude pilote sur 26 patients, dont 7 patients avec des AIs gastroduodénales hémorragiques traitées par cryothérapie, a montré une efficacité dans 86 % des cas et aucune complication [51].

### Autres techniques endoscopiques

D'autres techniques endoscopiques pour le traitement des AIs ont été essayées mais les données restent peu nombreuses et les effectifs limités.

Ainsi la ligature élastique basée sur la strangulation entraînant l'obstruction vasculaire a montré une efficacité en terme d'hémostase immédiate dans le traitement d'AIs gastriques [52, 53]. Une étude récente a montré un taux de récurrence de 43 % après 18 mois de suivi chez des patients traités pour des AIs localisées dans l'intestin grêle [54]. La sclérothérapie est peu utilisée pour le traitement des AIs malgré des résultats encourageants de deux études avec une destruction complète des AIs gastroduodénales par injection de sodium tetracetyl sulfate 1,5 % [55] ou d'ethanolamine [56], sans complication.

### Traitements pharmacologiques

Malgré les progrès réalisés en endoscopie et compte tenu de la physiopathologie complexe des AIs, le traitement endoscopique peut s'avérer insuffisant avec des récurrences hémorragiques, notamment dans l'intestin grêle. Une des explications est la multiplicité des lésions, le plus souvent diffuses dans le tube digestif.

### Hormonothérapie

Cinq études publiées ont évalué l'intérêt d'un traitement par œstrogènes et progestérone dans les AIs hémorragiques [57-61]. Deux d'entre elles, avec les plus grands effectifs et une méthodologie acceptable, n'ont montré aucune différence significative entre

**Tableau I. Principales études évaluant l'efficacité de l'octréotide comme traitement d'un saignement digestif associé à une anémie chronique et à la présence d'une ou plusieurs angiodyplasies diagnostiquées par endoscopie**

Étude	Type	n	Octréotide	Suivi (mois)	Résultats
Bon <i>et al.</i> [63]	P	15	IM 20 mg/mois 12 mois	14 (10-36)	Diminution du taux de transfusion : 2 (0-14) après traitement vs 10 (6-24) avant ( $p < 0,05$ )
Molina <i>et al.</i> [64]	P	11	IM 20 mg/mois	15 (5-48)	Diminution du taux de transfusion : 4 (0-4) après traitement vs 10 (6-24) avant ( $p < 0,05$ )
Scaglione <i>et al.</i> [60]	P	13	IM 10 mg/mois 1 an	32 (12-60)	Arrêt de la prise de fer chez 69 % des patients après traitement
Junquera <i>et al.</i> [62]	P, C	32	SC 50 µg/12 h 1-2 ans	13 (12-36)	Récidive hémorragique moins importante dans le groupe traité (23 % vs 48 %, $p = 0,04$ )
Nardone <i>et al.</i> [61]	P	17	SC 100 µg/12 h 6 mois	12	Augmentation du taux d'hémoglobine sous traitement

P : prospective ; C : comparative ; IM intramusculaire ; SC : sous-cutanée

les patients du groupe traité et ceux dans le groupe placebo, en termes de réduction du nombre d'épisodes hémorragiques et de besoin transfusionnel [58, 61]. Les trois autres études ont montré un bénéfice lié au traitement mais ne comportaient pas de groupe contrôle [57, 59, 60].

### Octréotide

Les effets des analogues de la somatostatine sur les AIs hémorragiques peuvent s'expliquer par plusieurs mécanismes comme l'inhibition de l'angiogenèse en limitant la synthèse du VEGF, l'augmentation de la résistance vasculaire, la diminution du débit vasculaire splanchnique et la stimulation de l'agrégation plaquettaire [62]. De nombreuses courtes séries de cas ont été publiées mais aucune étude prospective randomisée contrôlée n'est actuellement disponible (Tableau I) [63-67]. Ces études varient en fonction des comorbidités des patients inclus (insuffisance rénale chronique, insuffisance cardiaque ou cirrhose) et par leur schéma thérapeutique (50 µg/12h pendant 1 à 2 ans, 100 µg/8h pendant 6 mois ou 10 mg en IM tous les mois pendant 1 an). Récemment, Junquera *et al.* ont comparé un groupe de 38 patients avec AIs traités par octréotide (50 µg/12 h) pendant une durée moyenne de 13 mois avec un groupe placebo [65]. La récurrence hémorragique était moins importante dans le groupe traité (23 % vs 48 %,  $p = 0,04$ ). Le traitement était dans la majorité des cas bien toléré malgré des épisodes de diarrhée. Même si les données de la littérature sont limitées, un traitement par octréotide peut être proposé aux patients ayant des AIS res-

ponsables d'un saignement digestif chronique, en première ligne après échec du traitement endoscopique. Un nouvel analogue de la somatostatine à libération prolongée, le pasiréotide, est en cours d'évaluation.

### Thalidomide

Cette molécule aux propriétés anti-angiogéniques pose comme principal problème son caractère tératogène. Cependant, l'intérêt de la thalidomide pour prévenir les récurrences hémorragiques a été rapporté dans certaines courtes séries de cas.

Une récente étude randomisée et contrôlée a montré, chez des patients traités par thalidomide (100 mg/j) pour un saignement digestif réfractaire, une diminution du nombre d'épisodes hémorragiques plus important par rapport à un groupe témoin ayant reçu une simple supplémentation ferrique orale (71 % vs 4 %,  $p < 0,05$ ) [68]. Ce bénéfice était toujours présent après un an de suivi. Les effets secondaires étaient cependant plus importants dans le groupe traité par thalidomide : fatigue (32 %), constipation (25 %), étourdissements (21 %) et œdème périphérique (14 %).

Le lenalidomide, un analogue de la thalidomide, présente l'avantage d'exposer à moins d'effets secondaires et pourrait ouvrir de nouvelles perspectives thérapeutiques.

### Embolisation percutanée

Cette technique est indiquée chez les patients ayant une hémorragie digestive active après un ou plusieurs échecs endoscopiques. Le but est d'arrêter le

saignement en obstruant le ou les vaisseaux au niveau du site où est visualisée l'extravasation de produit de contraste. La technique de référence est l'embolisation artérielle supra-sélective dirigée avec l'utilisation de coils ou de colles biodégradables. Le taux de succès est élevé (environ 80 à 90 %) et le taux de récurrence hémorragique est bas [69, 70]. Le taux de complication est compris entre 5 et 9 % : hématomes, dissections artérielles, thromboses, formation de pseudo-anévrismes et exceptionnellement une nécrose intestinale.

### Chirurgie

Les indications du traitement chirurgical des AIs hémorragiques sont devenues exceptionnelles en raison des progrès majeurs en endoscopie digestive et en radiologie interventionnelle. La chirurgie peut être proposée lorsque les conditions suivantes sont réunies : saignement digestif aigu et important, dont la source a été clairement identifiée, nécessitant une transfusion sanguine et après échec des techniques non invasives endoscopiques et radiologiques. L'endoscopie peropératoire peut aider à localiser la source d'un saignement aigu ou d'un saignement chronique, après échec de toutes les autres stratégies [71].

### Mesures associées

Il faudra dans tous les cas discuter une supplémentation martiale, une correction des éventuels troubles de la coagulation et la nécessité des transfusions sanguines. D'autre part, la suspension ou l'arrêt de certains traitements favorisant le saignement comme les antiagrégants plaquettaires et/ou les anticoagulants, fréquemment prescrits chez les sujets âgés, doit être évoqué en concertation avec le cardiologue référent du patient.

### Conclusion

L'angiodyplasie intestinale est la malformation vasculaire la plus fréquente du tube digestif. Le diagnostic et le traitement reposent essentiellement sur les techniques endoscopiques. Cependant, la stratégie de prise en charge des patients ayant une AI hémorragique doit aussi tenir compte des traitements médicamenteux, des techniques de radiologie intervention-

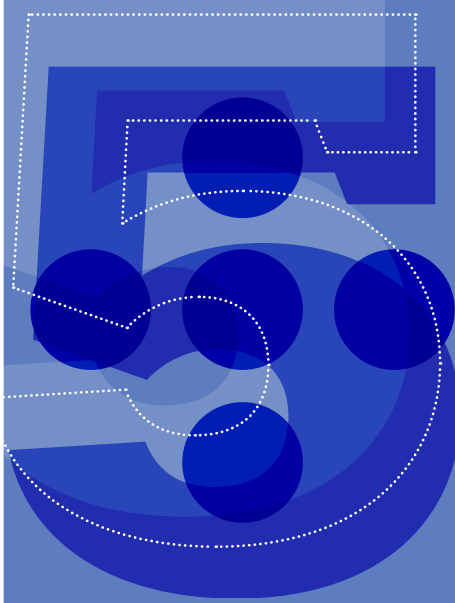
nelle et, plus rarement, des techniques chirurgicales (Fig. 4). Le développement récent des techniques endoscopiques d'exploration de l'intestin grêle, comme la vidéocapsule endoscopique et l'entérocopie, permet actuellement de traiter efficacement des AIs même lorsqu'elles sont situées dans l'intestin distal. Cependant, les données dans la littérature concernant l'efficacité à long terme du traitement des angiodysplasies de l'intestin grêle sont encore insuffisantes et le taux de récurrence reste élevé.

L'attitude consensuelle actuelle est la destruction des AIs hémorragiques par voie endoscopique avec une coagulation au plasma argon en première ligne. En cas d'échec, un traitement médicamenteux, notamment par analogues de la somatostatine qui semble efficace et bien toléré, peut être envisagé. De nouvelles molécules, comme les anti-angiogéniques (anti-VEGF), pourraient représenter dans le futur une alternative thérapeutique intéressante.

## Références

- Gordon FH, Watkinson A, Hodgson H. Vascular malformations of the gastrointestinal tract. *Best Pract Res Clin Gastroenterol* 2001;15(1):41-58.
- Athanasoulis CA, Galdabini JJ, Waltman AC, et al. Angiodysplasia of the colon: a cause of rectal bleeding. *Cardiovasc Radiol* 1978;1(1):3-13.
- Boley SJ, Brandt LJ. Vascular ectasias of the colon—1986. *Dig Dis Sci* sept 1986;31(9 Suppl):26S-42S.
- Moretó M, Figa M, Ojembarrena E, et al. Vascular malformations of the stomach and duodenum: an endoscopic classification. *Endoscopy*. 1986;18(6):227-229.
- Lecleire S, Iwanicki-Caron I, Di-Fiore A, et al. Yield and impact of emergency capsule enteroscopy in severe obscure-overt gastrointestinal bleeding. *Endoscopy* 2012;44(4):337-42.
- Foutch PG, Rex DK, Lieberman DA. Prevalence and natural history of colonic angiodysplasia among healthy asymptomatic people. *Am J Gastroenterol* 1995;90(4):564-7.
- Richter JM, Christensen MR, Colditz GA, et al. Angiodysplasia. Natural history and efficacy of therapeutic interventions. *Dig Dis Sci* 1989;34(10):1542-6.
- Junquera F, Feu F, Papo M, et al. A multicenter, randomized, clinical trial of hormonal therapy in the prevention of rebleeding from gastrointestinal angiodysplasia. *Gastroenterology* 2001;121(5):1073-9.
- Gupta N, Longo WE, Vernava AM 3rd. Angiodysplasia of the lower gastrointestinal tract: an entity readily diagnosed by colonoscopy and primarily managed nonoperatively. *Dis Colon Rectum* 1995;38(9):979-82.
- Cappell MS, Gupta A. Changing epidemiology of gastrointestinal angiodysplasia with increasing recognition of clinically milder cases: angiodysplasia tend to produce mild chronic gastrointestinal bleeding in a study of 47 consecutive patients admitted from 1980-1989. *Am J Gastroenterol* 1992;87(2):201-6.
- Rogers BH. Endoscopic diagnosis and therapy of mucosal vascular abnormalities of the gastrointestinal tract occurring in elderly patients and associated with cardiac, vascular, and pulmonary disease. *Gastrointest Endosc* 1980;26(4):134-8.
- Junquera F, Saperas E, de Torres I, et al. Increased expression of angiogenic factors in human colonic angiodysplasia. *Am J Gastroenterol* 1999;94(4):1070-6.
- Starke RD, Ferraro F, Paschalaki KE, et al. Endothelial von Willebrand factor regulates angiogenesis. *Blood* 2011;117(3):1071-80.
- Steger AC, Galland RB, Hemingway A, et al. Gastrointestinal haemorrhage from a second source in patients with colonic angiodysplasia. *Br J Surg* 1987;74(8):726-7.
- Williams RC Jr. Aortic stenosis and unexplained gastrointestinal bleeding. *Arch Intern Med* 1961;108:859-63.
- Shoenfeld Y, Eldar M, Bedazovsky B, et al. Aortic stenosis associated with gastrointestinal bleeding. A survey of 612 patients. *Am Heart J* 1980;100(2):179-82.
- Veyradier A, Balian A, Wolf M, et al. Abnormal von Willebrand factor in bleeding angiodysplasias of the digestive tract. *Gastroenterology* 2001;120(2):346-53.
- Hirri HM, Green PJ, Lindsay J. Von Willebrand's disease and angiodysplasia treated with thalidomide. *Haemoph Off J World Fed Hemoph* 2006;12(3):285-6.
- Duray PH, Marcal JM Jr, LiVolsi VA, et al. Gastrointestinal angiodysplasia: a possible component of von Willebrand's disease. *Hum Pathol* 1984;15(6):539-44.
- Chalasan N, Cotsonis G, Wilcox CM. Upper gastrointestinal bleeding in patients with chronic renal failure: role of vascular ectasia. *Am J Gastroenterol* 1996;91(11):2329-32.
- Boccardo P, Remuzzi G, Galbusera M. Platelet dysfunction in renal failure. *Semin Thromb Hemost* 2004;30(5):579-89.
- Kringen MK, Narum S, Lygren I, et al. Reduced platelet function and role of drugs in acute gastrointestinal bleeding. *Basic Clin Pharmacol Toxicol* 2011;108(3):194-201.
- Triester SL, Leighton JA, Leontiadis GI, et al. A meta-analysis of the yield of capsule endoscopy compared to other diagnostic modalities in patients with obscure gastrointestinal bleeding. *Am J Gastroenterol* 2005;100(11):2407-18.
- Nakamura M, Niwa Y, Ohmiya N, et al. Preliminary comparison of capsule endoscopy and double-balloon enteroscopy in patients with suspected small-bowel bleeding. *Endoscopy* 2006;38(1):59-66.
- Rahmi G, Samaha E, Vahedi K, et al. Multicenter comparison of double-balloon enteroscopy and spiral enteroscopy. *J Gastroenterol Hepatol* 2013;28(6):992-8.
- May A, Friesing-Sosnik T, Manner H, et al. Long-term outcome after argon plasma coagulation of small-bowel lesions using double-balloon enteroscopy in patients with mid-gastrointestinal bleeding. *Endoscopy* 2011;43(9):759-65.
- May A, Färber M, Aschmoneit I, et al. Prospective multicenter trial comparing push-and-pull enteroscopy with the single- and double-balloon techniques in patients with small-bowel disorders. *Am J Gastroenterol* 2010;105(3):575-81.
- Takano N, Yamada A, Watabe H, et al. Single-balloon versus double-balloon enteroscopy for achieving total enteroscopy: a randomized, controlled trial. *Gastrointest Endosc* 2011;73(4):734-9.
- Sidhu R, Sanders DS, Morris AJ, et al. Guidelines on small bowel enteroscopy and capsule endoscopy in adults. *Gut* 2008;57(1):125-36.
- Dusold R, Burke K, Carpentier W, et al. The accuracy of technetium-99m-labeled red cell scintigraphy in localizing gastrointestinal bleeding. *Am J Gastroenterol* 1994;89(3):345-8.
- Feingold DL, Caliendo FJ, Chinn BT, et al. Does hemodynamic instability predict positive technetium-labeled red blood cell scintigraphy in patients with acute lower gastrointestinal bleeding? A review of 50 patients. *Dis Colon Rectum* 2005;48(5):1001-4.
- Junquera F, Quiroga S, Saperas E, et al. Accuracy of helical computed tomographic angiography for the diagnosis of colonic angiodysplasia. *Gastroenterology* 2000;119(2):293-9.
- Dray X, Camus M, Coelho J, et al. Treatment of gastrointestinal angiodysplasia and unmet needs. *Dig Liver Dis Off J Ital Soc Gastroenterol Ital Assoc Study Liver* 2011;43(7):515-22.
- Sami SS, Al-Araji SA, Ragunath K. Review article: gastrointestinal angiodysplasia - pathogenesis, diagnosis and management. *Aliment Pharmacol Ther* 20 Oct 2013.
- Foutch PG. Angiodysplasia of the gastrointestinal tract. *Am J Gastroenterol* 1993;88(6):807-18.
- Vargo JJ. Clinical applications of the argon plasma coagulator. *Gastrointest Endosc* 2004;59(1):81-8.
- Watson JP, Bennett MK, Griffin SM, et al. The tissue effect of argon plasma coagulation on esophageal and gastric mucosa. *Gastrointest Endosc* 2000;52(3):342-5.
- Gerson LB, Batenic MA, Newsom SL, et al. Long-term outcomes after double-balloon enteroscopy for obscure gastrointestinal bleeding. *Clin Gastroenterol Hepatol Off Clin Pr J Am Gastroenterol Assoc* 2009;7(6):664-9.
- Samaha E, Rahmi G, Landi B, et al. Long-term outcome of patients treated with double balloon enteroscopy for small bowel vascular lesions. *Am J Gastroenterol* 2012;107(2):240-6.
- Olmos JA, Marcolongo M, Pogorelsky V, et al. Long-term outcome of argon plasma

- ablation therapy for bleeding in 100 consecutive patients with colonic angiodysplasia. *Dis Colon Rectum* 2006;49(10):1507-16.
41. Olmos JA, Marcolongo M, Pogorelsky V, et al. Argon plasma coagulation for prevention of recurrent bleeding from GI angiodysplasias. *Gastrointest Endosc* 2004;60(6):881-6.
  42. Rolachon A, Papillon E, Fournet J. Is argon plasma coagulation an efficient treatment for digestive system vascular malformation and radiation proctitis? *Gastroentérologie Clin Biol* 2000;24(12):1205-10.
  43. Suzuki N, Arebi N, Saunders BP. A novel method of treating colonic angiodysplasia. *Gastrointest Endosc* 2006;64(3):424-7.
  44. Norton ID, Wang L, Levine SA, et al. Efficacy of colonic submucosal saline solution injection for the reduction of iatrogenic thermal injury. *Gastrointest Endosc* 2002;56(1): 95-9.
  45. Ladas S-D, Karamanolis G, Ben-Soussan E. Colonic gas explosion during therapeutic colonoscopy with electrocautery. *World J Gastroenterol* 2007;13(40):5295-8.
  46. ASGE Standards of Practice Committee, Ben-Menachem T, Decker GA, Early DS, Evans J, Fanelli RD, et al. Adverse events of upper GI endoscopy. *Gastrointest Endosc* 2012;76(4): 707-18.
  47. Cello JP, Grendell JH. Endoscopic laser treatment for gastrointestinal vascular ectasias. *Ann Intern Med* 1986;104(3):352-4.
  48. Naveau S, Aubert A, Poynard T, et al. Long-term results of treatment of vascular malformations of the gastrointestinal tract by neodymium YAG laser photocoagulation. *Dig Dis Sci* 1990;35(7):821-6.
  49. Moparty B, Raju GS. Role of hemoclips in a patient with cecal angiodysplasia at high risk of recurrent bleeding from antithrombotic therapy to maintain coronary stent patency: a case report. *Gastrointest Endosc* 2005; 62(3):468-9.
  50. Pishvaian AC, Lewis JH. Use of endoclips to obliterate a colonic arteriovenous malformation before cauterization. *Gastrointest Endosc* 2006;63(6):865-6.
  51. Kantsevov SV, Cruz-Correa MR, Vaughn CA, et al. Endoscopic cryotherapy for the treatment of bleeding mucosal vascular lesions of the GI tract: a pilot study. *Gastrointest Endosc* 2003;57(3):403-6.
  52. Wong RM, Ota S, Katoh A, et al. Endoscopic ligation for non-esophageal variceal upper gastrointestinal hemorrhage. *Endoscopy* 1998;30(9):774-7.
  53. Matsui S, Kamisako T, Kudo M, Inoue R. Endoscopic band ligation for control of nonvariceal upper GI hemorrhage: comparison with bipolar electrocoagulation. *Gastrointest Endosc* 2002;55(2):214-8.
  54. Junquera F, Brullet E, Campo R, et al. Usefulness of endoscopic band ligation for bleeding small bowel vascular lesions. *Gastrointest Endosc* 2003;58(2):274-9.
  55. Marwick T, Kerlin P. Angiodysplasia of the upper gastrointestinal tract. Clinical spectrum in 41 cases. *J Clin Gastroenterol* 1986; 8(4):404-7.
  56. Bemvenuti GA, Jülich MM. Ethanolamine injection for sclerotherapy of angiodysplasia of the colon. *Endoscopy* 1998;30(6):564-9.
  57. Barkin JS, Ross BS. Medical therapy for chronic gastrointestinal bleeding of obscure origin. *Am J Gastroenterol* 1998;93(8): 1250-4.
  58. Junquera F, Feu F, Papo M, et al. A multicenter, randomized, clinical trial of hormonal therapy in the prevention of rebleeding from gastrointestinal angiodysplasia. *Gastroenterology* 2001;121(5):1073-9.
  59. Junquera F, Santos J, Saperas E, et al. Estrogen and progestagen treatment in digestive hemorrhage caused by vascular malformations. *Gastroenterol Hepatol févr* 1995;18(2):61-5.
  60. Van Cutsem E, Rutgeerts P, Vantrappen G. Treatment of bleeding gastrointestinal vascular malformations with oestrogen-progesterone. *Lancet* 21 1990;335(8695):953-5.
  61. Lewis BS, Salomon P, Rivera-MacMurray S, et al. Does hormonal therapy have any benefit for bleeding angiodysplasia? *J Clin Gastroenterol* 1992;15(2):99-103.
  62. Szilagyi A, Ghali MP. Pharmacological therapy of vascular malformations of the gastrointestinal tract. *Can J Gastroenterol* 2006; 20(3):171-8.
  63. Scaglione G, Pietrini L, Russo F, et al. Long-acting octreotide as rescue therapy in chronic bleeding from gastrointestinal angiodysplasia. *Aliment Pharmacol Ther* 2007;26(6): 935-42.
  64. Nardone G, Rocco A, Balzano T, Budillon G. The efficacy of octreotide therapy in chronic bleeding due to vascular abnormalities of the gastrointestinal tract. *Aliment Pharmacol Ther* 1999;13(11):1429-36.
  65. Junquera F, Saperas E, Videla S, et al. Long-term efficacy of octreotide in the prevention of recurrent bleeding from gastrointestinal angiodysplasia. *Am J Gastroenterol* 2007; 102(2):254-60.
  66. Bon C, Aparicio T, Vincent M, et al. Long-acting somatostatin analogues decrease blood transfusion requirements in patients with refractory gastrointestinal bleeding associated with angiodysplasia. *Aliment Pharmacol Ther* 2012;36(6):587-93.
  67. Molina Infante J, Pérez Gallardo B, Hernández Alonso M, et al. Octreotide long acting release for severe obscure gastrointestinal haemorrhage in elderly patients with serious comorbidities. *Med Clínica* 2009;133(17): 667-70.
  68. Ge Z-Z, Chen H-M, Gao Y-J, et al. Efficacy of thalidomide for refractory gastrointestinal bleeding from vascular malformation. *Gastroenterology* 2011;141(5):1629-37e1-4.
  69. Bandi R, Shetty PC, Sharma RP, et al. Superselective arterial embolization for the treatment of lower gastrointestinal hemorrhage. *J Vasc Interv Radiol* 2001;12(12): 1399-1405.
  70. Mirsadraee S, Tirukonda P, Nicholson A, et al. Embolization for non-variceal upper gastrointestinal tract haemorrhage: a systematic review. *Clin Radiol* 2011;66(6):500-9.
  71. Douard R, Wind P, Berger A, et al. Role of intraoperative enteroscopy in the management of obscure gastrointestinal bleeding at the time of video-capsule endoscopy. *Am J Surg* 2009;198(1):6-11.



## LES CINQ POINTS FORTS

Les angiodysplasies intestinales, plus fréquentes chez les patients âgés, sont préférentiellement localisées dans le côlon droit et se révèlent par un saignement digestif occulte ou extériorisé.

Le bilan endoscopique standard (endoscopie œsogastroduodénale et iléo-coloscopie) permet dans la majorité des cas de poser le diagnostic d'angiodysplasies intestinales ; qui sont le plus souvent multiples et diffuses dans le tube digestif.

Lorsque le bilan endoscopique standard est normal, une exploration première de l'intestin grêle par vidéo-capsule permet de visualiser une ou plusieurs angiodysplasies et d'orienter la voie d'abord de l'entéroscopie.

Le traitement des angiodysplasies hémorragiques est en première intention endoscopique par coagulation monopolaire au plasma argon. Une angiodysplasie de découverte fortuite, donc non hémorragique, n'est pas une indication à un traitement.

En cas de rechute, le recours à un traitement médical comme un analogue de la somatostatine permet dans certains cas de prévenir les récurrences hémorragiques.

## Questions à choix multiple

### Question 1

Quelle technique diagnostique est recommandée en première intention pour rechercher un saignement digestif de l'intestin grêle après un bilan endoscopique standard (endoscopie œsogastroduodénale et iléocoloscopie) normal ? (*une seule réponse exacte*)

- A. Un entéroscanner
- B. Une vidéocapsule endoscopique
- C. Une entéroscopie peropératoire
- D. Une entéroscopie double ballon

### Question 2

Concernant le traitement endoscopique des angiodysplasies intestinales :

- A. La coagulation monopolaire au plasma argon est la technique de première ligne
- B. La coagulation monopolaire au plasma argon peut être réalisée chez un patient après une simple préparation colique par des lavements
- C. Le taux de récurrence hémorragique après coagulation à l'argon semble plus important dans l'intestin grêle qu'au niveau du côlon
- D. La coagulation à la pince chaude (ou *heater probe*) est un traitement couramment utilisé

### Question 3

La stratégie de prise en charge des angiodysplasies intestinales hémorragiques repose sur :

- A. La réalisation systématique d'une exploration chirurgicale lorsque le traitement endoscopique est un échec
- B. La répétition des examens endoscopiques, quelquefois nécessaire car les angiodysplasies peuvent être manquées lors du premier bilan
- C. La prescription d'un traitement médical par analogue de la somatostatine en première ligne en cas d'échec du traitement endoscopique
- D. La prescription d'un traitement hormonal en première ligne en cas d'échec du traitement endoscopique