Recommandations pour la pratique clinique des lésions ano-périnéales de la maladie de Crohn 2014

Dominique Bouchard
avec la collaboration de François Pigot et de l'ensemble des auteurs des RPC sur les lésions ano-périnéales de la maladie de Crohn 2014 – Version longue en ligne sur le site www.SNFCP.org

(✉) Service de proctologie, Maison de Santé protestante Bagatelle, 203, route de Toulouse, 33400 Talence, France
E-mail : proctobouc@gmail.com

Objectifs pédagogiques

– Stratégies de prise en charge : ce qui est validé

Conflit d'intérêt

Laboratoire MSD

L'apparition de lésions ano-périnéales (LAP) représente une phase importante de l'évolution de la maladie de Crohn (MC). En effet, leur prise en charge est difficile du fait de leur caractère délabrant et récidivant et, par ailleurs, leur retentissement est important sur la continence, la sexualité et la qualité de vie des patients. La présence de LAP au moment du diagnostic, surtout chez le sujet jeune, est un facteur de mauvais pronostic [1, 2]. Dans 1/3 à 1/2 des cas, les LAP inaugurent la maladie [3]. Parmi les différents types de LAP, les suppurations sont les plus fréquentes, l'incidence cumulée des fistules étant estimée entre 21 et 33 % à 10 ans [3-4].

Classifications des lésions ano-périnéales de la maladie de Crohn

De multiples classifications des lésions ano-périnéales associées à la maladie de Crohn sont disponibles, chacune avec un but différent : pathogénique, anatomique, symptomatique, qualité de vie, voire pronostique.

Elles permettent d'évaluer la sévérité initiale de l'atteinte ano-périnéale, de suivre la réponse au traitement, de guider la thérapeutique.

En pratique clinique, la majorité des experts utilisent la classification UFS de Cardiff [5] (*cf.* Tableau I) pour décrire les LAP, voire la classification de l'AGA [6] pour le cas particulier des fistules.

Le PDAI est le score le plus fréquemment utilisé pour évaluer la sévérité clinique de l'atteinte ano-périnéale de Crohn [7].

Imagerie des lésions ano-périnéales de la maladie de Crohn

L'exploration radiologique des lésions ano-périnéales de la MC peut compléter les données fournies par l'évaluation clinique, l'examen physique et l'endoscopie rectale. L'intérêt de l'exploration radiologique des lésions primaires (ulcères, fissures) n'a pas été évalué à ce jour. En cas de suppurations et de sténoses, la plupart des auteurs

Tableau I. Classification de Cardiff
Hugues LE. Clinical classification of perianal Crohn's disease. Dis Colon Rectum 1992;35:928-32

U pour Ulcération	F pour Fistule et abcès	S pour Sténose
0 = Absente	0 = Absente	0 = Absente
1 Fissure superficielle postérieure ou antérieure latérale	1 Fistule basse/superficielle périanale Anovulvaire ano-scrotale intersphinctérienne ano-vaginale	1 Réversible : canal anal (spasme) rectum distal (diaphragme) spasmes douloureux sans sepsis
2 Ulcère creusant : canal anal rectum distal ulcération périnéale extensive/agressive	2 Fistule haute/profonde Extension supra-levatorienne directe haute complexe haute (ano-rectale) recto-vaginale iléo-périnéale	2 Irréversible sténose anale sténose rectale (tunnélaire)

Tableau II. Score IRM de Van Assche
van Assche G, Vanbeckevoort D, Bielen D, *et al.*
Magnetic resonance imaging of the effects of infliximab on perianal fistulizing Crohn's disease. Am J Gastroenterol 2003 Feb;98(2):332-9

Trajets fistuleux	Aucun	0
	Unique simple	1
	Unique avec ramifications	2
	Multiple	3
Localisation	Extra- ou intersphinctérienne	1
	Transphinctérienne	2
	Suprasphinctérienne	3
Extension	Sous-lévatorienne	1
	Sus-lévatorienne	2
Hyper intensité en T2	Absente	0
	Modérée	4
	Importante	8
Collection associée (cavité > 3 mm de diamètre)	Absente	0
	Présente	4
Paroi rectale	Normale	0
	Épaissie	2

recommandent de faire d'emblée une évaluation radiologique, notamment chez les patients en échec d'un traitement médical ou chirurgical et chez les patients souffrant d'une incontinence anale [8, 9]. Cette recommandation pourrait s'étendre à toutes les lésions secondaires, même celles *a priori* simples, du fait de leur potentiel évolutif, des difficultés diagnostiques et de la gravité du pronostic fonctionnel [10-12]. L'objectif de ces examens est de faire l'inventaire anatomique des lésions suppurées (trajets fistuleux et collections), d'évaluer l'appareil sphinctérien et d'apprécier l'aspect de la paroi du rectum. L'imagerie à privilégier est l'IRM périnéale. Sur le plan de l'évaluation anatomique, il s'agit d'un examen très performant, reproductible et ayant une précision estimée entre 76 et 100 % [13, 14]. Sa sensibilité et sa spécificité respectives seraient de 100 et 86 % pour le diagnostic des fistules et de 96 et 97 % pour celui des abcès avec une concordance de 86 à 90 % avec les résultats de l'examen sous anesthésie générale (AG) [8]. L'association de l'IRM avec l'examen sous AG permettrait d'atteindre un niveau de précision de 100 % [3, 15, 16]. Le score IRM de van Assche (*cf.* Tableau II) peut aider à la prise en charge des LAP secondaires de la MC, sa reproductibilité et sa valeur pronostique sont encore à évaluer [17].

Les résultats de l'IRM modifieraient l'attitude chirurgicale dans 10 à 20 % des cas en mettant en évidence des prolongements fistuleux non objectivés par l'examen sous AG [8, 14, 18-22]. La prise en compte de ses résultats permet de diminuer ainsi significativement de 75 % les taux de récidive après traitement chirurgical et de prédire son site dans 52 % des cas [22]. Dans le cadre du bilan évolutif des LAP de la MC, l'IRM permet de différencier les trajets inflammatoires actifs des trajets fibreux et aussi d'évaluer le degré d'activité rectale avec une bonne concordance avec les données de l'endoscopie [23-25].

L'écho-endo-anale (EEA) peut représenter une alternative. C'est un examen rapide, économique, ne nécessitant pas de préparation et qui peut être combiné à l'examen sous AG. Sa précision diagnostique pour les LAP de Crohn est évaluée entre 56 et 100 % avec, comparativement à l'IRM, une moins bonne définition des trajets fistuleux secondaires mais une meilleure détection des orifices internes et une meilleure évaluation de l'appareil sphinctérien. Comme l'IRM, cet examen permettrait une modification de l'attitude chirurgicale dans 15 à 20 % des cas en mettant en évidence des trajets fistuleux méconnus par l'examen sous AG [20, 22]. L'EEAR bidimensionnelle (2D) est globalement moins performante que l'IRM, et reste dépendante de l'expertise de l'opérateur. L'EEAR tridimensionnelle (3D) qui permet une reconstruction dans l'espace des trajets fistuleux, de leur extension et des lésions sphinctériennes associées serait moins dépendante de l'opérateur, car elle permet une lecture collégiale secondaire des images. Dans l'évaluation préopératoire des fistules anales, l'EEAR 3D semble aussi performante que l'IRM. Comme pour l'EEAR 2D, l'injection d'air, d'eau oxygénée ou d'agent de contraste ultrasonore par l'orifice externe permettrait d'améliorer sa sensibilité. Pas plus que l'EEAR 2D, elle ne définit pas le caractère inflammatoire des lésions [26-29].

- **Messages à retenir sur l'imagerie dans les lésions ano-périnéales de la MC**

L'exploration radiologique est recommandée pour les lésions secondaires complexes notamment en cas d'échec de précédents traitements chirurgicaux et/ou médicaux (grade B).

L'exploration radiologique peut être recommandée aussi pour les lésions secondaires simples, du fait des implications pronostiques et thérapeutiques (grade B). En cas de recours à l'imagerie, l'IRM doit être l'examen de première intention (grade B). L'association à un examen sous anesthésie générale pourrait améliorer la précision de cet examen (grade B). L'EEAR, réalisée de préférence en 3D, éventuellement associée à l'injection d'eau oxygénée, pourrait être équivalente à l'IRM (grade B). La tomodensitométrie et la fistulographie n'ont plus de place dans cette indication (respectivement, grade B et grade C). L'inaccessibilité ou une contre-indication à l'IRM et à l'EEAR impose un examen sous AG (grade C). L'intérêt pronostique de l'imagerie, notamment de l'IRM, dans l'évaluation thérapeutique et son impact sur la prise en charge des patients est encore à définir (grade B).

Prise en charge thérapeutique des LAP de Crohn

Il n'existe pas à ce jour de réel consensus sur la prise en charge des lésions anales de MC, notamment dans le cas des ulcérations ou lésions primaires. Dans le cas des lésions suppuratives, les données de la littérature actuelle permettent de dresser les grandes lignes d'une prise en charge plus claire. Celle-ci repose en premier lieu sur un drainage chirurgical suivi de la mise en place d'un traitement de fond de la maladie (grade B). Les traitements anti-

biotiques administrés par voie orale (quinolones et métronidazole) ont fait la preuve d'une efficacité provisoire, dans des études de bonne qualité méthodologique. Par ailleurs, si l'utilisation de l'infliximab dans cette indication repose sur de larges études contrôlées randomisées [30, 31], l'efficacité des autres anti-TNF et des immunosuppresseurs classiques (thiopurines, méthotréxate, ciclosporine) est plus difficile à interpréter. Enfin, il existe d'autres classes thérapeutiques (tacrolimus, thalidomide, cellules souches) dont l'efficacité n'est pas prouvée à ce jour.

Traitement des ulcérations anales de la maladie de Crohn

Les ulcérations anales liées à la maladie de Crohn (UAC) correspondent à des lésions inflammatoires spécifiques de la maladie de Crohn. La présentation clinique est polymorphe, mais diffère volontiers d'une fissure anale classique par son caractère creusant, inflammatoire à berges décollées, quelquefois associée à des marisques inflammatoires. Leurs localisations peuvent être non commissurales, quelquefois multiples, et s'étendent volontiers en amont de la ligne pectinée au niveau du bas rectum ou en aval vers la marge anale ou le périnée. La gravité de ces lésions primaires peut être scorée selon la classification de Cardiff [5] (*cf.* Tableau I). Elles peuvent être douloureuses lorsqu'elles sont extensives ou creusantes, à l'origine d'abcès ou de fistules anales et potentiellement de destruction sphinctérienne ou de sténose anale. Pour autant, l'évolution spontanée de ces lésions est mal connue, car elles sont peu répertoriées et peu décrites dans les études. La probabilité cumulative de survenue d'une UAC à 10 ans du diagnostic initial de la maladie de Crohn est supérieure à 25 % [32]. Ces lésions représentent un facteur de gravité de la maladie et sont d'autant plus fréquentes que l'atteinte luminale associée est distale [33, 34]. Un patient porteur d'une maladie de Crohn peut aussi présenter une fissure anale classique mécanique et le diagnostic différentiel initial n'est donc pas toujours aisé. Il convient donc de rester prudent dans ce contexte et d'éviter les traitements chirurgicaux qui pourraient entraîner un défaut de cicatrisation, ou exposer à un risque de suppuration ou d'incontinence secondaire (AP).

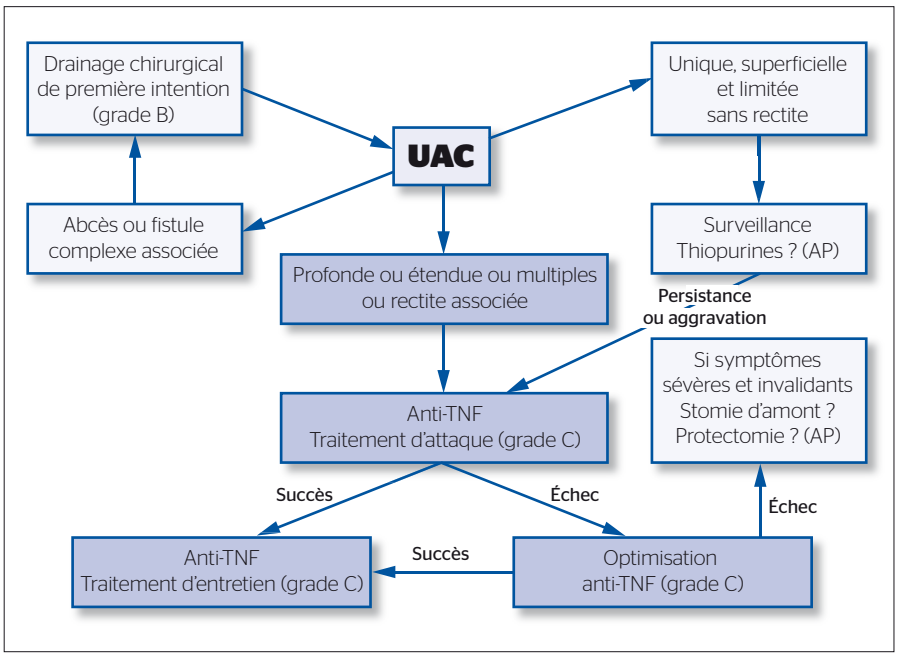

Figure 1. Algorithme de prise en charge des UAC (proposition Dr Ghislain Staumont, Clinique Saint Jean du Languedoc, 31000 Toulouse, groupe de travail des RPC LAP de MC)

Il n'existe aucune étude contrôlée spécifique concernant le traitement médical des UAC. Les recommandations reposent donc sur des données issues d'études ouvertes, d'études rétrospectives, ou d'analyses de sous-groupes, validées par des accords professionnels.

Un traitement médical maximum avec des anti-TNF d'emblée est recommandé en cas d'ulcérations anales sévères liées à la maladie de Crohn, en raison de leur risque de complications (grade C). L'infliximab est un traitement de choix des UAC en induction et en entretien, de préférence en association avec les thiopurines (grade C). L'efficacité de l'adalimumab n'est pas spécifiquement documentée pour les UAC, mais elle pourrait être similaire à l'infliximab (AP). Si l'UAC est superficielle, unique, peu étendue et sans rectite associée, une surveillance rapprochée est recommandée, parfois associée à un traitement par thiopurine (AP). Toutefois, ces traitements immunosuppresseurs utilisés seuls n'ont pas fait la preuve de leur efficacité dans le traitement des UAC, même s'ils pourraient en diminuer la fréquence de survenue (AP) [35-40].

Par ailleurs, le seul traitement chirurgical recommandé est le drainage d'une suppuration ano-rectale, abcès ou fistule complexe associée. Il doit être réalisé avant d'initier un traitement immunosuppresseur et en particulier avant la mise en route d'un anti-TNF (grade B). En cas d'échec du traitement médical sur des UAC très symptomatiques et invalidantes, une dérivation digestive d'amont ou une protectomie peuvent être discutées (AP). En raison des risques pour la continence anale, il est recommandé de ne pas réaliser de sphinctérotomie dans un contexte de maladie de Crohn avérée (AP).

Un algorithme d'aide à la décision thérapeutique est proposé sur la Figure 1.

Traitement des suppurations ano-périnéales de la maladie de Crohn

Cadre global de la prise en charge thérapeutique

Dans la maladie de Crohn, les suppurations ano-périnéales ont pour point de départ, soit une infection des glandes pectinéales de Hermann et Desfosses, soit une lésion primaire ano-rectale ulcérée de la MC avec des trajets souvent complexes et atypiques. Ce deuxième cas est plus fréquent dans la MC avec une évolution spontanée chronique et récidivante [2-4, 41]. La maladie luminale doit toujours être évaluée avant de débuter le traitement et son traitement est indispensable quelle que soit l'option retenue pour traiter la fistule anale (AP).

Dans tous les cas de fistules actives, la chirurgie est nécessaire en restant le

plus conservateur possible pour protéger la fonction sphinctérienne, associée au traitement médical pour contrôler l'éventuelle atteinte digestive associée. La classification de l'American Gastroenterological Association différencie les fistules simples (trajets inter- ou trans-sphinctérien inférieur avec orifice externe unique, sans abcès ni sténose ni inflammation anorectale) et toutes les autres fistules considérées comme complexes [6]. La complexité de ces trajets rend souvent nécessaire la réalisation d'une cartographie précise des lésions par des examens radiologiques, échographie endo-anale et surtout IRM, dans le cadre du bilan préopératoire (grade C) [6, 10, 11]. La persistance d'un trajet fistuleux résiduel, mise en évidence par l'IRM, malgré la fermeture de l'orifice externe est un facteur de récidive [14].

Le traitement a pour but de guérir la suppuration en limitant les séquelles ano-périnéales et surtout en préservant la continence. Il comprend une phase chirurgicale, consistant à drainer les abcès et à tenter de fermer les trajets fistuleux, et une phase médicale, spécifique des suppurations de la maladie de Crohn, agissant sur la cause de la maladie, l'inflammation locale et luminale le cas échéant. Le drainage des éventuels abcès et la mise sur seton de la fistule sont un préalable à toute prise en charge, sauf en cas de fistule sans abcès, sèche et non productive (grade B). Le seton ou anse élastique doit être noué sans tension, afin d'éviter douleurs et section sphinctérienne. Sur un plan médical, on peut recommander le recours temporaire à un traitement par ciprofloxacine en cas de fistule anale inflammatoire (grade B) et tout particulièrement pendant les premières semaines du traitement d'induction par une biothérapie (grade B). Les anti-TNF représentent à ce jour le traitement médical le plus efficace en cas de fistules anales (grade A). Les données de la littérature sont pour le moment insuffisantes pour recommander l'utilisation du certolizumab ou du vedolizumab dans les LAP de la MC. L'absence d'études de niveau de preuve suffisant ne permet pas de recommander l'utilisation du tacrolimus, de la thalidomide ni de la ciclosporine dans le traitement des LAP de la MC.

Les premières études évaluant l'efficacité des anti-TNF dans les fistules de la MC n'associaient pas systématiquement un traitement chirurgical (drainage par seton notamment). L'étude ACCENT II a montré un taux de réponse de 69 % statistiquement supérieur à celui du placebo, après un traitement d'induction de 3 injections d'infliximab. Chez les malades répondeurs au traitement d'induction et pour lesquels le traitement était poursuivi à 5 mg/kg toutes les 8 semaines, le taux de réponse était de 46 % sous infliximab *vs* 23 % sous placebo à la 54e semaine [30, 31]. De même l'adalimumab en traitement d'entretien (40 mg par semaine ou toutes les deux semaines) dans l'étude CHARM maintient la cicatrisation des fistules à 56 semaines dans 33 % des cas *vs* 13 % des cas pour le placebo [39, 42]. Le risque de récidive des fistules malgré un traitement d'entretien pourrait être expliqué en partie par la fermeture des orifices secondaires avec persistance des trajets fistuleux sous-jacents [43, 44]. Ces éléments suggèrent d'associer un drainage chirurgical pour améliorer la réponse clinique [45]. L'ajout d'une exploration et d'un drainage par seton au seul traitement par infliximab 5 mg/kg à S0, S2 et S6 avec ablation du seton après la 2e injection fait passer le taux de réponse de 82 à 100 % des cas (p = 0,014) et le risque de récidive de 79 à 44 % des cas (p = 0,001 [17]. Plusieurs études ont confirmé que la combinaison des traitements médicaux et chirurgicaux améliore les résultats du seul traitement médical [46-50].

Un drainage par seton de durée trop courte favoriserait la récidive de la suppuration et un drainage trop long gênerait la cicatrisation du trajet fistuleux [51]. Aux débuts de l'utilisation des anti-TNF, les sétons étaient retirés après 2 ou 3 perfusions d'infliximab. Actuellement, un drainage prolongé, supérieur à 3 mois, semble favoriser la cicatrisation, en particulier dans les fistules complexes sans toutefois dépasser les 34 semaines [52]. Ce drainage long ne supprime pas le risque de récidive [53]. Le rôle pronostique des critères cliniques ou radiologiques locaux lors de l'ablation d'un seton n'est pas encore démontré.

Fistules anales simples de la maladie de Crohn

On peut recommander le recours temporaire à un traitement par ciprofloxacine en cas de fistule anale inflammatoire pendant les premières semaines du traitement d'induction par une biothérapie (grade B). En cas de fistule anale simple, l'utilisation de l'azathioprine (AZA) se justifie par son efficacité modérée à fermer des fistules, mais surtout à diminuer le risque d'apparition de lésion et de chirurgie (grade B). En cas de fistule anale simple, l'indication des anti-TNF est à discuter, au cas par cas, notamment en cas d'échec des immuno-suppresseurs ou en cas d'indication luminale.

Sur un plan chirurgical, la fistulotomie n'est pas une option recommandée en raison des troubles de la continence qu'elle induit (AP), sauf en dehors des très rares cas de fistules très superficielles, isolées, chez un patient n'ayant pas de séquelle périnéale (AP). Parmi les techniques conservatrices (colle biologique et plug) [54, 55], seule la colle biologique a fait la preuve d'une efficacité significativement supérieure à celle de l'ablation simple du seton, chez des patients qui avaient été bien drainés auparavant [55] (grade A). La réalisation d'un lambeau rectal d'avancement n'est pas une option à proposer dans le cas d'une fistule anale simple en raison des troubles de la continence non négligeables de près de 10 % auxquels elle expose [56]. Les autres techniques chirurgicales (Ligation of Intersphincteric Fistula Tract ou LIFT et autres techniques de reconstruction) n'ont pas fait la preuve de leur efficacité.

- **Messages à retenir dans le traitement des fistules anales simples de la MC**

Après un drainage prolongé de la fistule anale simple par une anse élastique souple ou seton non serré, et après mise en rémission luminale et périnéale par un traitement immunosuppresseur et/ou un anti-TNF, les options thérapeutiques chirurgicales à discuter sont l'ablation simple du seton et l'application de colle biologique.

Fistules anales complexes de la maladie de Crohn

La prise en charge des fistules complexes de la MC repose sur un traitement médico-chirurgical (grade B). On peut recommander le recours temporaire à un traitement par ciprofloxacine en cas de fistule anale inflammatoire pendant les premières semaines du traitement d'induction par une biothérapie (grade B). Les anti-TNF sont le traitement le plus efficace des fistules anales complexes liées à la maladie de Crohn. L'infliximab devrait être utilisé de préférence en association avec un traitement immunosuppresseur (grade A). L'efficacité de l'adalimumab dans le cas des fistules anales de

la MC repose sur des études cliniques non dédiées, et donc de valeur méthodologique moindre que pour l'infliximab. Cependant, les recommandations du consensus européen ECCO [45] les placent sur un pied d'égalité. L'intérêt de l'association de l'ADA à un immunosuppresseur est moins évident que pour l'infliximab [57].

Sur un plan chirurgical, la fistulotomie n'est pas une option recommandée en raison des troubles de la continence qu'elle induit (AP). Les techniques conservatrices (colle biologique et plug) n'ont pas fait la preuve d'une efficacité significativement supérieure à celle de l'ablation simple du seton (grade A), chez des patients qui avaient été bien drainés auparavant mais qui ne recevaient pas de traitement combiné par anti-TNF pour l'étude sur la colle [54, 55]. La Ligation of Intersphincteric Fistula Tract ou LIFT devra être évaluée, car elle pourrait être une alternative [58]. Le lambeau d'abaissement rectal peut être une option après une sélection très stricte des patients (absence de rectite et de sténose anale) [56]. La proctectomie avec amputation intersphinctérienne est indiquée en dernier recours dans les LAP de MC sévères particulièrement invalidantes, avec atteinte rectale réfractaire, après échec des autres traitements médicaux et chirurgicaux. Le rôle de la stomie de dérivation dans la prise en charge des LAP de MC est discuté. Il n'est pas démontré qu'elle augmente le taux de succès des techniques chirurgicales. Si elle permet une diminution de l'activité des LAP sévère, le taux de rétablissement de la continuité digestive reste faible.

- **Messages à retenir dans le traitement des fistules anales complexes de la MC**

Après un drainage prolongé de la fistule anale complexe par une anse élastique souple ou seton non serré et après mise en rémission luminale et périnéale par un traitement anti-TNF éventuellement associé à un immuno-suppresseur (à discuter au cas par cas), les options thérapeutiques chirurgicales à discuter sont l'ablation simple du seton et le lambeau rectal d'avancement.

Fistules ano-recto-vaginales de la maladie de Crohn

On peut recommander le recours temporaire à un traitement par ciprofloxacine en cas de fistule anale inflammatoire pendant les premières semaines du traitement d'induction par une biothérapie (grade B). Les anti-TNF sont le traitement le plus efficace sur les fistules anales complexes et notamment dans le cas de fistules recto-vaginales (FRV) liées à la maladie de Crohn et leur association à un traitement immuno-suppresseur doit être discuté au cas par cas. L'efficacité de l'infliximab est moins bonne et moins soutenue dans le cas des FRV que pour les autres types de fistules ano-périnéales [31].

La fistulotomie est contre-indiquée en raison du délabrement musculaire anatomique et fonctionnel qu'elle induit. Les techniques conservatrices (colle biologique et plug) n'ont pas fait la preuve d'une efficacité significativement supérieure à l'ablation simple du seton, chez des patients qui avaient été bien drainés auparavant mais qui ne recevaient pas de traitement combiné par anti-TNF pour l'étude sur la colle [54] (grade A). La technique de section-reconstruction, dite technique de Musset, n'est pas recommandée en cas de FRV liée à la MC (AP). Aucune des autres techniques n'a été évaluée *versus* simple ablation du seton. La LIFT n'a pas été évaluée dans le cas des FRV d'origine crohniennes et ne peut être recommandée dans l'état actuel des données de la littérature. Les résultats contrastés du lambeau d'abaissement (rectal ou vaginal) font qu'il ne peut pas être proposé systématiquement. Cependant, il s'agit de la technique chirurgicale pour laquelle nous disposons du plus grand nombre de séries. La littérature est de qualité très hétérogène dans ce domaine, mais la méta-analyse de Ruffolo C *et al.* [59] mérite d'être mise en exergue dans cette prise de décision. En effet, cette méta-analyse de 11 études (période 1983 à 2008, 219 procédures), dont seulement 4 études contrôlées, comparait les résultats du lambeau d'avancement réalisé par voie rectale *versus* voie vaginale dans le cadre de FRV de MC (traitement médical associé très hétérogène et résultats non exploitables). Le taux de fermeture de la FRV était de 54,2 % pour la voie rectale *versus* 69,4 % pour la voie vaginale (différence non significative entre les deux voies d'abord). Il faut par ailleurs souligner la limite technique de réalisation d'un lambeau rectal qu'est la sténose ano-rectale.

Les techniques d'interposition de lambeau vascularisé (graciloplastie et intervention de Martius) sont indiquées en cas de fistule recto-vaginale, après échec des traitements chirurgicaux conservateurs [60-63] (grade C). Dans l'état actuel de connaissances, aucune donnée ne permet de privilégier une technique par rapport à l'autre.

La proctectomie avec amputation intersphinctérienne est indiquée en dernier recours dans les LAP de MC sévères avec atteinte rectale réfractaire, après échec des autres traitements médicaux et chirurgicaux [64]. Si elle permet une amélioration de la qualité de la vie des malades, elle est associée à un risque de sinus périnéal persistant de l'ordre de 20 %, dont la prise en charge est difficile. Le rôle de la stomie de dérivation dans la prise en charge des LAP de MC est largement discuté dans la littérature. Si elle permet une diminution de l'activité des LAP sévère, le taux de rétablissement de la continuité digestive reste faible [65]. En cas de fistule recto-vaginale récidivante après traitement chirurgical conservateur, et compte tenu du caractère mutilant des lambeaux de Martius et des graciloplastie, leur association avec une stomie de dérivation semble préférable, mais l'intérêt de cette dérivation n'a jamais été formellement démontré.

- **Messages à retenir dans le traitement des fistules ano-recto-vaginales de la MC**

Après un drainage prolongé de la fistule ano-recto-vaginale par une anse élastique souple ou seton non serré, et après mise en rémission luminale et périnéale par un traitement anti-TNF éventuellement associé à un immuno-suppresseur (à discuter au cas par cas), les options thérapeutiques chirurgicales à discuter sont l'ablation simple du seton et le lambeau d'avancement (voie rectale ou vaginale à discuter) (AP). En cas d'échec d'une ou deux procédures de lambeau d'avancement, la réalisation d'un lambeau d'interposition type Martius ou graciloplastie doit être discutée (grade C). Proctectomie et/ou stomie sont à envisager en dernier recours en cas de lésions sévères et réfractaires aux traitements précédents (AP).

Sténoses ano-rectales de la maladie de Crohn

La sténose ano-rectale résulte de la cicatrisation fibrosante après des poussées inflammatoires de la maladie de Crohn. La classification de Cardiff en

1992 (Tableau I) [5] distingue la sténose inflammatoire de type 1 qui se relâche sous anesthésie et relève d'un traitement médical et la sténose avec fibrose, de type 2, qui ne répond pas au traitement médical. Le traitement par dilatation ne concerne que les sténoses de type 2.

L'évaluation d'une sténose ano-rectale dans le cadre de la MC nécessite un examen clinique, parfois sous anesthésie, un examen endoscopique et un examen IRM, afin de décrire la sténose elle-même, d'identifier les lésions ano-périnéales associées, inflammatoires, infectieuses ou dysplasiques et de rechercher une atteinte ou une fibrose de l'appareil sphinctérien. La sténose est caractérisée selon son siège par rapport à la marge anale : sténose anale, anorectale ou rectale ; selon sa longueur : sténose diaphragmatique, courte ou longue (> 5 cm) et selon son calibre (passage possible d'un endoscope ou non). La sténose ano-rectale peut rester longtemps asymptomatique. Les symptômes évocateurs d'une sténose ne sont pas spécifiques et peuvent associer des difficultés d'exonération : selles fines, efforts d'évacuation, fécalome douloureux voire syndrome occlusif, à des troubles de la continence avec accès de diarrhée impérieuse, faux besoins, souillures fécales ou glairo-sanglantes.

La sténose survient après une longue histoire, souvent chez des patients sous traitement médical comprenant une biothérapie. Dans l'étude de Bouguen *et al.* [37], sur 22 patients sous infliximab avec sténose anorectale de Crohn, 12 ont eu une régression complète de la sténose après un suivi moyen de 175 semaines : 6 seulement ont eu une dilatation anale. Il n'était pas précisé s'il s'agissait de sténose de type 1 ou 2. Le rôle des biothérapies dans l'apparition ou l'aggravation des sténoses anorectales n'a pas fait l'objet d'étude spécifique. Il n'a pas été retrouvé d'autre étude ayant évalué les résultats de la dilatation associée à un autre traitement médical (immunosuppresseur ou autre biothérapie) ou à une stomie de dérivation.

L'objectif de la dilatation d'une sténose ano-rectale de MC n'est pas seulement d'améliorer le confort du patient (exonération de selles souples) mais aussi de permettre la surveillance endoscopique (avec un gastroscope ou un coloscope) afin de dépister une dysplasie ano-rectale ou colique (AP). Dans la cohorte MICISTA [66], le taux actuariel de cancer ano-rectal (adénocarcinome et carcinome épidermoïde) était de 0,79 % à 20 ans et 1,93 % à 30 ans. Ces cancers étaient de mauvais pronostic (survie globale de 54,6 mois) et survenaient préférentiellement chez les patients non fumeurs [OR = 2,22 (1,03-4,81)] ayant une MC distale [OR = 6,72 (2,37-19,06)].

La stratégie thérapeutique concernant une sténose ano-rectale nécessite une concertation médico-chirurgicale. Le traitement par dilatation, simple et peu invasif, s'il est réalisable, est proposé en première intention. La dilatation consiste à augmenter le diamètre de l'anus ou du rectum, par une distension mécanique de la fibrose. Pour les sténoses anales ou ano-rectales courtes, la dilatation peut être réalisée simplement au doigt ou à la bougie (bougies de Hegar ou bougies à embout olivaire) [67], au bloc opératoire, sous anesthésie générale ou locorégionale, après un examen ano-rectal et périnéal minutieux. Il n'y a pas d'étude récente ayant évalué l'efficacité de la dilatation mécanique de sténose ano-rectale de MC depuis celle de Linares de 1988 ayant porté sur une cohorte de 33 patients symptomatiques [67]. 16 patients (48 %) ont bien répondu à la dilatation, et une seule dilatation a été suffisante pour 14 d'entre eux. La chirurgie a été nécessaire chez 17 patients (3 iléostomies, 14 proctectomies). Il n'y a pas d'étude ayant déterminé la nature ou le rythme des dilatations. Le rythme dépend en pratique de l'efficacité du traitement régulièrement contrôlé. Une nouvelle dilatation est proposée dès la constatation d'une re-sténose sans attendre une récidive symptomatique. La bonne réponse au traitement par dilatation permet d'éviter ou retarder le recours à une stomie [68]. Le risque d'induire une incontinence en levant la sténose est important chez ces malades ayant souvent des lésions fibreuses, voire une destruction du sphincter anal associée à la sténose. La fréquence de l'incontinence anale dans le cadre spécifique des dilatations pour sténoses ano-rectales de MC n'a pas été évaluée. La prévention de ce risque repose sur une dilatation prudente, progressive, en tenant compte des antécédents de chirurgie ano-périnéale, de la destruction de l'appareil sphinctérien et des troubles du transit en lien avec la maladie. Il n'y a pas d'hémorragie, de perforation ou d'effets indésirables graves décrits après dilatation dans la littérature, avec la réserve que cette littérature est très pauvre. En cas d'échec du traitement par dilatation, et avant de recourir à une ano-proctectomie, d'autres alternatives chirurgicales conservatrices peuvent être envisagées. En cas de sténose courte anale ou rectale basse, deux techniques de plastie peuvent être proposées (AP). L'une consiste à inciser verticalement la zone sténosée puis à suturer les berges transversalement comme pour les stricturoplasties intestinales. L'autre consiste à exciser la zone sténosée fibreuse sur une partie de la circonférence et à recouvrir le défect par un lambeau d'avancement rectal. Dans le cas de sténose rectale plus étendue et circonférentielle, la technique de Fazio peut être une option chirurgicale [69]. Ces techniques ne sont possibles qu'en l'absence d'atteinte luminale inflammatoire et sont dans les faits très rarement réalisées. Elles n'ont fait l'objet d'aucune évaluation à ce jour.

- **Messages à retenir dans la prise en charge des sténoses ano-rectales de la MC**

La sténose ano-rectale fibreuse survient habituellement au terme de plusieurs poussées inflammatoires et est souvent tardive dans l'évolution de la maladie. Le risque de dysplasie colique et ano-rectale augmentant avec l'ancienneté et la gravité de la de MC, il faut toujours rechercher une éventuelle dysplasie associée, locale ou en amont. La dilatation peut être justifiée dans le seul but de pouvoir assurer un contrôle endoscopique régulier (grade C). Le préalable à toute dilatation est le traitement d'une activité luminale et des lésions ano-périnéales associées en optimisant le traitement de fond (grade C).

Le risque sur la continence doit toujours être évalué avant la dilatation (AP).

La dilatation est proposée en première intention en cas de sténose fibreuse, symptomatique et courte (grade C). Les indications retenues de la dilatation d'une sténose de MC sont alors la sténose anale ou rectale de moins de 5 cm de longueur ; lorsqu'elle est symptomatique malgré les mesures diététiques voire les laxatifs, lorsqu'elle rend impossible la surveillance endoscopique et/ou lorsqu'elle empêche le drainage d'une suppuration, en particulier vers l'espace recto-vaginal ou supra-sphinctérien (AP).

En cas d'échec de dilatation, les alternatives chirurgicales conservatrices, bien que rarement réalisables, doivent être étudiées avant de discuter l'indication d'une ano-proctectomie (AP).

Références

1. Lapidus A, Bernell O, Hellers G, Lofberg R. Clinical course of colorectal Crohn's disease: a 35 year follow-up study of 507 patients. Gastroenterology 1998;114:1151-60.
2. Beaugerie L, Seksik P, Nion-Larmurier I, Gendres JP, Cosnes J. Predictors of Crohn's disease. Gastroenterology 2006;130:650-6.
3. Schwartz DA, Loftus EV, Tremaine WJ, Panaccione R, Harmsen WS, Zinsmeister AR *et al.* The natural history of fistulizing Crohn's disease in Olmsted County, Minnesota. Gastroenterology 2002;122:875-80.
4. Hellers G, Bergstrand O, Ewerth S, Holmstrom B. Occurrence and outcome after primary treatment of anal fistulae in Crohn's disease. Gut 1980;21:525-7.
5. Hughes LE. Clinical classification of perianal Crohn's disease. Dis Colon Rectum 1992;35: 928-32.
6. Sandborn WJ, Fazio VW, Feagan BG, Hanauer SB. American Gastroenterological Association Clinical Practice Committee. AGA technical review on perianal Crohn's disease. Gastroenterology 2003;125: 1508-30.
7. Irvine EJ. Usual therapy improves perianal Crohn's disease as measured by a new disease activity index. McMaster IBD Study Group. J Clin Gastroenterol 1995;20:27-32.
8. Beets-Tan RGH, Beets GL, van der Hoop AG, *et al.* Preoperative MR imaging of anal fistulas: does it really help the surgeon? Radiology 2001;218:75-84.
9. Schratter-Sehn AU, Lochs H, Handl-Zeller L, Tscholakoff D, Schratter M. Endosonographic features of the lower pelvic region in Crohn's disease. Am J Gastroenterol 1993;88:1054-7.
10. Pescatori M, Interisano A, Basso L. Management of perianal Crohn's disease. Dis Colon Rectum 1995;38:121-4.
11. McKee RF. Keenan RA. Perianal Crohn's disease: is it all bad news? Dis Colon Rectum 1996;39:136-42.
12. American Gastroenterological Association Clinical Practice Committee. American Gastroenterological Association medical position statement: perianal Crohn's disease. Gastroenterology 2003;125:1503-7.
13. Koebel G, Schmiedl U, Majer MC, *et al.* Diagnosis of fistulas and sinus tracts in patients with Crohn disease: value of MR imaging. Am J Roentgenol 1989;152: 999-1003.
14. Haggett PJ, Moore NR, Shearman JD, Travis SP, Jewell DP, Mortensen NJ. Pelvic and perineal complications of crohn's disease: assessment using magnetic resonance imaging. Gut 1995;36:407-10.
15. Tang LY, Rawsthorne P, Bernstein CN. Are perineal and luminal fistulas associated in Crohn's disease? A population-based study. Clin Gastroenterol Hepatol 2006;4:1130-4.
16. Maccioni F, Colaiacomo MC, Stasolla A, Manganaro L, Izzo L, Marini M. Value of MRI performed with phased-array coil in the diagnosis and preoperative classification of perianal and anal fistulas. Radiol Med 2002;104:58-67.
17. Van Assche G, Vanbeckevoort D, Bielen D, Coremans G, Aerden I, Noman M, D'Hoore A, Penninckx F, Marchal G, Cornillie F, Rutgeerts P. Magnetic resonance imaging of the effects of infliximab on perianal fistulizing Crohn's disease. Am J Gastroenterol 2003 Feb;98(2):332-9.
18. Lunniss PJ, Barker PG, Sultan AH, *et al.* Magnetic resonance imaging of fistula-in-ano. Dis Colon Rectum 1994;37:708-18.
19. de Souza NM, Hall AS, Puni R, Gilderdale DJ, Young IR, Kmiot WA. High resolution magnetic resonance imaging of the anal sphincter using a dedicated endoanal coil. Comparison of magnetic resonance imaging with surgical findings. Dis Colon Rectum 1996;39: 926-34.
20. Schwartz DA, Wiersema MJ, Dudiak KM, *et al.* A comparison of endoscopic ultrasound, magnetic resonance imaging, and exam under anesthesia for evaluation of Crohn's perianal fistulas. Gastroenterology 2001;121: 1064-72.
21. Chapple KS, Spencer JA, Windsor AC, *et al.* Prognostic value of magnetic resonance imaging in the management of fistula in-ano. Dis Colon Rectum 2000;43:511-6.
22. Buchanan GN, Halligan S, Bartram CI, Williams AB, Tarroni D. Clinical examination, endosonography, and MR imaging in preoperative assessment of fistula in ano: comparison with outcome-based reference standard. Radiology 2004;233:674-81.
23. Cuenod CA, de Parades V, Siauve N, *et al.* MR imaging of ano-perineal suppurations. J Radiol 2003;84:516-28.
24. Low RN, Sebrechts CP, Politoske DA, *et al.* Crohn disease with endoscopic correlation: single-shot fast spin-echo and gadolinium-enhanced fat-suppressed spoiled gradient-echo MR imaging. Radiology 2002;222: 652-60.
25. Florie J, Wasser MN, Arts-Cieslik K, Akkerman EM, Siersema PD, Stoker J. Dynamic contrast-enhanced MRI of the bowel wall for assessment of disease activity in Crohn's disease. AJR Am J Roentgenol 2006;186:1384-92.
26. Mallouhi A, Bonatti H, Peer S, Lugger P, Conrad F, Bodner G. Detection and characterization of perianal inflammatory disease: accuracy of transperineal combined gray scale and colour Doppler sonography. J Ultrasound Med 2004;23:19-27.
27. Zbar AP, Oyetunji RO, Gill R. Transperineal *versus* hydrogen peroxide-enhanced endoanal ultrasonography in never operated and recurrent cryptogenic fistula-in-ano: a pilot study. Tech Coloproctol 2006;10:297-302.
28. Domkundwar SV, Shinagare AB. Role of transcutaneous perianal ultrasonography in evaluation of fistulas in ano. J Ultrasound Med 2007;26:29-36.
29. Maconi G, Ardizzone S, Greco S, Radice E, Bezzio C, Bianchi Porro G. Transperineal ultrasound in the detection of perianal and rectovaginal fistulae in Crohn's disease. Am J Gastroenterol 2007;102:2214-9.
30. Present DH, Rutgeerts P, Targan S, *et al.* Infliximab for the treatment of fistulas in patients with Crohn's disease. N Engl J Med 1999;340:1398-405.
31. Sands BE, Anderson FH, Bernstein CN, *et al.* Infliximab maintenance therapy for fistulizing Crohn's disease. N Engl J Med 2004;350: 876-85.
32. Peyrin-Biroulet L, Loftus Jr EV, Tremaine WJ, Harmsen WS, Zinsmeister AR, Sandborn WJ. Perianal Crohn's disease findings other than fistulas in a population-based cohort. Inflamm Bowel Dis 2012;18:43-8.
33. Eglinton TW, Roberts R, Pearson J, *et al.* Clinical and genetic risk factors for perianal Crohn's disease in a population-based cohort. Am J Gastroenterol 2012;107: 589-96.
34. Siproudhis L, Mortaji A, Mary JY, Juguet F, Bretagne JF, Gosselin M. Anal lesions: any significant prognosis in Crohn's disease ? Eur J Gastroenterol Hepatol 1997;9:239-43.
35. Cosnes J, Bourrier A, Laharie D *et al.* Groupe d'Étude Thérapeutique des Affections Inflammatoires du Tube Digestif (GETAID). Early administration of azathioprine *vs* conventional management of Crohn's Disease: a randomized controlled trial. Gastroenterology 2013;145:758-65.
36. Ouraghi A, Nieuviarts S, Mougenel JL, *et al.* Infliximab therapy for Crohn's disease ano-perineal lesions. Gastroenterol Clin Biol 2001;25:949-56.
37. Bouguen G, Trouilloud I, Siproudhis L, *et al.* Long-term outcome of non-fistulizing (ulcers, stricture) perianal Crohn's disease in patients treated with infliximab. Aliment Pharmacol Ther 2009;30:749-56.
38. Colombel JF, Sandborn WJ, Reinisch W, *et al.* Infliximab, azathioprine, or combination therapy for Crohn's disease. N Engl J Med 2010; 362:1383-95.
39. Colombel J-F, Schwartz DA, Sandborn WJ, *et al.* Adalimumab for the treatment of fistulas in patients with Crohn's disease. Gut 2009; 58:940-8.
40. Dewint P, Hansen BE, Verhey E, *et al.* Adalimumab combined with ciprofloxacin is superior to adalimumab monotherapy in perianal fistula closure in Crohn's disease: a randomised, double-blind, placebo controlled trial (ADAFI). Gut 2014;63:292-9.
41. Bell SJ, Williams AB, Wiesel P, Wilkinson K, Cohen RC, Kamm MA. The clinical course of fistulating Crohn's disease. Aliment Pharmacol Ther 2003;17:1145-51.
42. Colombel J-F, Sandborn WJ, Rutgeerts P, *et al.* Adalimumab for maintenance of clinical response and remission in patients with Crohn's disease: the CHARM trial. Gastroenterology 2007;132:52-65.
43. Bell SJ, Halligan S, Windsor AC, William AB, Wiesel P, Kamm MA. Response of fistulating Crohn's disease to infiximab treatment assessed by magnetic resonance imaging. Aliment Pharmacol Ther 2003;17:387-93.
44. Rasul I, Wilson SR, MacReae H, Irwin S, Greenberg GR. Clinical and radiological responses after infliximab treatment for perianal fistulizing Crohn's disease. Am J Gastroenterol 2004 Janv;99:82-8.

45. Van Assche G, Dignass A, Reinisch W, *et al*. The second European evidence-based Consensus on the diagnosis and management of Crohn's disease: Special situations. ECCO. Journal of Crohn's and Colitis 2010;4: 63-101.

46. Regueiro M, Mardini H. Treatment of perianal fistulizing Crohn's disease with infliximab alone or as an adjunct to exam under anesthesia with seton placement. Inflamm Bowel Dis 2003;9:98-103.

47. Tougeron D Savoye-Collet C, Koning E, Michor F, Lerebourg E. Predicting factors of fistula healing and clinical remission after infliximab-based combined therapy for perianal fistulizing Crohn's disease. Dig Dis Sci 2009;54:1746-52.

48. Talbot C, Sagar PM, Johnston MJ, Finan PJ, Burke D. Infliximab in the surgical management of complex fistulazing anal Crohn's disease. Colorectal Dis 2005;7:164-8.

49. Topstad DR, Panaccione R, Helne JA, Johson DR, MacLean AR, Buie WD. Combined seton placement, infliximab infusion, and maintenance immunosuppressives improve healing rate in fistulizing anorectal Crohn's disease: a single center experience. Dis Colon Rect 2003;46:577-83.

50. Hyder SA, Travis SP, Jewell DP, Mc CMNJ, George BD. Fistulating anal Crohn's disease; results of combined surgical and infliximab treatment. Dis Colon Rect 2006;46:1837-41.

51. Tanaka S, Matsuo K, Sasaki T, Nakano M, Sakai K, Beppu R, *et al*. Clinical advantages of combined seton placement and infliximab maintenance therapy for perianal fistulizing Crohn's disease: when and how were the seton drains removed? Hepatogastroenterology 2010;57:3-7.

52. Bouguen G, Siproudhis L, Gizard E, Wallenhorst T, Billioud V, Bretagne JF, Bigard MA, Peyrin-Biroulet L Long-term outcome of perianal fistulizing Crohn's disease treated with infliximab. Clin Gastroenterol Hepatol 2013;11(8):975-81.

53. Buchanan GN, Owen HA, Torkington J, Lunniss PJ, Nicholls RJ, Cohen CR. Long-terme outcome following loose-seton technique for external sphincter preservation in complex anal fistula. Br J Surg 2004;91: 476-80.

54. Grimaud JC, Munoz-bongrand N, Siproudhis L, Abramowitz L, Senejoux A, Vitton V, *et al*. Fibrin glue is effective healing perianal fistulas in patients with Crohn's disease. Gastroenterology 2010;138:2275-81.

55. Senejoux A., Siproudhis L, Abramowitz L, *et al*. Randomized controlled trial comparing seton removal alone or in association with anal fistula plug in fistulising ano-perineal Crohn's disease. Colorectal Disease 2013;15 supp 3, B4:1-2.

56. Soltani A. Kaiser AM. Endorectal flap for cryptoglandular or Crohn's fistula in ano. Dis Colon Rectum 2010;53:486-95.

57. Reenaers C, Louis E, Belaiche J, *et al*. Does co-treatment with immunosuppressors improve outcome in patients with Crohn's disease treated with adalimumab? Aliment Pharmacol Ther 2012;36:1040-8.

58. Gingold DS, Murrell ZA, Fleshner PR. A prospective evaluation of the ligation of the intersphincteric tract procedure for complex anal fistula in patients with Crohn disease. Ann Surg 2014 Dec;260(6):1057-61. doi10.1097/SLA.0000000000000479. PubMed PMID:24374520.

59. Ruffolo C, Scarpa M, Bassi N, Angriman I. A systematic review on advancement flaps for rectovaginal fistula in Crohn's disease: transrectal *vs* transvaginal approach. Colorectal Dis 2010 Dec;12(12):1183-91.

60. Lefevre JH, Bretagnol F, Maggiori L, Alves A, Ferron M, Panis Y. Operative results and quality of life after gracilis muscle transposition for recurrent rectovaginal fistula. Dis Colon Rectum 2009;52:1290-5.

61. Furst A, Schmidbauer C, Swol-Ben J, Iesalnieks I, Schwandner O, Agha A. Gracilis transposition for repair of recurrent anovaginal and rectovaginal fistulas in Crohn's disease. Int J Colorectal Dis 2008;23: 349-53.

62. Pitel S, Lefevre JH, Parc Y, Chafai N, Shields C, Tiret E. Martius advancement flap for low rectovaginal fistula: short- and long-term results. Colorectal Dis 2011;13:e112-5.

63. Songne K, Scotte M, Lubrano J, Huet E, Lefebure B, Surlemont Y, *et al*. Treatment of anovaginal or rectovaginal fistulas with modified Martius graft. Colorectal Dis 2007; 9:653-6.

64. Regimbeau JM, Panis Y, Marteau P, Benoist S, Valleur P. Surgical treatment of anoperineal Crohn's disease: can abdominoperineal resection be predicted? J Am Coll Surg 1999; 189:171-6.

65. Regimbeau JM, Panis Y, Cazaban L, Pocard M, Bouhnik Y, Matuchansky C, *et al*. Long-term results of faecal diversion for refractory perianal Crohn's disease. Colorectal Dis 2001;3:232-7.

66. Abitbol Vered, Abramowitz Laurent, Allez Matthieu, Baudry Clotilde, Beaugerie Laurent, Bouhnik Yoram, Cosnes Jacques, Dreanic Johann, Flourié Bernard, Laharie David, Nachury Maria. Adénocarcinome et carcinome épidermoïde de l'anus et/ou du bas rectum au cours de la maladie de Crohn. JFHOD 2014.

67. Linares L, Moreira LF, Andrews H, Allan RN, Alexander-Williams J, Keighley MR. Natural history and treatment of anorectal strictures complicating Crohn's disease. Br J Surg 1988 Jul;75(7):653-5.

68. Galandiuk S, Kimberling J, Al-Mishlab TG, Stromberg AJ. Perianal Crohn disease: predictors of need for permanent diversion. Ann Surg 2005;241:796-801. Fields S, Rosainz L, Korelitz BI, Panagopoulos G, Schneider J. Rectal strictures in Crohn's disease and coexisting perirectal complications. Inflamm Bowel Dis 2008;14:29-31.

69. Faucheron JL, Poncet G, Voirin D, Riboud R. Chirurgie des complications anorectales de la maladie de Crohn - Techniques chirurgicales - Appareil digestif - 40-693 EM|consulte.

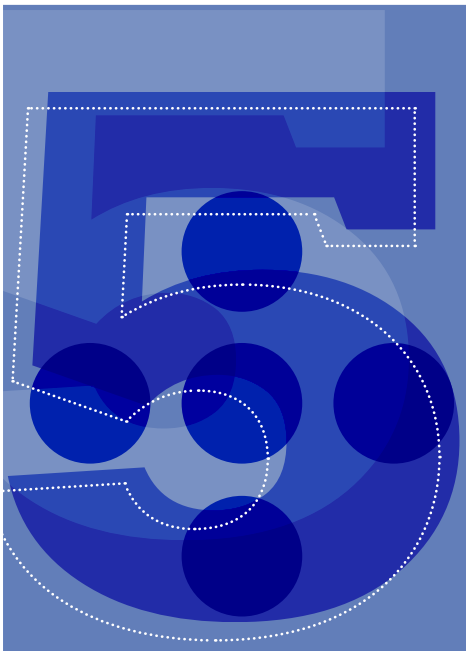

Les Cinq points forts

Dans le cadre du bilan préopératoire de suppurations ano-périnéales liées à une maladie de Crohn, la complexité des trajets fistuleux rend souvent nécessaire la réalisation d'une cartographie précise des lésions par un examen clinique couplé à des examens d'imagerie, échographie endo-anale et surtout IRM pelvienne.

Le traitement a pour but d'éviter les récidives des épisodes aigus de suppuration en limitant les séquelles ano-périnéales et surtout en préservant la continence. En conséquence, une fistulotomie n'est pas une option chirurgicale recommandée.

Le traitement des suppurations ano-périnéales liées à la maladie de Crohn comprend une phase chirurgicale, consistant à drainer les abcès, et une phase médicale, agissant sur la cause de la maladie, l'inflammation locale et luminale le cas échéant.

Le drainage des éventuels abcès et la mise sur seton de la fistule sont un préalable à toute prise en charge médico-chirurgicale.

Les anti-TNF représentent à ce jour le traitement médical le plus efficace en cas de fistules anales liées à la maladie de Crohn.

Questions à choix unique

Question 1

Dans le cas du traitement médical des fistules anales simples liées à la maladie de Crohn, le seul traitement dont l'efficacité soutenue repose sur des études cliniques à fort niveau de preuve est :

- ❏ A. antibiothérapie orale (métronidazole et quinolones)
- ❏ B. azathioprine
- ❏ C. anti-TNF
- ❏ D. tacrolimus par voie générale
- ❏ E. ciclosporine intraveineuse puis relais *per os*

Question 2

Dans le cadre de la prise en charge d'une fistule anale complexe (trans-sphinctérienne supérieure) liée à la maladie de Crohn, après drainage par seton, laquelle de ces propositions chirurgicales est vraie :

- ❏ A. Colle et plug sont efficaces
- ❏ B. La fistulotomie n'est pas délétère pour la continence anale
- ❏ C. L'ablation simple du seton et le lambeau rectal sont à discuter
- ❏ D. La confection d'un lambeau rectal doit être systématiquement protégée par une stomie

Question 3

En cas de sténose rectale basse fixée (S2) de 4 cm de long ne laissant pas passer l'endoscope, une seule proposition est fausse :

- ❏ A. Le traitement de cette sténose est nécessaire pour la surveillance du segment d'amont
- ❏ B. Il faut s'assurer de l'absence de cancer et d'abcès au niveau de la sténose avant une première tentative de dilatation
- ❏ C. Il n'existe pas de risque sur la continence anale à lever la sténose
- ❏ D. La dilatation au doigt ou à la bougie sous AG est efficace à court terme
- ❏ E. En cas d'échec de plusieurs dilatations, une chirurgie conservatrice de plastie chirurgicale est à discuter avant d'envisager une proctectomie

Notes