Comment explorer un œsophage de Barrett ?

Gabriel Rahmi

(✉) Service d'Hépato-Gastroentérologie du Pr Christophe Cellier, Hôpital Européen Georges Pompidou, 20 rue Leblanc, 75015, Paris. Tél. : 01 56 09 59 68
E-mail : gabriel.rahmi@egp.aphp.fr

Objectifs pédagogiques :

- Définition et classifications
- Techniques d'examens endoscopiques
- Comment réaliser les biopsies : protocole de Seattle ou biopsies ciblées
- Apport de l'endomicroscopie confocale

Conflit d'intérêt

Aucun

Mots clés : œsophage de Barrett, endobrachyœsophage, endoscopie, chromoendoscopie, endomicroscopie confocale

Abréviations :

EBO : endobrachyoeosphage
EOGD : endoscopie oeso-gastroduodénale
DBG : dysplasie de bas grade
DHG : dysplasie de haut grade
MI : métaplasie intestinale
IMC : indice de masse corporel
NBI : narrow band imaging
FICE : fuji intelligent chromo endoscopy
pCLE : probe-based confocal laser endomicroscopy

L'endobrachyœsophage (EBO) est une lésion acquise et bénigne dont le principal risque est l'évolution vers un adénocarcinome. L'endoscopie œso-gastro-duodénale (EOGD) joue un rôle majeur dans le diagnostic, l'évaluation et le traitement de cette lésion précancéreuse. L'efficacité du dépistage et de la surveillance endoscopique dépend de la qualité de l'examen endoscopique. Les différentes techniques d'analyse de la muqueuse œsophagienne sont en pleine évolution et ont pour objectif de : 1/ augmenter la détection des anomalies de relief de la muqueuse œsophagienne durant le dépistage et la surveillance d'un EBO, 2/ guider le traitement endoscopique en définissant précisément les limites latérales de la lésion et en estimant son extension en profondeur, et 3/ prédire l'histologie en faisant un diagnostic durant la procédure endoscopique.

Définition et classifications

Définition

L'endobrachyœsophage ou « œsophage de Barrett »

L'endobrachyœsophage a été décrit pour la première fois en 1950 à Londres [1]. Il est défini par la présence d'une métaplasie, c'est-à-dire par la transformation progressive de l'épithélium malpighien stratifié du bas de l'œsophage en épithélium glandulaire de type cylindrique. Selon le consensus international de Montréal, la forme typique de l'EBO est une métaplasie intestinale avec un épithélium contenant un contingent de cellules caliciformes [2]. La métaplasie gastrique, selon un avis d'experts, ne suffit pas à définir un EBO.

Physiopathologie

La physiopathologie de l'EBO est mal connue. Le remplacement de l'épithélium se fait lentement, en 5 à 10 ans. Il résulte d'une agression répétée du reflux gastrique acide et biliaire sur la muqueuse du bas œsophage. Lors des phénomènes de réparation de l'épithélium, il semblerait que les cellules souches digestives recrutées pour la cicatrisation forment un nouvel épithélium de type intestinal [3].

Epidémiologie

L'EBO est asymptomatique. Il est considéré comme une complication du reflux gastro-œsophagien (RGO) qui se traduit dans environ 60 % des cas par un pyrosis ou des brûlures gastriques [4]. On estime qu'environ 10 % de la population française souffrirait d'un RGO typique et que 10 % d'entre eux seraient porteurs d'un EBO [5]. Certains facteurs prédictifs de survenue d'un EBO ont été rapportés dans la littérature : le sexe masculin, un âge supérieur à 50 ans, une obésité avec un indice de masse corporel (IMC) supérieur à 30, des symptômes fréquents (plus d'1 fois par semaine) et anciens (plus de 5 ans) [6].

Le principal risque lié à l'EBO est l'évolution vers un adénocarcinome. Les différents stades de la transformation sont : la métaplasie intestinale, la dysplasie de bas grade (DBG) puis la dysplasie de haut grade (DHG) et enfin l'adénocarcinome. Cette séquence permet de concevoir une stratégie de dépistage du cancer et de surveillance de l'EBO [7]. L'incidence annuelle du cancer sur EBO est en augmentation constante dans les pays occidentaux. En cas d'EBO non dysplasique, l'incidence du cancer est de 0,1 à 0,6 % patients-année (c'est-à-dire 1 à 6 cas déclarés pour 1 000 patients atteints d'EBO suivis pendant 1 an), il aug-

mente légèrement en cas de DBG (0,6 à 1,6 % patients-année) et considérablement en cas de DHG (10 % patients-année) [8].

Diagnostic et classifications

Le diagnostic d'un EBO se fait en deux étapes : la première est endoscopique et la seconde est histologique.

Diagnostic endoscopique

L'examen endoscopique concerne tout particulièrement la ligne Z qui est normalement située à la jonction œso-gastrique définie par le haut des plis gastriques. Cette ligne Z est définie comme la ligne démarquant l'épithélium malpighien de l'œsophage (blanchâtre) et celui cylindrique de l'estomac (rose-orange). L'utilisation d'un capuchon transparent placé au bout de l'endoscope permet d'analyser cette zone avec plus de facilité et doit être recommandé lors de la surveillance d'un EBO (notamment lors d'une évaluation thérapeutique pour mettre en évidence un éventuel EBO résiduel). Des conseils pratiques pour améliorer la détection endoscopique de l'endobrachyœsophage et de ses complications sont détaillés dans le Tableau I.

Il faut suspecter une métaplasie (de la même couleur que la muqueuse cardiale) lorsque la ligne Z remonte dans l'œsophage, de façon circonférentielle ou en formant des remontées linéaires (les languettes). On parle d'EBO court ou long lorsqu'il est étendu respectivement sur une hauteur de moins ou plus de 3 cm.

Dans le but d'uniformiser la description endoscopique des EBO, la classification internationale de Prague C-M, maintenant largement reconnue, doit être systématiquement utilisée [9]. Elle définit la distance en centimètres entre le haut des plis gastriques et le haut de la métaplasie intestinale, qu'elle soit circonférentielle (C) ou sous forme de languette (M) (Fig. 1).

Lorsque qu'une anomalie de relief est mise en évidence au sein d'un EBO, la classification de Paris doit être utilisée [10]. Elle permet de distinguer les lésions sessiles/pédiculées (0-I), planes (0-II) ou ulcérées (0-III) (Fig. 2). Les lésions sessiles (0-Is), déprimées (0-IIc) ou ulcérées (O-III) sont associées à un risque d'envahissement en profondeur plus important [11]. Lorsque ce nodule correspond à un adénocarcinome, il est recommandé de réaliser une échoendoscopie avec une sonde standard (7,5 à 12 Mhz) afin de s'assurer que la lésion est bien superficielle, stade UsT1N0 (n'atteignant pas la musculeuse et sans atteinte ganglionnaire). La mini-sonde haute fréquence (20 mhz) est très peu utilisée même si elle permet en théorie de mieux préciser l'extension en profondeur au sein des lésions

Tableau I. Exploration endoscopique d'un endobrachyœsophage

	Conseils pratiques pour améliorer la détection endoscopique de l'endobrachyœsophage et de ses complications
1.	Il faut privilégier l'endoscopie sous anesthésie générale ou sédation profonde pour réaliser un examen complet
2.	Utiliser au minimum un endoscope haute définition
3.	Bien laver la muqueuse œsophagienne avec de l'eau et/ou un agent mucolytique (N-acétylcystéine)
4.	Prendre le temps de faire une inspection minutieuse avec des photos et des films (enregistrement)
5.	L'examen de l'œsophage doit être systématisé avec une analyse par quadrant en s'attardant sur la face latérale droite de l'EBO (de 12 h à 6 h), localisation privilégiée des complications dans certaines études
6.	Utiliser systématiquement un capuchon transparent fixé au bout de l'endoscope
7.	Décrire l'étendue de l'EBO avec la classification de Prague C-M
8.	Réaliser le protocole de Seattle : 1 biopsie = 1 flacon (planimétrie) Repérer les faces en fonction de la déclivité du liquide dans la lumière œsophagienne (patient en décubitus dorsal : le liquide montrera la face postérieure)
9.	Se former et s'entraîner à la lecture des images obtenues par chromoendoscopie optique et virtuelle (avec ou sans acide acétique)

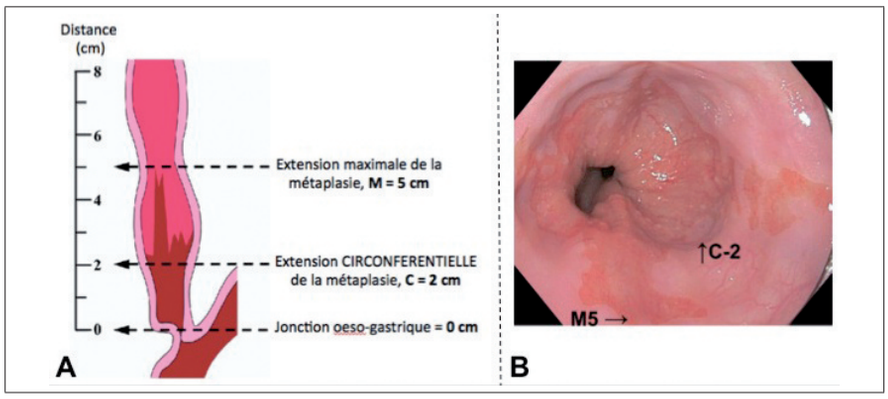

Figure 1. La classification internationale de Prague C-M doit être systématiquement utilisée pour décrire un endobrachyœsophage (EBO). Elle définit la distance en centimètres entre le haut des plis gastriques et le haut de la métaplasie intestinale, qu'elle soit circonférentielle (C) ou sous forme de languette (M). Dans cet exemple (A et B), il s'agit d'un EBO classé C2M5. Adapté de Sharma P *et al.* (9).

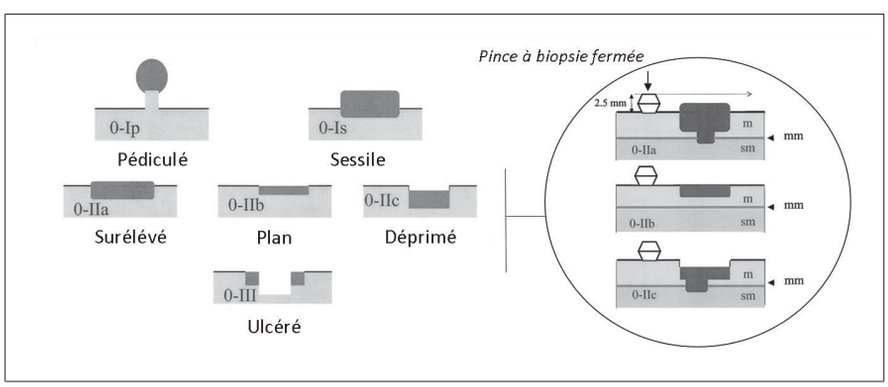

Figure 2. La classification de Paris distingue les anomalies de relief est mise en évidence au sein d'un EBO. Elle permet de distinguer les lésions sessiles/pédiculées (0-I), planes (0-II) ou ulcérées (0-III) (10).

T1 [12]. La recommandation est plutôt de réséquer toute lésion usT1N0 et de préciser l'extension exacte à l'examen histologique (avis d'experts) [13].

Une récente approche diagnostique de l'EBO par vidéocapsule a été proposée. Elle présente l'avantage d'être une technique non invasive et facile à réaliser. Un dispositif muni d'une double caméra et d'une prise image allant jusqu'à 14 images/seconde (Phillcam ESO, Covidien, Medtronic) a été évalué et semble prometteur. Ainsi, une méta-analyse a montré que cette capsule avait une sensibilité et une spécificité respectivement de 77 et 86 % pour le diagnostic d'EBO, avec une valeur prédictive négative de 90 % [14]. Cependant, cette technique présente des performances encore insuffisantes pour l'utiliser en pratique courante, d'autant plus qu'elle ne permet pas de faire de biopsies.

Diagnostic histologique

Des biopsies systématiques étagées et ciblées sur des zones en relief doivent être réalisées pour confirmer l'EBO. L'analyse histologique permet la confirmation du diagnostic, lorsqu'il existe, recherche une métaplasie intestinale (présence d'un épithélium cylindrique en bandes avec présence de des cellules caliciformes) et/ou une éventuelle complication, c'est-à-dire une dysplasie de bas grade, de haut grade ou un cancer.

Surveillance

Lors de la surveillance de l'EBO (qui doit être faite selon les recommandations de la SFED, détaillées dans le Tableau II), les biopsies doivent être réalisées selon le protocole de Seattle. Il consiste à faire systématiquement 2 à 4 biopsies aux quatre quadrants par niveau de 1 cm en cas d'EBO court ou s'il s'agit d'une languette, et à faire 4 biopsies tous les 2 cm en cas d'EBO circulaire long. Une planimétrie doit être réalisée en précisant sur un schéma la localisation exacte de toutes les biopsies. Les anomalies endoscopiques (relief, couleur, vascularisation) sont biopsiées séparément.

La surveillance d'un EBO, après un traitement endoscopique, est basée sur la réalisation de biopsies ciblées s'il existe des zones anormales et sur des biopsies étagées sur le néo-épithelium œsophagien selon le protocole de Seattle (biopsies aux quatre quadrants tous les centimètres).

Tableau II. Modalités de surveillance d'un endobrachyœsophage (EBO) selon les recommandations de la Société Française d'Endoscopie Digestive (2007)

EBO non dysplasique	EBO court < 3 cm : EOGD + biopsies / 5 ans EBO long > 3 cm, < 6 cm : EOGD + biopsies / 3 ans EBO long > 6 cm : EOGD + biopsies / 2 ans
DBG	IPP double dose pendant 2 à 3 mois avant EOGD + biopsies Si DBG persistante EOGD + biopsies / 6 mois la première année puis /an (*double lecture histologique*)
DHG	IPP double dose pendant 1 à 2 mois puis EOGD + biopsies (protocole de planimétrie pour repérer les zones de DHG)
DHG confirmée	Bilan pré-thérapeutique (double lecture histologique, caractérisation et repérage des lésions)

EOGD : endoscopie œsogastroduodénale ; DBG : dysplasie de bas grade ; DHG : dysplasie de haut grade ; IPP : inhibiteurs de la pompe à protons.

Dans certain cas d'EBO avec une DBG où le rythme de surveillance est plus difficile à déterminer, il est possible de compléter l'examen histopathologique par la recherche d'une altération des gènes codant pour des protéines de réparation de l'ADN, comme la p53. Ainsi, la présence de p53 est associée dans certaines études à un risque plus élevé de développement d'une dysplasie de haut grade ou d'un cancer, orientant ainsi la prise en charge vers une surveillance plus rapprochée ou un traitement [15].

Techniques d'examens endoscopiques

L'utilisation des récentes techniques endoscopiques, comme la chromoendoscopie et l'endomicroscopie confocale, permet d'augmenter la sensibilité du dépistage de l'EBO et de ses complications. Le diagnostic endoscopique comprend deux étapes : l'étape de détection d'une zone suspecte souvent plane (changement de couleur, désorganisation du réseau vasculaire), puis l'étape de caractérisation de cette zone grâce à l'analyse précise de l'architecture glandulaire en surface (*pit pattern* en anglais) et de la microvascularisation.

Imagerie haute définition

La qualité des images endoscopiques a été nettement améliorée ces dernières années. Elles peuvent atteindre 600 000 à 2 000 000 pixels grâce à l'utilisation d'endoscopes dotés de capteurs CDD miniaturisés et couplés à des processeurs électroniques HD. De plus, il existe des systèmes de grossissement par zoom optique (× 60 à × 150) ou électronique améliorant nettement l'analyse de l'architecture glandulaire en surface et de la microvascularisation.

L'utilisation d'un endoscope haute définition est devenue incontournable pour analyser un EBO en lumière blanche.

Chromoendoscopie optique

Bleu de méthylène

Il s'agit d'un colorant vital, c'est-à-dire qui est absorbé par les cellules épithéliales digestives. Il n'est plus utilisé en France car, outre le risque mutagène théorique évoqué dans une publication dans le Lancet en 2003 [16], une récente méta-analyse a montré que sa rentabilité diagnostique pour la détection de la MI et de la DHG était équivalente à celle des biopsies en quadrants [17].

Indigo carmin

Il s'agit d'un colorant de surface qui se loge dans les interstices formés par les cellules épithéliales, renforçant le contraste des reliefs à la surface des glandes. Le relief muqueux en crête et/ou villeux est associé à la MI, et le relief irrégulier et tortueux est associé à la DHG [18, 19]. Dans ces deux cas la sensibilité de l'indigo carmin est d'environ 70 %.

Cristal violet

Comme l'indigo carmin, c'est un colorant de surface qui permet de détecter la MI et la DHG avec une sensibilité de 86 % et 96 % respectivement [20]. Ce colorant est très rarement utilisé en France à la différence des pays asiatiques.

Acide acétique

Lorsqu'il est en contact avec la muqueuse œsophagienne, l'acide acétique est responsable d'une dénaturation transitoire des protéines nucléaires et des cytokératines des cellules épithéliales. Il en résulte un œdème de la sous-muqueuse donnant un aspect blanchâtre et un rehaussement de l'architecture glandulaire qui dure 30 à 60 secondes (Fig. 3). L'acide acétique est dilué de 1,5 à 3 % (vinaigre d'alcool blanc) avant d'être simplement pulvérisé avec un cathéter spray sur la muqueuse en commençant par la partie distale de l'œsophage.

L'aspect décrit par un relief villeux ou en crête (à la différence des petits puits ronds ou d'un aspect réticulaire) est associé à une MI dans 100 % des cas [21]. La sensibilité et la spécificité de l'acide acétique combiné au zoom sont respectivement de 70-95 % et 15-90 % [22].

Chromoendoscopie « virtuelle » ou « électronique »

Les limites de la chromoendoscopie optique sont nombreuses : 1/ elle nécessite l'utilisation d'un cathéter spray, 2/ une coloration complète et homogène est difficile à obtenir, 3/ elle ne semble pas optimale pour analyser le réseau vasculaire en surface, 4/ elle allonge significativement la durée de la procédure, et enfin 5/ aucune classification consensuelle n'est actuellement disponible. C'est dans ce contexte que la chromoendoscopie virtuelle se développe et présente un grand intérêt. Son principe repose sur l'exploitation des propriétés physiques et optiques de certaines bandes spécifiques du spectre de la lumière blanche. Elle est déclenchée en appuyant sur un commutateur placé sur la poignée de l'endoscope. Elle est instantanée et réversible. Elle peut être couplée à l'utilisation de l'acide acétique.

Le **NBI** (*narrow band imaging*) ou l'imagerie spectrale en bandes étroites (Olympus, Tokyo, Japon) est basé sur la sélection dans le spectre de la lumière blanche de certaines longueurs d'ondes. Ainsi, la sélection du bleu (415 nm) et du vert (540 nm), qui correspond aux longueurs d'ondes spécifiques de l'hémoglobine, va permettre de rehausser les structures vasculaires au sein de la muqueuse. L'utilisation du zoom couplé au NBI permet d'analyser l'aspect des microvaisseaux (réguliers ou tortueux, leur diamètre) et l'architecture des glandes (circulaire, villeux, irrégulier). Certaines classifications ont été proposées pour différencier la muqueuse normale de la muqueuse pathologique mais leur évaluation est encore insuffisante [23]. Une nouvelle génération du système NBI disponible avec les endoscopes de la série 190 permet d'avoir une meilleure intensité lumineuse et un mode « dual focus » qui permet un grossissement ×70 de la muqueuse.

Le **FICE** (*Fuji intelligent chromo endoscopy*) développé par une autre société (Fujifilm, Tokyo, Japon) est une technique différente car l'image obtenue après un éclairage par la lumière blanche est modifiée *a posteriori* permettant d'obtenir plusieurs réglages en fonction du tissu étudié. Plus récemment, un nouveau système endoscopique, le Lasereo®, a été développé par cette même société. L'utilisation de deux lasers (415 nm et 450 nm) permet d'obtenir une image haute résolution encore plus contrastée de la surface muqueuse (*blue laser image* ou BLI) [24].

Enfin, le système **i-Scan** (Pentax, Tokyo, Japon) fonctionne comme le FICE, par un traitement de l'image obtenu avec la lumière blanche grâce à des algorithmes élaborés tenant compte des différentes caractéristiques spectrales.

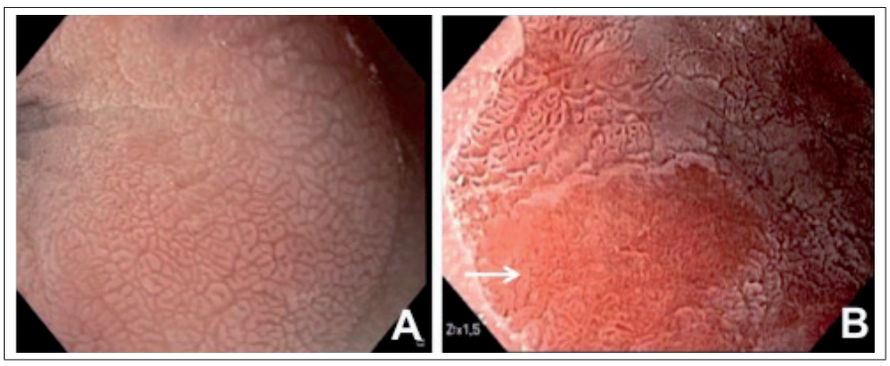

Figure 3. Examen endoscopique d'un endobrachyœsophage après pulvérisation d'une solution d'acide acétique diluée à 1,5 %. A : Aspect « en crête » correspondant à la métaplasie intestinale sans dysplasie. B : Aspect désorganisé érythémateux en relief (flèche blanche) correspondant à une dysplasie de haut grade (lumière blanche avec zoom)

Nouvelles techniques

De nombreuses techniques sont en cours de développement et ne sont utilisées que dans certains centres orientés vers la recherche en endoscopie. Leurs objectifs sont d'une part d'améliorer la détection des zones suspectes au sein de l'EBO et d'autre part de mieux caractériser ces lésions grâce à une analyse histologique dynamique *in vivo*. Elles permettent ainsi de mieux cibler les biopsies.

Ces techniques sont :

– ***l'endomicroscopie confocale par minisonde ou pCLE (probe-based confocal laser endomicroscopy)***

De plus en plus de données sur l'évaluation de cette technique sont disponibles dans la littérature. Elle fait l'objet d'un chapitre qui lui est consacré à la fin de cette revue.

– ***l'endocytoscopie***

Il s'agit d'une autre méthode d'endomicroscopie qui utilise un endoscope dédié, l'endocystoscope, muni d'une lentille grossissante (×450 à ×1125 selon le prototype utilisé) qui permet d'obtenir une analyse microscopique de la surface muqueuse après pulvérisation de bleu de méthylène. Très peu de données sont disponibles sur l'évaluation de l'EBO avec de cette technique et les premiers résultats étaient décevants, notamment en termes de qualité d'image et de concordance interobservateurs [25].

– ***la tomographie par cohérence optique***

Cette technique permet d'obtenir une image de haute résolution (4 µm) grâce à une sonde passée dans le canal opérateur de l'endoscope. Elle a été initialement développée en ophtalmologie et son évaluation en endoscopie digestive est très limitée. C'est une technique qui permet d'analyser les glandes en profondeur. Ceci pourrait être intéressant pour diagnostiquer la présence des « glandes enterrées » décrites après un traitement de l'EBO

par radiofréquence et qui seraient responsables des récidives à distance.

– *l'autofluorescence*

Son principe est basé sur l'excitation des fluorophores présent naturellement dans la muqueuse digestive. Ainsi, un EBO apparaîtra vert après excitation par un laser alors que la DHG et l'adénocarcinome se manifesteront sous la forme de zones bleues-violettes. Cependant, malgré une sensibilité satisfaisante de cette technique le taux de faux positifs est élevé [26].

– *l'imagerie moléculaire*

L'objectif est de détecter des cibles biologiques surexprimées dans l'EBO. Ces cibles correspondent à un profil d'expression de gènes dont les changements pourraient être mis en évidence avant les anomalies morphologiques. Le principe est basé sur la reconnaissance d'une protéine surexprimée à la surface des cellules par un anticorps lui-même lié à un fluorophore qui pourra être excité par un laser durant l'endoscopie. Cette nouvelle approche endoscopique est encore à un stade précoce de la recherche mais est très encourageante [27].

Comment réaliser les biopsies : protocole de Seattle ou biopsies ciblées

La surveillance endoscopique d'un EBO permet de diagnostiquer les lésions néoplasiques à un stade très précoce. Les deux stratégies possibles sont 1/ des biopsies étagées selon le protocole de Seattle, ou 2/ des biopsies ciblées sur des zones anormales.

Le protocole de Seattle recommandé dans la surveillance de l'EBO présente plusieurs limites. La rentabilité diagnostique est insuffisante malgré une durée de procédure allongée en raison du nombre important de biopsies à réaliser. Ces biopsies sont souvent responsables d'une hémorragie gênant la visualisation de la muqueuse œsophagienne. De plus, la surface analysée ne représente que 4 à 6 % de tout l'EBO notamment lorsqu'il est étendu. En raison de son caractère contraignant, invasif et coûteux (analyse histologique), ce protocole est très peu suivi en pratique courante par les endoscopistes [28].

Le développement des techniques de détection (comme la chromoendoscopie optique ou virtuelle) et l'amélioration de la définition de l'image avec les nouveaux endoscopes ouvre la voie à une surveillance de l'EBO basée sur des biopsies ciblées. Cette nouvelle stratégie est en cours d'évaluation (Tableau III).

Tableau III. Performances cliniques des principales techniques endoscopiques pour la détection des zones de dysplasie de haut garde et de cancer superficiel sur endobrachyœsophage

Techniques	Études	Sensibilité	Spécificité	Références
Lumière blanche + haute définition	ERC	40 %-64 %	98 %-100 %	*25, 28*
Chromoendoscopie optique				
Bleu de méthylène	ERC	49 %-51 %	48 %-85 %	*13*
Indigo carmin (+ zoom)	P	70 %-83 %	80 %-88 %	*14,15*
Acide acétique	P	70 %-95 %	15 %-90 %	*17*
NBI*	ERC, P, MA	90 %-100 %	72 %-100 %	*22-25*
pCLE**	ERC, P, MA	68 %-96 %	87 %-98 %	*28, 29*

ERC : étude randomisée contrôlée, P : étude prospective, MA : méta-analyse

*NBI : Narrow Band Imaging

**pCLE : probe-based confocal laser endomicroscopy

Le NBI est la chromoendoscopie virtuelle la mieux étudiée pour la détection des zones suspectes de DHG ou de cancer [29-32].

Les performances diagnostiques du NBI pour détecter la DHG (irrégularité de l'architecture glandulaire et des vaisseaux) sont bonnes (Fig. 4). Ainsi, une méta-analyse regroupant 5 études a montré une sensibilité et une spécificité de 97 % et 94 % respectivement pour le NBI dans cette indication [33]. Cependant, la corrélation inter- et intra-observateurs était décevante, à la fois chez les endoscopistes expérimentés et chez les débutants.

Une étude prospective portant sur 65 patients connus pour avoir un EBO dysplasique a montré que l'utilisation du NBI permettant des biopsies ciblées détectait un plus grand nombre de patients (57 % *vs.* 43 %) en réalisant moins de biopsies (4,7 *vs* 8,5) par rapport à l'endoscopie standard avec des biopsies réalisées selon le protocole de Seattle [30].

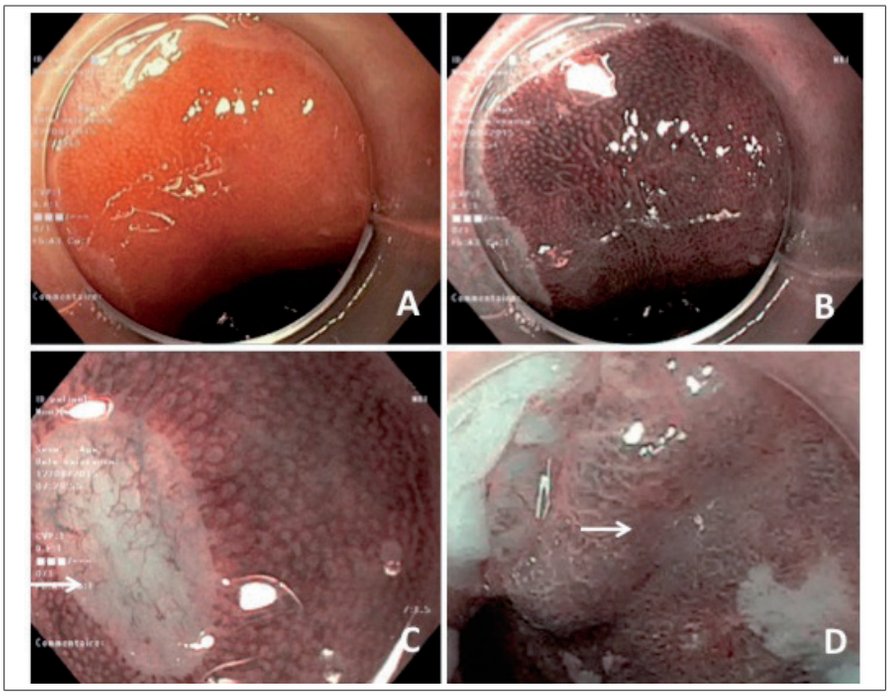

Figure 4. Examen d'un endobrachyœsophage : évidence d'un réseau vasculaire régulier en lumière blanche (A) puis en NBI (B). Présence d'un îlot de muqueuse malpighienne (flèche) au sein d'un EBO (C). Zone irrégulière dysplasique (flèche) sur une languette d'EBO (D)

Sharma *et al.* ont comparé l'efficacité du protocole de Seattle (biopsies étagées en lumière blanche haute définition) au NBI pour la détection de la MI et de la dysplasie sur EBO dans une étude prospective randomisée multicentrique [31]. Les 123 patients inclus avaient les deux techniques à 3-8 semaines d'intervalle. Les deux techniques permettaient de faire le diagnostic de la MI dans des proportions comparables (92 %), mais le nombre de biopsies par patient était moins important dans le groupe NBI. Le NBI détectait une proportion plus importante de zones avec une dysplasie par rapport aux biopsies systématiques (30 % *vs.* 21 %, p = 0,01). Aucune zone plane et régulière en NBI n'était le siège d'une DHG ou d'un cancer.

De façon plus générale, une méta-analyse et revue systématique de la littérature a montré que les techniques de chromoendoscopie (optique et virtuelle) augmentait le taux de détection de la dysplasie sur EBO de 34 % (IC 95 % 20-56 %, p < 0,0001) [34].

Ces résultats sont donc encourageants pour penser que les techniques de détection pourraient dans un futur proche se substituer au protocole de Seattle [23]. Compte tenu de sa large utilisation en France, la chromoendoscopie virtuelle, et notamment le NBI, couplée à l'acide acétique est recommandée en pratique courante (avis d'experts).

Apport de l'endomicroscopie confocale

L'endomicroscopie confocale est une technique d'imagerie microscopique qui permet d'obtenir des images histologiques dynamiques en temps réel au cours d'une procédure endoscopique. Il s'agit d'une technique de caractérisation des légions de la muqueuse digestive, plutôt qu'une technique de détection. Le dispositif le plus utilisé est le Cellvizio ou pCLE (*probe-based confocal laser endomicroscopy*) proposé par une société française (Mauna Kea Technologies). Il s'agit d'une minisonde qui passe dans le canal opérateur de l'endoscope et dont l'extrémité distale est posée sur la muqueuse qui est alors grossit de plus de 1 000 fois (champ de vision : 240 µm, résolution latérale : 1 µm, profondeur d'image : 60 µm). Un agent de contraste fluorescent (comme la fluorescéine par voie intraveineuse) est injecté quelques minutes avant l'examen et permet de visualiser le réseau vasculaire (capillaires fins ou dilatés, réguliers ou tortueux, avec une fuite de fluorescéine), les cryptes glandulaires (normales / équidistantes ou désorganisées / éloignées) et les cellules (présentes / normales ou absentes / élargies) (Fig. 5).

Les deux principaux avantages de cette technique sont, d'une part, de pouvoir cibler et de réaliser des biopsies sur les zones suspectes en prédisant l'histologie, et d'autre part, de prendre éventuellement des décisions immédiates d'exérèse durant la procédure pouvant aboutir à la réalisation d'une résection muqueuse sans attendre les résultats des biopsies en cas d'aspect formel de DHG ou de cancer.

Deux études récentes multicentriques randomisées contrôlées ont montré un meilleur rendement diagnostique de la pCLE par rapport au protocole de Seattle. La première étude a inclus 101 patients avec un EBO exploré, soit par lumière blanche (haute définition) en appliquant le protocole de Seattle, soit par lumière blanche et pCLE [35]. L'ajout de la pCLE à la lumière blanche pour détecter une DHG ou un cancer permettait d'obtenir une meilleure sensibilité (68,3 % *vs* 34,2 %, p < 0,05), avec une spécificité légèrement moins bonne (87,8 % *vs* 92,7 %, p < 0,001). Dans la seconde étude, 192 patients avec un EBO étaient randomisés entre exploration par lumière blanche et protocole de Seattle ou lumière blanche associée à une endomicroscopie intégrée au sein d'un endoscope dédié (Pentax, Tokyo, Japon) [36]. La sensibilité pour la détection de lésions néoplasiques passait de 40 à 96 %, sans réduction de la spécificité. L'endomicroscopie changeait la prise en charge thérapeutique chez 36 % des patients. De plus, le rendement diagnostique passait de 7 % à 34 % malgré un plus faible nombre de biopsies muqueuses.

L'endomicroscopie confocale représente une véritable révolution technologique dans le domaine de l'endoscopie diagnostique. Elle permet en temps réel d'obtenir une image à l'échelle sub-cellulaire. Son utilisation est encore limitée à certains centres tertiaires et les protocoles de recherche clinique en cours doivent avoir pour objectif de démontrer le bénéfice clinique apporté aux patients et d'obtenir à terme une valorisation prise en charge par les tutelles.

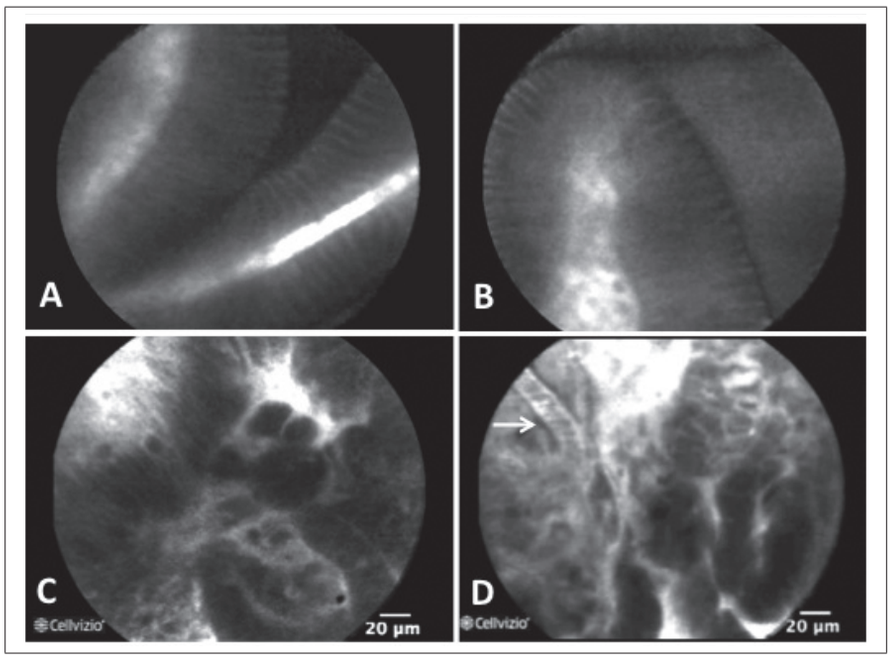

Figure 5. Analyse d'un endobrachyooesophage en endomicroscopie confocale par minisonde (Cellvizio, Manunakea Technologies, France). A et B : bandes épithéliales intestinales et micro vaisseaux réguliers correspondant à une métaplasie intestinale. C et D : Désorganisation totale de l'architecture glandulaire et élargissement des microvaisseaux (flèche) témoignant d'une dysplasie de haut grade

Conclusion

L'exploration endoscopique minutieuse d'un endobrachyœsophage conditionne l'efficacité du dépistage de la dysplasie et de l'adénocarcinome superficiel. Pour que cette exploration soit optimale, il faut utiliser au minimum un endoscope haute définition avec un capuchon transparent, prendre le temps de faire une inspection minutieuse et systématisée avec des photos et des films. Lorsqu'un EBO est diagnostiqué, et en particulier lorsqu'il existe une dysplasie, il est indispensable de surveiller endoscopiquement les patients selon les recommandations de la SFED.

Le développement technologique des dix dernières années en endoscopie diagnostique nous permet d'entrevoir une nouvelle ère basée sur l'évaluation endoscopique multimodale grâce à l'utilisation combinée de la chromoendoscopie et de l'endomicroscopie. L'enjeu des prochaines années est de confirmer les bonnes performances de ces nouvelles techniques pour l'exploration de l'EBO grâce à la réalisation d'études avec des cohortes plus importantes et en dehors de centres tertiaires. Le protocole de Seattle reste encore actuellement recommandé. Enfin, il faut promouvoir l'enseignement de ces nouvelles techniques endoscopiques diagnostiques, par exemple grâce à un diplôme universitaire comme celui créé récemment en France.

Références

1. Barrett NR. Chronic peptic ulcer of the oesophagus and « oesophagitis ». Br J Surg. 1950;38(150):175-82.
2. Vakil N, van Zanten SV, Kahrilas P, Dent J, Jones R, Global Consensus Group. The Montreal definition and classification of gastroesophageal reflux disease: a global evidence-based consensus. Am J Gastroenterol. 2006;101(8):1900-20; quiz 1943.
3. Shaheen N, Ransohoff DF. Gastroesophageal reflux, barrett esophagus, and esophageal cancer: scientific review. JAMA. 2002;287(15):1972-81.
4. Ronkainen J, Aro P, Storskrubb T, Johansson S-E, Lind T, Bolling-Sternevald E, *et al.* Prevalence of Barrett's esophagus in the general population: an endoscopic study. Gastroenterology. 2005;129(6):1825-31.
5. Bretagne J-F, Richard-Molard B, Honnorat C, Caekaert A, Barthélemy P. [Gastroesophageal reflux in the French general population: national survey of 8000 adults]. Presse Médicale Paris Fr 1983. 2006;35(1 Pt 1):23-31.
6. American Gastroenterological Association, Spechler SJ, Sharma P, Souza RF, Inadomi JM, Shaheen NJ. American Gastroenterological Association medical position statement on the management of Barrett's esophagus. Gastroenterology 2011;140(3):1084-91.
7. de Jonge PJF, van Blankenstein M, Grady WM, Kuipers EJ. Barrett's oesophagus: epidemiology, cancer risk and implications for management. Gut 2014;63(1):191-202.
8. Spechler SJ. Barrett esophagus and risk of esophageal cancer: a clinical review. JAMA 2013;310(6):627-36.
9. Sharma P, Dent J, Armstrong D, Bergman JJGHM, Gossner L, Hoshihara Y, *et al.* The development and validation of an endoscopic grading system for Barrett's esophagus: the Prague C & M criteria. Gastroenterology 2006;131(5):1392-9.
10. The Paris endoscopic classification of superficial neoplastic lesions: esophagus, stomach, and colon: November 30 to December 1, 2002. Gastrointest Endosc 2003;58(6 Suppl):S3-43.
11. Pech O, Gossner L, Manner H, May A, Rabenstein T, Behrens A, et al. Prospective evaluation of the macroscopic types and location of early Barrett's neoplasia in 380 lesions. Endoscopy 2007;39(7):588-93.
12. Chemaly M, Scalone O, Durivage G, Napoleon B, Pujol B, Lefort C, *et al.* Miniprobe EUS in the pretherapeutic assessment of early esophageal neoplasia. Endoscopy. 2008;40(1):2-6.
13. Qumseya BJ, Brown J, Abraham M, White D, Wolfsen H, Gupta N, *et al.* Diagnostic performance of EUS in predicting advanced cancer among patients with Barrett's esophagus and high-grade dysplasia/early adenocarcinoma: systematic review and meta-analysis. Gastrointest Endosc 2015;81(4):865-74.e2.
14. Bhardwaj A, Hollenbeak CS, Pooran N, Mathew A. A meta-analysis of the diagnostic accuracy of esophageal capsule endoscopy for Barrett's esophagus in patients with gastroesophageal reflux disease. Am J Gastroenterol 2009;104(6):1533-9.
15. Weston AP, Banerjee SK, Sharma P, Tran TM, Richards R, Cherian R. p53 protein overexpression in low grade dysplasia (LGD) in Barrett's esophagus: immunohistochemical marker predictive of progression. Am J Gastroenterol 2001;96(5):1355-62.
16. Olliver JR, Wild CP, Sahay P, Dexter S, Hardie LJ. Chromoendoscopy with methylene blue and associated DNA damage in Barrett's oesophagus. Lancet Lond Engl 2003;362(9381):373-4.
17. Ngamruengphong S, Sharma VK, Das A. Diagnostic yield of methylene blue chromoendoscopy for detecting specialized intestinal metaplasia and dysplasia in Barrett's esophagus: a meta-analysis. Gastrointest Endosc 2009;69(6):1021-8.
18. Sharma P, Weston AP, Topalovski M, Cherian R, Bhattacharyya A, Sampliner RE. Magnification chromoendoscopy for the detection of intestinal metaplasia and dysplasia in Barrett's oesophagus. Gut 2003;52(1):24-7.
19. Sharma P, Marcon N, Wani S, Bansal A, Mathur S, Sampliner R, *et al.* Non-biopsy detection of intestinal metaplasia and dysplasia in Barrett's esophagus: a prospective multicenter study. Endoscopy 2006;38(12):1206-12.
20. Yuki T, Amano Y, Kushiyama Y, Takahashi Y, Ose T, Moriyama I, *et al.* Evaluation of modified crystal violet chromoendoscopy procedure using new mucosal pit pattern classification for detection of Barrett's dysplastic lesions. Dig Liver Dis Off J Ital Soc Gastroenterol Ital Assoc Study Liver 2006;38(5):296-300.
21. Hoffman A, Kiesslich R, Bender A, Neurath MF, Nafe B, Herrmann G, *et al.* Acetic acid-guided biopsies after magnifying endoscopy compared with random biopsies in the detection of Barrett's esophagus: a prospective randomized trial with crossover design. Gastrointest Endosc 2006;64(1):1-8.
22. Bhattacharyya R, Longcroft-Wheaton G, Bhandari P. The role of acetic acid in the management of Barrett's oesophagus. Clin Res Hepatol Gastroenterol 2015;39(3):282-91.
23. Sharma P, Brill J, Canto M, DeMarco D, Fennerty B, Gupta N, *et al.* Advanced Imaging in Barrett's Esophagus. Clin Gastroenterol Hepatol 2015; 13(13):2209-18.
24. Osawa H, Yamamoto H, Miura Y, Sasao W, Ino Y, Satoh H, *et al.* Blue Laser Imaging Provides Excellent Endoscopic Images of Upper Gastrointestinal Lesions. Video J Encycl GI Endosc 2014;1(3–4):607-10.
25. Pohl H, Koch M, Khalifa A, Papanikolaou IS, Scheiner K, Wiedenmann B, *et al.* Evaluation of endocytoscopy in the surveillance of patients with Barrett's esophagus. Endoscopy. 2007;39(6):492-6.
26. Kara MA, Peters FP, Ten Kate FJW, Van Deventer SJ, Fockens P, Bergman JJGHM. Endoscopic video autofluorescence imaging may improve the detection of early neoplasia in patients with Barrett's esophagus. Gastrointest Endosc. 2005;61(6):679-85.
27. Sturm MB, Wang TD. Emerging optical methods for surveillance of Barrett's oesophagus. Gut. 2015;64(11):1816-23.
28. Abrams JA, Kapel RC, Lindberg GM, Saboorian MH, Genta RM, Neugut AI, *et al.* Adherence to biopsy guidelines for Barrett's esophagus surveillance in the community setting in the United States. Clin Gastroenterol Hepatol Off Clin Pract J Am Gastroenterol Assoc juill 2009;7(7):736-42; quiz 710.
29. Curvers WL, van den Broek FJC, Reitsma JB, Dekker E, Bergman JJGHM. Systematic review of narrow-band imaging for the detection and differentiation of abnormalities in the esophagus and stomach (with video). Gastrointest Endosc 2009;69(2):307-17.
30. Wolfsen HC, Crook JE, Krishna M, Achem SR, Devault KR, Bouras EP, *et al.* Prospective, controlled tandem endoscopy study of narrow band imaging for dysplasia detection in Barrett's Esophagus. Gastroenterology 2008;135(1):24-31.
31. Sharma P, Hawes RH, Bansal A, Gupta N, Curvers W, Rastogi A, *et al.* Standard endoscopy with random biopsies versus narrow band imaging targeted biopsies in Barrett's oesophagus: a prospective, international,

randomised controlled trial. Gut 2013;62(1):15-21.

32. Singh R, Jayanna M, Wong J, Lim LG, Zhang J, Lv J, *et al.* Narrow-band imaging and white-light endoscopy with optical magnification in the diagnosis of dysplasia in Barrett's esophagus: results of the Asia-Pacific Barrett's Consortium. Endosc Int Open 2015;3(1):E14-8.

33. Curvers WL, ten Kate FJ, Krishnadath KK, Visser M, Elzer B, Baak LC, *et al.* Low-grade dysplasia in Barrett's esophagus: overdiagnosed and underestimated. Am J Gastroenterol 2010;105(7):1523-30.

34. Qumseya BJ, Wang H, Badie N, Uzomba RN, Parasa S, White DL, *et al.* Advanced imaging technologies increase detection of dysplasia and neoplasia in patients with Barrett's esophagus: a meta-analysis and systematic review. Clin Gastroenterol Hepatol Off Clin Pract J Am Gastroenterol Assoc 2013;11(12):1562-70.e1-2.

35. Sharma P, Meining AR, Coron E, Lightdale CJ, Wolfsen HC, Bansal A, *et al.* Real-time increased detection of neoplastic tissue in Barrett's esophagus with probe-based confocal laser endomicroscopy: final results of an international multicenter, prospective, randomized, controlled trial. Gastrointest Endosc 2011;74(3):465-72.

36. Canto MI, Anandasabapathy S, Brugge W, Falk GW, Dunbar KB, Zhang Z, *et al.* In vivo endomicroscopy improves detection of Barrett's esophagus-related neoplasia: a multicenter international randomized controlled trial (with video). Gastrointest Endosc 2014;79(2):211-21.



Les Cinq points forts

Le diagnostic de l'EBO est fait en deux étapes complémentaires : la détection des anomalies endoscopiques de la jonction oeso-gastrique et l'analyse histologique montrant une métaplasie intestinale (présence de cellules caliciformes).

L'exploration endoscopique de l'EBO est basée au minimum sur l'utilisation d'un endoscope haute définition en lumière blanche.

Les techniques de détection utilisant la chromoendoscopie optique ou virtuelle optimisée par l'utilisation d'acide acétique ont prouvé leur intérêt diagnostique. La caractérisation de la muqueuse par l'endomicroscopie confocale permet d'améliorer la détection des lesions dysplasiques.

Tout EBO doit être décrit dans le compte-rendu d'endoscopie selon la classification de Prague qui définit la hauteur maximale de la muqueuse de Barrett circonférentielle et des languettes.

Lors de la surveillance d'un EBO, il faut réaliser des biopsies sur toutes les lésions visibles et réaliser des biopsies multiples étagées systématiques selon le protocole de Seattle.

Questions à choix unique

Question 1

Vous explorez un EBO : le haut des plis gastriques est à 40 cm des arcades dentaires (AD), l'extension circonférentielle de la métaplasie est à 35 cm des AD et il existe une languette allant jusqu'à 33 cm des AD. Selon la classification de Prague, l'EBO est classé :

- ❏ A. C5M5
- ❏ B. COM7
- ❏ C. C5M7
- ❏ D. C7M5

Question 2

Quelle est l' affirmation vraie concernant le NBI (narrow band imaging) :

- ❏ A. Il permet de cibler les biopsies lors de la surveillance d'un EBO et a remplacé le protocole de Seattle.
- ❏ B. Il est basé sur le traitement *a posteriori* de l'image en lumière blanche.
- ❏ C. Pour la détection de la dysplasie de haut grade ou du cancer sa sensibilité et sa spécificité sont respectivement supérieures à 90 % et 70 %
- ❏ D. La corrélation inter-observateur pour la détection de la dysplasie de haut grade ou du cancer est excellente

Question 3

L'endomicroscopie confocale par minisonde ou Cellvizio : une bonne réponse

- ❏ A. Est une technique endoscopique de « détection » plutôt que de « caractérisation » de la muqueuse œsophagienne
- ❏ B. Est basé sur le principe d'autofluorescence
- ❏ C. Est une technique d'imagerie microscopique qui permet d'obtenir des images histologiques dynamiques en temps réel au cours d'une procédure endoscopique
- ❏ D. L'ajout du Cellvizio à la lumière blanche n'augmente pas la sensibilité pour détecter une dysplasie ou un cancer

Notes