Prise en charge du carcinome épidermoïde du canal anal

Véronique Vendrely

(✉) Service de radiothérapie, CHU de Bordeaux, Hôpital Haut-Lévêque. Avenue de Magellan, 33604 Pessac

E-mail : veronique.vendrely@chu-bordeaux.fr

Objectifs pédagogiques

- Définition histologique du carcinome épidermoïde invasif
- Classification TNM et échoendoscopique des carcinomes épidermoïdes
- Bilan pré-thérapeutique optimal
- Cas particulier de la prise en charge des UsT1
- Indications thérapeutiques et modalités de surveillance après traitement

Mots-clés : cancer du canal anal, radiochimiothérapie,

Introduction

Le cancer du canal anal est un cancer rare (moins de 4 % des cancers digestifs) avec une incidence de l'ordre de 0,2 à 1,3/100 000 chez l'homme et de 0,7 à 2,1/100 000 chez la femme. Néanmoins cette incidence augmente de 2 % par an depuis les années 1970 [1, 2]. Il touche préférentiellement les femmes dans leur septième décennie, cependant le profil épidémiologique se modifie avec l'atteinte de patients masculins, plus jeunes, séropositifs pour le VIH : l'incidence est encore plus élevée (45,9/100 000) chez les patients VIH+, homosexuels masculins, sans que l'avènement des thérapies antirétrovirales n'ait entraîné de diminution [3]. Le risque de cancer anal est ainsi multiplié par 40 pour un homme infecté par le VIH et par 80 chez les homosexuels VIH [3, 4].

Définition histologique du carcinome épidermoïde invasif

Le type histologique le plus fréquent du cancer du canal anal est le carcinome épidermoïde (80 % des cas), suivi par le carcinome cloacogénique, et plus rarement de l'adénocarcinome (ces derniers sont considérés comme des cancers du bas rectum), du carcinome basocellulaire, lymphome ou mélanome. Les 2 premiers proviennent de l'épithélium malpighien à la partie inférieure du canal anal. Ils peuvent également provenir de la muqueuse transitionnelle et étaient alors appelés carcinome basaloïde, cloacogénique ou transitionnel. Cette distinction n'est plus recommandée par la World Health Organization dans la mesure où elle n'a aucune conséquence clinique ni thérapeutique. Une infection par HPV (human papilloma virus) est associée dans plus de 90 % des cas au cancer de l'anus. Ce virus fait partie de la famille des *papillomaviridae*, qui favorisent également les cancers du col de l'utérus et les cancers de la sphère ORL. Le sérotype le plus fréquemment retrouvé est le HPV 16 (plus de 70 % des cas) puis le HPV 18 [4]. Ces papillomaviridae agissent en favorisant la prolifération cellulaire et en inhibant l'apoptose des cellules transformées *via* l'inhibition des gènes suppresseurs de tumeurs p53 et pRB. L'infection anale par l'HPV reste le plus souvent latente (incubation après exposition : 1-15 mois) et transitoire, l'immunité naturelle permettant l'élimination du virus dans 80 % des cas. Généralement, l'apparition d'un carcinome épidermoïde invasif est précédée par le développement de lésions dysplasiques de bas grade puis de haut grade. Pour autant, toutes les lésions dysplasiques n'évoluent pas vers le carcinome invasif, et le risque de dégénérescence est influencé par d'autres facteurs comme l'immunosuppression (patients VIH+ ou traitement immunosuppresseur). La dysplasie régresse chez certains patients, de ce fait le risque réel d'évolution de la dysplasie anale vers le cancer reste difficile à évaluer. Il est proposé pour répondre à cette question, d'inclure les patients porteurs d'AIN3 dans la cohorte coordonnée par le Groupe de Recherche En Proctologie (GREP) (contact : cohorte.ain3@aphp.fr). Une seconde cohorte ANRS APACHES a pour objectif d'inclure les patients homosexuels masculins infectés par le VIH. Un examen proctologique de dépistage est recommandé chez les hommes ou les femmes HIV aux antécédents de condylomes anogénitaux et chez les femmes aux antécédents de dysplasie

du col indépendamment de leur statut HIV.

Bilan pré-thérapeutique optimal

Le carcinome épidermoïde du canal anal est un cancer lymphophile avec une extension principalement locorégionale pelvienne, les atteintes métastatiques viscérales restant rares. Le bilan pré-thérapeutique comprend le bilan d'extension de la tumeur et le bilan du terrain du patient.

Examen clinique

L'examen clinique avec anuscopie et toucher rectal reste primordial et doit préciser l'extension locale de la lésion (dimensions de la tumeur, atteinte de la marge anale, de la jonction anorectale ou extension au rectum, pourcentage de la circonférence atteinte, caractère fixé ou non). Un examen gynécologique associé est nécessaire chez la femme à la recherche d'une infiltration de la cloison recto-vaginale, ou d'un cancer du col de l'utérus synchrone (frottis). La palpation des aires inguinales peut retrouver une atteinte ganglionnaire associée. Enfin l'examen général permet d'évaluer le terrain et rarement de découvrir des métastases à distance (ganglion de troisier, métastases hépatiques) [5].

Bilan paraclinique

Échographie endo-anale

L'écho-endoscopie permet d'évaluer l'atteinte des sphincters interne et externe, l'atteinte des releveurs et du bas rectum. Elle permet également une bonne appréciation des adénopathies péri-rectales, considérées comme pathologiques lorsqu'elles mesurent plus de 10 mm, ou pour les adénopathies mesurant entre 5 et 10 mm lorsqu'elles sont rondes, hypoéchogènes et à contours nets. Elle permet une meilleure détection des petites tumeurs superficielles du canal anal que l'IRM, par contre il s'agit d'un examen opérateur dépendant.

IRM

L'IRM pelvienne est recommandée dans le bilan initial [6]. Elle est particulièrement intéressante pour les tumeurs localement évoluées (> 4 cm) car elle précise l'extension tumorale locale (atteinte des sphincters, envahissement d'un organe de voisinage ou osseux, un envahissement de la cloison recto-vaginale ou une fistule vaginale). Elle peut également détecter les ganglions inguinaux, iliaques internes ou externes non visibles en échoendoscopie : sont considérés comme pathologiques les ganglions > 10 mm en inguinal, ou iliaques externes ou internes, > 5 mm en périrectal. Ces critères de taille peuvent conduire néanmoins à de faux positifs (ganglions réactionnels) ou au contraire à de faux négatifs (envahissement microscopique) et d'autres critères comme des bords irréguliers, ou des variations de signal, semblent intéressants (Fig. 1).

TEP-scanner

Le TEP-scanner est recommandé dans le bilan initial [5, 6]. Il est particulièrement intéressant pour l'évaluation de l'atteinte ganglionnaire loco-régionale. Les informations apportées par le TEP scanner conduisent à des modifications de stade dans 28 % des cas et par conséquent à des modifications de la stratégie thérapeutique, en particulier en ce qui concerne les volumes cibles à irradier ainsi que le niveau de dose à délivrer (Fig. 1) [7]. Il est moins intéressant pour l'évaluation à distance puisqu'il détecte 3 % de métastases non détectées au scanner thoraco-abdomino-pelvien, dans un contexte où l'atteinte métastatique est rare. Lors de la préparation du traitement de radiothérapie, il peut être fusionné avec le scanner de repérage, et ainsi aider à la délinéation des volumes cibles par le radiothérapeute.

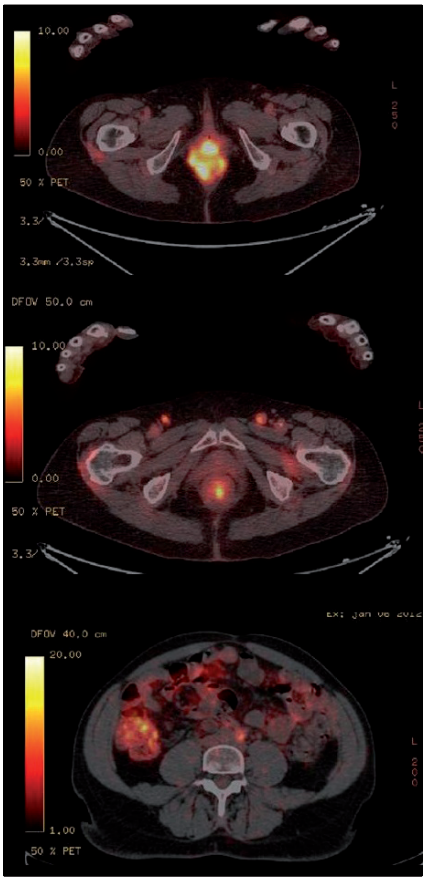

Figure 1. TEP-scanner dans le cadre du bilan initial d'une tumeur du canal anal : en plus de la fixation de la tumeur primitive du canal anal, découverte d'une extension ganglionnaire bilatérale et d'une atteinte latéro-aortique

Bilan biologique

Outre le bilan biologique standard, la sérologie HIV doit être demandée ainsi que la numération des lymphocytes CD4 en cas de sérologie positive. Les sérologies d'hépatite peuvent également être prescrites en fonction du terrain. Enfin le dosage du marqueur SCC permet, si le dosage initial est élevé, d'avoir une valeur de référence pour le suivi ultérieur [5, 8].

Classification TNM *versus* écho-endoscopique, facteurs pronostiques

La classification TNM guide la stratégie thérapeutique et repose sur la taille tumorale évaluée cliniquement ainsi que sur l'envahissement ganglionnaire. L'échoendoscopie permet une évaluation de l'atteinte sphinctérienne et est corrélée au pronostic de façon plus fiable que la taille tumorale : elle a donné lieu à une classification usTNM (Tableau I).

La taille tumorale supérieure à 4 ou 5 cm selon les études, ainsi que la présence d'une atteinte ganglionnaire associée sont les principaux facteurs de mauvais pronostic.

Le sexe masculin a été retrouvé également comme facteur de mauvais pronostic pour certains.

Enfin une infection par le VIH a été longtemps considérée comme un facteur de mauvais pronostique : en particulier les patients présentant des taux de CD4 inférieurs à 200 semblent avoir un pronostic péjoratif. Il est difficile de savoir si ce pronostic est dû à une agressivité plus importante du

Tableau 1. Classification clinique TNM et échoendoscopique us TNM

TNM		usTNM	
Tumeur primitive (T)			
Tx	Non évalué		
Tis	Tumeur in situ		
T0	Pas dévidence de tumeur primitive	**usT1**	atteinte de la muqueuse et de la sous-muqueuse sans atteinte du sphincter interne
T1	Tumeur inférieure ou égale à 2 cm dans sa plus grande dimension		
T2	Tumeur supérieure à 2 cm mais inférieure ou égale à 5 cm dans sa plus grande dimension (de 21 mm à 50 mm)	**usT2**	atteinte du sphincter interne
T3	Tumeur supérieure à 5 cm dans sa plus grande dimension	**usT3**	atteinte du sphincter externe
T4	tumeur, quelle que soit sa taille, qui envahit un ou plusieurs organes adjacents (vagin, urètre, vessie) à l'exception du rectum, de la peau périnéale, du tissu cellulaire sous-cutané et du sphincter	**usT4**	atteinte d'un organe pelvien de voisinage
Adénopathies régionales (N)			
Nx	Non évalué		
N0	Pas d'adénopathie suspecte	**usN0**	Pas d'adénopathie suspecte
N1	Adénopathies périrectales	**usN+**	Adénopathie péri-rectale de 5 à 10 mm de diamètre ayant les caractères de malignité (rond, hypoéchogène, contours nets) ou mesurant plus de 10 mm de diamètre
N2	Adénopathies périrectales et inguinales ou iliaques internes unilatérales		
N3	Adénopathies périrectales et inguinales ou iliaques internes bilatérales ou inguinales bilatérales		
Métastases (M)			
Mx	Non évalué	Non applicable	
M0	Pas de métastase		
M1	Métastase(s) à distance		

cancer chez ces patients (par des mécanismes d'immunomodulation), ou si ces patients ont reçu un traitement d'emblée moins intense (notamment en terme de doses de chimiothérapie ou de radiothérapie) ou plus longtemps interrompu pour toxicité.

Néanmoins, depuis l'avènement des thérapies antirétrovirales, les dernières publications ne suggèrent pas de pronostics différents suivant la sérologie HIV [9].

Les recommandations actuelles sont donc de ne pas sous-traiter les patients HIV+.

Indications thérapeutiques

Le carcinome épidermoïde du canal anal est un cancer curable dont les modalités de traitement restent hétérogènes :

- radiothérapie exclusive pour les tumeurs localisées (T1 ou T2N0) ou exérèse locale pour des tumeurs T1 de la marge anale.
- radiochimiothérapie pour les tumeurs localement évoluées (T2 > 4 cm, T3-4 ou N+) sans qu'il y ait de consensus sur les doses et les techniques (doses prophylactiques ganglionnaires, dose totale, pause, technique conformationnelle avec ou sans modulation d'intensité [10].

L'enjeu du traitement reste la survie et le contrôle loco-régional tout en diminuant la toxicité et les séquelles, la chirurgie (amputation abdomino-périnéale) restant réservée aux échecs ou aux récidives après traitement [6, 11].

De la chirurgie à la radiochimiothérapie

Le traitement repose sur la radiochimiothérapie exclusive depuis les essais de Nigro *et al.* sur la période 1974-1986. Auparavant le traitement consistait en une chirurgie radicale (amputation abdominopérinéale associée néanmoins à de nombreuses récidives notamment ganglionnaires). En 1974, Nigro *et al.* ont proposé l'association de radiothérapie (30 Gy en 15 fractions sur 3 semaines) et de chimiothérapie par mitomycine et 5Fu comme traitement préopératoire de tumeurs localement évoluées dans un objectif de résécabilité secondaire [12]. C'est lors de la chirurgie qu'un taux de stérilisation tumorale inattendu (81 %) a fait basculer la stratégie thérapeutique.

Radiothérapie ou radiochimiothérapie ?

L'essai britannique de l'United Kingdom Coordinating Committee on Cancer Research (UKCCR) et l'essai européen de l'European Organisation for Research and Treatment of Cancer (EORTC) ont comparé l'association chimioradiothérapie avec 5Fu et mitomycine *versus* radiothérapie seule avec respectivement 577 et 110 patients inclus entre 1987 et 1994. Ces deux essais ont montré un avantage en contrôle locorégional et en survie spécifique ou survie sans colostomie en faveur de l'association radiochimiothérapie avec mitomycine et 5 Fu (Tableau II) [13, 14].

Quelle chimiothérapie associer ?

L'association de mitomycine C et de 5FU a été le premier protocole de chimiothérapie validé en association avec la radiothérapie. Le cisplatine a également été utilisé par analogie avec les traitements de radiochimiothérapie d'autres carcinomes épidermoïdes ORL, de l'œsophage et du col utérin. Deux essais randomisés ont comparé les deux molécules en association avec le 5FU et la radiothérapie : l'essai RTOG 9811 a montré un avantage en survie globale, survie sans récidive et sans colostomie à 5 ans en faveur de la mitomycine, alors que l'essai ACT2 ne met pas en évidence de différence significative [15, 16]. L'association mitomycine et 5U reste donc la chimiothérapie de référence, mais l'association cisplatine et 5FU peut être une option chez les patients fragiles pour lesquels l'hématotoxicité est redoutée. Par ailleurs, la chimiothérapie d'induction par cisplatine comme la chimiothérapie adjuvante ont été évaluées dans l'essai RTOG 9811 et dans l'essai français ACCORD 03 et n'ont pas apporté de bénéfice que ce soit en survie globale ou en survie sans maladie (Tableau II) [16, 17]. Il n'y a pas de bénéfice à proposer une chimiothérapie néoadjuvante ou adjuvante en plus de la radiochimiothérapie. Enfin la capécitabine en remplacement du 5FU a été évaluée dans un essai de phase 2 anglais (EXTRA), et dans quelques séries rétrospectives, et serait associée à une toxicité hématologique moins importante [18-19]. La capécitabine à la dose de 1 600 mg/m^2/ j tous les jours de radiothérapie est validée par un consensus d'experts en association avec la mitomycine.

Modalités de la radiothérapie

Le traitement des cancers du canal anal a bénéficié des progrès techniques non seulement de l'imagerie (TEP-scanner, IRM) mais également de la radiothérapie avec l'avènement de la modulation d'intensité et de l'imagerie embarquée. La Radiothérapie Conformationnelle avec Modulation d'Intensité (RCMI) permet de conformer la dose au volume cible complexe (incluant la tumeur et les aires ganglionnaires inguinales et pelviennes) à traiter, tout en protégeant les organes sains (Fig. 2 et 3). Elle permet une diminution des toxicités

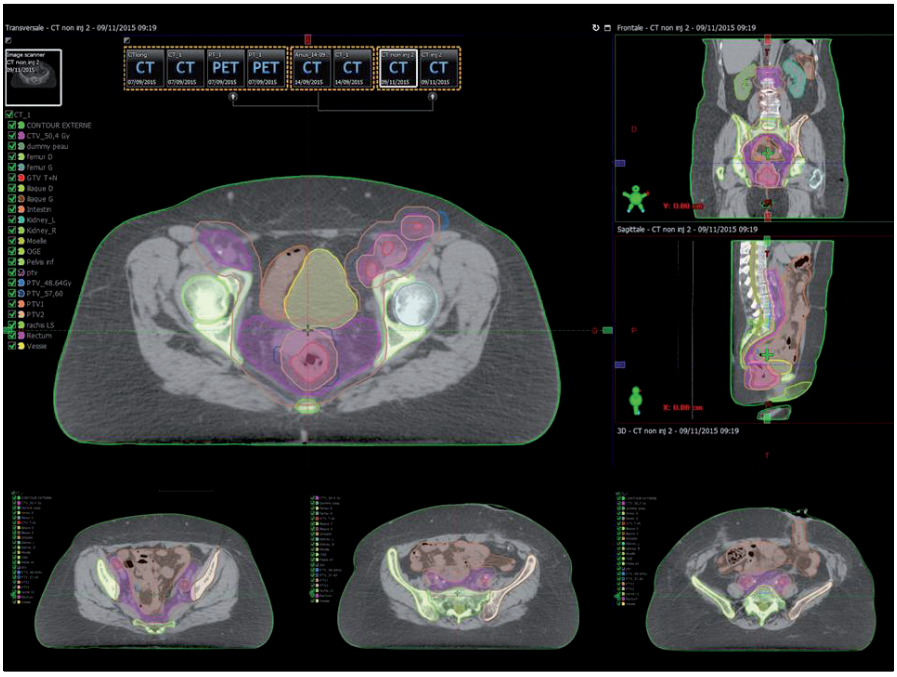

Figure 2. Préparation du traitement de radiothérapie : délinéation des volumes cibles sur le scanner de centrage (une fusion des imageries initiales IRM et TEP-scanner aide à la détermination des cibles)

Tableau II. Essais randomisés de radiochimiothérapie

Essai	Patients	Traitement	Dose RT (Gy)	CT	Pause (sem)	Taux de récidives	Survie sans récidive	Survie globale (5 ans)
ACT 1 (1987-1994)	577	RT RTCT	45 +10-20	– MMC5Fu	6	61 % 39 % ***	– –	58 % 65 % (à 3 ans)
RTOG 87-04 (1988-1991)	291	RT RTCT	45-50,4 + 9	5Fu MMC5Fu	4-6	59 % (SSC) 71 % *	51 % 73 %	71 % 78,1 %
EORTC 22861 (1987-1994)	110	RT RTCT	45 +15-20	– MMC5Fu	6	50 % 32 % *	– –	54 % 58 % (ns)
RTOG 98-11 (1998-2005)	291	RTCT CT+RTCT	45 +14,4	MMC5Fu CDDP5Fu	10j max	–	60 % 54 % (ns)	75 % 70 % (ns)
ACT 2 (2001-2008)	940	RTCT RTCT+CT	50,4	MMC5FU CDDP5Fu	non		75 % 75 % (ns)	85 % 84 %
ACCORD 03 (1999-2005)	307	CT+RTCT CT+RTHD RTCT RTHD	45+14,4 45+20-25 45+14,4 45+20-25	CDDP5Fu (4 cycles) CDDP5Fu (2 cycles)	3		63,8 % 78,1 % 66,8 % 62,3 %	74,5 % 71 % (ns)

RT : Radiothérapie, RTCT : Radiochimiothérapie, RTHD : Radiothérapie Haute Dose, CDDP : Cisplatine, MMC : Mitomycine C, 5Fu : 5Fluorouracile, SSC : Survie Sans Colostomie, *p < 0,05, ***p < 0,001

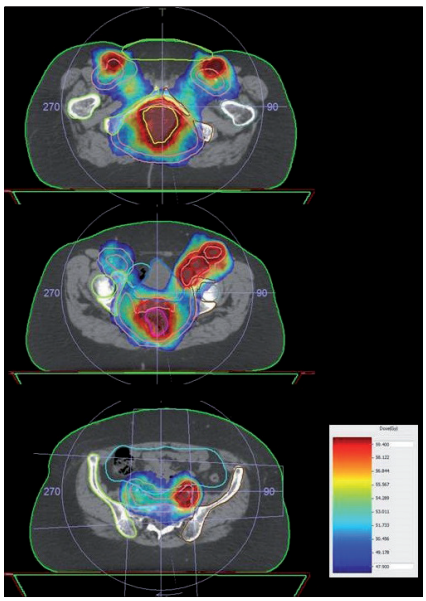

Figure 3. Préparation du traitement de radiothérapie : Dosimétrie en Radiothérapie Conformationnelle avec Modulation d'Intensité (RCMI)

aiguës et par conséquent d'éviter ou de diminuer les pauses fréquemment nécessaires auparavant. Dans la mesure où elle est liée à un fort gradient de dose à l'interface volumes cibles/tissus sains, elle nécessite un contrôle précis du positionnement du patient et des volumes cibles lors du traitement.

Étalement du traitement, pause

Il était fréquent dans les années 1990 d'envisager une pause de plusieurs semaines entre la première et la deuxième partie du traitement : cette pause était nécessaire en raison de la toxicité aiguë du traitement et permettait d'attendre une régression suffisante de la tumeur pour proposer un complément de dose en radiothérapie externe ou en curiethérapie sur un volume réduit. Néanmoins un étalement long serait associé à un risque de moins bon contrôle local comme l'a montré l'analyse des data poolées des essais RTOG 8704 et 9811 [20].

Sur le plan radiobiologique, il a été montré qu'un étalement long s'accompagnait d'une accélération de la repopulation pour les tumeurs épidermoïdes, pouvant expliquer ces résultats. Il est donc recommandé d'éviter les pauses ou de réduire leur durée dans le traitement de radiothérapie, ce qui devient possible dans la mesure où la toxicité aiguë est diminuée par les techniques récentes.

En résumé, le traitement standard du carcinome épidermoïde du canal anal consiste en une radiochimiothérapie en technique de modulation d'intensité, associée à une combinaison de Mitomycine C et de 5FU (intraveineux ou oral par capécitabine), sans pause systématique.

Perspectives : vers une stratégie de traitement personnalisée ?

Cas particulier des tumeurs T1 (carcinome épidermoïde infiltrant)

Le traitement optimal des tumeurs T1 reste controversé : elles ont été incluses dans les grands essais thérapeutiques randomisées et traitées sans distinction de dose ni de chimiothérapie associée, avec d'excellents résultats mais au prix d'une toxicité certaine. Il est probable que ces tumeurs T1, en particulier de taille inférieure à 10 mm (associée à un risque d'atteinte ganglionnaire de l'ordre de 5 %) soient surtraitées [8]. La question actuelle est donc la désescalade thérapeutique avec plusieurs options : Les recommandations du TNCD proposent de ne pas associer de chimiothérapie et de traiter les T1 par radiothérapie exclusive : radiothérapie externe jusqu'à 45 Gy et boost de 15 à 20 Gy en irradiation externe ou en curiethérapie [5]. Une radiochimiothérapie en limitant la dose à 30 Gy sur des volumes réduits et associée à une cure de mitomycine et 5FU est proposée par d'autres auteurs [21, 22].

Parfois, une tumeur infiltrante est découverte de manière fortuite sur une pièce d'hémorroïdectomie ou d'exérèse de lésions dysplasiques, posant la question de l'intérêt d'une irradiation adjuvante. La stratégie se discute en Réunion de Concertation Pluridisciplinaire et il convient de s'assurer de l'absence d'envahissement ganglionnaire associé (IRM ou TEP-scanner) et d'une marge d'exèrèse suffisante (> 1 mm) sans délabrement sphinctérien, avant de proposer une surveillance rapprochée. Il est proposé d'enregistrer ces patients dans la cohorte nationale prospective ANABASE : http://www.ffcd.fr/index.php/essais-therapeutiques/anus/354-cohorte-anabase, afin de valider par des données de survie sans récidive sur un nombre suffisant de patients, la pertinence de cette stratégie. Les Anglais proposent un essai randomisant surveillance et radiothérapie à dose limitée après exérèse locale pour les tumeurs T1 < 10 mm et avec marge d'exérèse > 1 mm (essai ACT3, pas de numéro Eudract ou NCCN encore connu). Il n'y a pas de controverse par contre pour les tumeurs de la marge anale ou péri-anale qui peuvent être traitées par chirurgie seule, l'irradiation n'étant indiquée qu'en cas d'envahissement du sphincter anal [6]. De même, il n'y a pas d'indication d'irradiation pour les lésions dysplasiques (AIN 1 à 3), qui sont traitées et surveillées par les proctologues. Dans le cas des tumeurs évaluées uT1 à l'échoendoscopie, le diagnostic du caractère infiltrant peut être difficile à obtenir sur une simple biopsie, et peut nécessiter une exérèse de la lésion par un proctologue chirurgical habitué à cette technique, la fixation et l'orientation de la pièce permettant un diagnostic histologique fiable.

Tumeurs localement évoluées : intensifications thérapeutiques

Si les résultats sont excellents pour les tumeurs localisées, ils restent problématiques pour les tumeurs localement évoluées, baissant rapidement à 60 % de survie sans récidive à 3 ans en cas d'envahissement ganglionnaire associé. Pour ces tumeurs, la question actuelle concerne les options d'intensification thérapeutique.

Escalade de dose en radiothérapie

L'essai ACCORD03, qui avait inclus en France 307 patients entre 1999 et 2005, n'avait pas montré de bénéfice à une escalade de dose au-delà de 60 Gy. Néanmoins, la radiochimiothérapie était réalisée en technique conformationnelle avec un étalement long puisqu'une pause de 3 semaines était réalisée entre la première partie du traitement (45 Gy) et le complément de dose. Ces interruptions de traitement, préjudiciables à son efficacité peuvent être évitées depuis le développement de la Radiothérapie Conformationnelle avec Modulation d'Intensité (RCMI). Elle permet d'envisager de nouveaux essais d'escalade de dose avec utilisation de boost intégré permettant de ne pas allonger le temps total de traitement [23, 24].

Nouvelles associations de chimiothérapie

De nouvelles associations thérapeutiques sont à l'étude avec les anti-EGFr : certains se souviennent des résultats décevants de l'essai français ACCORD 16 (platine, 5FU et cetuximab) qui a été arrêté pour toxicité après 16 patients inclus [25]. Néanmoins des résultats récents présentés à l'ASCO 2016 de 2 phases 2 conjointes (chez des patients VIH+ et VIH-) associant cisplatine, 5FU et cetuximab à la radiothérapie ont fait état de taux de survie spécifique à 3 ans de 83 et 89 %. En France, l'essai de phase 1-2 FFCD 0904 (NCT01581840) teste actuellement une radiochimiothérapie en association avec mitomycine, 5FU et panitumumab dans les carcinomes épidermoïdes du canal anal localement évolués.

Cancers en récidive ou métastatiques

La plupart des récidives sont locales ou loco-régionales et peuvent être rattrapées par chirurgie (amputation abdomino-périnéale) avec de bons résultats sous réserve d'une résection complète R0. Néanmoins une partie des patients présentent une évolution métastatique ou une récidive loco-régionale non résecable, pour lesquelles peu de traitements sont validés (chimiothérapie par 5FU associé au cisplatine ou à la mitomycine). Des résultats préliminaires encourageants ont été montrés avec l'association docetaxel, cisplatine et 5FU, qui fait actuellement l'objet d'un essai thérapeutique de phase 2 (Epitopes HPV-02- NCT02402842). L'arrivée de l'immunothérapie constitue une nouvelle voie de recherche avec un rationnel fort compte tenu des voies immunitaires impliquées dans la carcinogénèse viro-induites. Des résultats préliminaires avec le pembrozilumab et le nivolumab semblent prometteurs dans les formes métastatiques.

Modalités de surveillance

La surveillance repose essentiellement sur l'examen clinique : une première évaluation est proposée dans les 8 semaines suivant la fin du traitement, puis tous les 4 à 6 mois pendant 5 ans [27]. La plupart des récidives sont locales, pouvant justifier d'une chirurgie de sauvetage, ou locorégionales : dans l'étude ACT 2, 18 % des patients (sur 940 patients traités) ont récidivé dont 11 % avec des récidives pelviennes, 5 % avec des récidives pelviennes et métastatiques et seulement 3 % avec des récidives métastatiques pures. Plus de 90 % des récidives surviennent dans les 3 ans suivant le traitement [28]. Un des objectifs de la surveillance est de diagnostiquer précocément les récidives loco-régionales pouvant justifier d'un traitement chirurgical de rattrapage [29]. Néanmoins la réponse après traitement peut être lente comme le montrent les résultats de l'essai ACT2 où 29 % des patients étaient considérés en réponse partielle à 11 semaines du début du traitement, mais en réponse complète à 26 semaines [30]. Aussi, en cas de réponse partielle à la première évaluation à 8 semaines, il ne faut pas proposer de chirurgie radicale, mais prendre du recul pour permettre la poursuite de la réponse tout en proposant une surveillance attentive. Le délai de 4 à 6 mois paraît optimal pour laisser le temps d'une réponse complète (pas d'amputation abdomino-périnéale avant 6 mois sauf en cas de progression), et à l'inverse ne pas laisser évoluer une maladie persistante la rendant non résécable. En cas de réponse complète, il est déconseillé de réaliser des biopsies systématiques, potentiellement compliquées de radionécrose. Par contre, en cas de doute diagnostique persistant à 6 mois, les biopsies sont nécessaires avant toute chirurgie radicale. La place de l'imagerie dans la surveillance reste à préciser. L'IRM montre fréquemment une diminution du réhaussement après injection en séquence T1 et l'apparition d'un hyposignal T2 évocateur de fibrose en cas de réponse [31]. Elle permet de préciser les rapports de la tumeur avec les organes de voisinage en cas de nécessité de chirurgie de rattrapage. Le TEP-scanner est considéré comme optionnel 4 à 6 mois après la fin du traitement : il a montré une excellente valeur prédictive négative (supérieure à 90 %) permettant de conclure à une réponse tumorale complète en cas de disparition de la fixation initiale (Fig. 4) [7, 32]. Enfin le scanner thoraco-abdomino-pelvien, à la recherche d'une évolution métastatique, peut être proposé annuellement aux patients pris en charge initialement pour tumeurs localement évoluées. Le dosage du marqueur SCC n'a d'intérêt que s'il était élevé initialement [27].

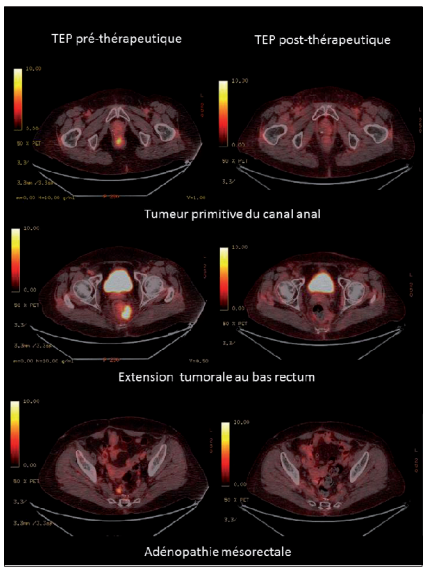

Figure 4. Évaluation de la réponse métabolique par TEP-scanner 6 mois après la fin du traitement de radiochimiothérapie, comparaison avec le TEP-scanner pré-thérapeutique

La surveillance a également pour objectif de diagnostiquer et de prendre en charge les effets secondaires tardifs des traitements : troubles de la continence et troubles digestifs, urinaires ou sexuels. Le risque d'incontinence est d'autant plus élevé que la tumeur est localement évoluée : dépassant l'hémicirconférence et atteignant les sphincters interne et externe. En effet la radiothérapie, en stérilisant la tumeur laisse place à une cicatrice fibreuse, qui n'a pas les qualités contractiles du tissu sphinctérien. Enfin il existe une augmentation du risque de fractures osseuses au niveau du bassin, en particulier chez les femmes âgées. Ces fractures sont visibles à l'IRM sous forme de fissures ou de traits fracturaires partiels au niveau du sacrum ou des ailes iliaques (fracture en H du sacrum) et ce risque serait augmenté par une ostéoporose pré-existante qu'il paraît judicieux de dépister et de traiter (33).

Références

1. Arbyn M, de Sanjosé S, Saraiya M, Sideri M, Palefsky J, Lacey C, *et al.* EUROGIN 2011 roadmap on prevention and treatment of HPV-related disease. Int J Cancer. 2012 Jul 2:n/a–n/a.
2. Grulich AE, Poynten IM, Machalek DA, Jin F, Templeton DJ, Hillman RJ. The epidemiology of anal cancer. Sex Health. 2012 Dec;9(6):504–8.

3. Machalek DA, Pointen M, Jin F, Fairley C, Farnsworth A, Garland S, *et al.* Anal human papillomavirus infection and associated neoplastic lesions in men who have sex with men: a systematic review and meta-analysis. Lancet Oncology. Elsevier Ltd; 2012 Apr 25;13(5):487-500.

4. Abramowitz L, Jacquard A-C, Jaroud F, Haesebaert J, Siproudhis L, Pradat P, *et al.* Human papillomavirus genotype distribution in anal cancer in France: the EDiTH V study. Int J Cancer. 2011 Jul;129(2):433–9.

5. Moureau-Zabotto L., Abramowitz L., Borg C., Francois E., Goere D., Huguet F., Vendrely V., Peiffert D., Siproudhis L., « Cancer du canal anal ». Thésaurus National de Cancérologie Digestive, 11-2016, [En ligne] http://www.tncd.org 6.1.

6. Glynne-Jones R, Nilsson PJ, Aschele C, Goh V, Peiffert D, Cervantes A, *et al.* Anal cancer: ESMO-ESSO-ESTRO clinical practice guidelines for diagnosis, treatment and follow-up. European Journal of Surgical Oncology. 2014 Sep 30;40(10):1165–76.

7. Jones M, Hruby G, Solomon M, Rutherford N, Martin J. The Role of FDG-PET in the Initial Staging and Response Assessment of Anal Cancer: A Systematic Review and Meta-analysis. Ann Surg Oncol. 2015 Sep 30;22(11):3574–81.

8. Glynne-Jones R, Lim F. Anal Cancer: An Examination of Radiotherapy Strategies. International Journal of Radiation Oncology*Biology*Physics. 2011 Apr;79(5):1290–301.

9. Quéro L, Duval X, Abramowitz L, Cancer de l'anus chez les patients séropositifs pour le VIH, Bulletin du Cancer, Volume 101, Issue 11, November 2014, 1034-9.

10. Vinayan A, Glynne-Jones R. Anal cancer – What is the optimum chemoradiotherapy? Best Pract Res Clin Gastroenterol. 2016 Aug;30(4):641–53.

11. Goere D, Bonnet S, Pocard M, Deutsch E, Lasser P, Elias D. Oncologic and functional results after abdominoperineal resection plus pseudocontinent perineal colostomy for epidermoid carcinoma of the anus. Diseases of the Colon & Rectum. 2009 May;52(5):958–63.

12. Nigro ND, Vaitkevicius VK, Considine BJ. Combined therapy for cancer of the anal canal: a preliminary report. 1974. Diseases of the Colon & Rectum. 1993 Jul;36(7):709–11.

13. Bartelink H, Roelofsen F, Eschwege F, Rougier P, Bosset JF, Gonzalez DG, *et al.* Concomitant radiotherapy and chemotherapy is superior to radiotherapy alone in the treatment of locally advanced anal cancer: results of a phase III randomized trial of the European Organization for Research and Treatment of Cancer Radiotherapy and Gastrointestinal Cooperative Groups. J Clin Oncol. 1997 May;15(5):2040–9.

14. Northover J, Glynne-Jones R, Sebag-Montefiore D, James R, Meadows H, Wan S, *et al.* Chemoradiation for the treatment of epidermoid anal cancer: 13-year follow-up of the first randomised UKCCCR Anal Cancer Trial (ACT I). Br J Cancer. Elsevier; 2010,Mar.;102(7):1123–8.

15. Gunderson LL, Winter KA, Ajani JA, Pedersen JE, Moughan J, Benson AB, *et al.* Long-term update of US GI intergroup RTOG 98-11 phase III trial for anal carcinoma: survival, relapse, and colostomy failure with concurrent chemoradiation involving fluorouracil/mitomycin *versus* fluorouracil/cisplatin. Journal of Clinical Oncology. 2012 Dec 10;30(35):4344–51.

16. James RD, Glynne-Jones R, Meadows HM, Cunningham D, Myint AS, Saunders MP, *et al.* Mitomycin or cisplatin chemoradiation with or without maintenance chemotherapy for treatment of squamous-cell carcinoma of the anus (ACT II): a randomised, phase 3, open-label, 2×2 factorial trial. Lancet Oncology. Elsevier Ltd; 2013 Apr 8:1–9.

17. Peiffert D, Tournier-Rangeard L, Gérard J-P, Lemanski C, François E, Giovannini M, *et al.* Induction Chemotherapy and Dose Intensification of the Radiation Boost in Locally Advanced Anal Canal Carcinoma: Final Analysis of the Randomized UNICANCER ACCORD 03 Trial. Journal of Clinical Oncology. 2012 May 29;30(16):1941–8.

18. Goodman KA, Rothenstein D, Lajhem C, Wu A, Cercek A, Saltz LB. Capecitabine Plus Mitomycin in Patients Undergoing Definitive Chemoradiation for Anal Squamous Cell Carcinoma. Radiation Oncology Biology. 2014 Aug 31;90(1):S32–3.

19. Glynne-Jones R, Meadows H, Wan S, Gollins S, Leslie M, Levine E, *et al.* EXTRA–a multicenter phase II study of chemoradiation using a 5 day per week oral regimen of capecitabine and intravenous mitomycin C in anal cancer. Int J Radiat Oncol Biol Phys 2008,72:119-126.

20. Ben-Josef E, Moughan J, Ajani JA, Flam M, Gunderson L, Pollock J, *et al.* Impact of Overall Treatment Time on Survival and Local Control in Patients With Anal Cancer: A Pooled Data Analysis of Radiation Therapy Oncology Group Trials 87-04 and 98-11. Journal of Clinical Oncology. 2010 Nov 29;28(34):5061–6.

21. Zilli T, Schick U, Ozsahin M, Gervaz P, Roth AD, Allal AS. Node-negative T1-T2 anal cancer: radiotherapy alone or concomitant chemoradiotherapy? Radiother Oncol. 2012;102(1):62–7.

22. Franco P, Arcadipane F, Ragona R, Mistrangelo M, Cassoni P, Rondi N, *et al.* Early-stage Node-negative (T1-T2N0) Anal Cancer Treated with Simultaneous Integrated Boost Radiotherapy and Concurrent Chemotherapy. Anticancer Res. 2016 Apr;36(4):1943–8.

23. Kachnic LA, Tsai HK, Coen JJ, Blaszkowsky LS, Hartshorn K, Kwak EL, *et al.* RTOG 0529: A Phase 2 Evaluation of Dose-Painted Intensity Modulated Radiation Therapy in Combination With 5-Fluorouracil and Mitomycin-C for the Reduction of Acute Morbidity in Carcinoma of the Anal Canal. Radiation Oncology Biology. Elsevier Inc; 2013 May 1;86(1):27–33.

24. Julie DR, Goodman KA. Advances in the Management of Anal Cancer. Curr Oncol Rep. 2016 Mar;18(3):20.

25. Deutsch E, Lemanski C, Pignon JP, Levy A, Delarochefordiere A, Martel-Lafay I, *et al.* Unexpected toxicity of cetuximab combined with conventional chemoradiotherapy in patients with locally advanced anal cancer: results of the UNICANCER ACCORD 16 phase II trial. Ann Oncol. 11 janv 2013;24(11):2834-8.

26. Kim S, Jary M, Mansi L, Benzidane B, Cazorla A, Demarchi M, *et al.* DCF (docetaxel, cisplatin and 5-fluorouracil) chemotherapy is a promising treatment for recurrent advanced squamous cell anal carcinoma. Ann Oncol Off J Eur Soc Med Oncol ESMO. déc 2013;24(12):3045-50.

27. Meillan N, Huguet F, Peiffert D. [Follow-up after radiotherapy of anal canal carcinoma]. Cancer Radiother. 2015 Sep 30;19(6-7):610–5.

28. Sebag-Montefiore D, James R, Meadows H, Begum R, Cunningham D, Northover J, *et al.* The pattern and timing of disease recurrence in squamous cancer of the anus: Mature results from the NCRI ACT II trial. J Clin Oncol 30, 2012 (suppl; abstr 4004).

29. Rouquie D, Lasser P, Castaing M, Boige V, Goere D, Pignon J-P, *et al.* [Complete (R0) resection is the only valid prognostic factor in abdominoperineal resection for recurrent cancer of the anal canal (a consecutive series of 95 patients)]. J Chir (Paris). 2008 Jul;145(4):335–40.

30. Glynne-Jones R, Glynne-Jones R, James R, Meadows H, Begum R, Cunningham D, *et al.* Optimum time to assess complete clinical response (CR) following chemoradiation (CRT) using mitomycin (MMC) or cisplatin (CisP), with or without maintenance CisP/5FU in squamous cell carcinoma of the anus: Results of ACT II. [Internet]. J Clin Oncol 30, 2012 (suppl; abstr 4004).

31. Jones M, Hruby G, Stanwell P, Gallagher S, Wong K, Arm J, *et al.* Multiparametric MRI as an outcome predictor for anal canal cancer managed with chemoradiotherapy. BMC Cancer. 2015 Apr 14;15:281.

32. Goldman KE, White EC, Rao AR, Kaptein JS, Lien WW. Posttreatment FDG-PET-CT response is predictive of tumor progression and survival in anal carcinoma. Pract Radiat Oncol. 2016 Sep;6(5):e149–54.

33. Baxter NN, Habermann EB, Tepper JE, Durham SB, Virnig BA. Risk of pelvic fractures in older women following pelvic irradiation. JAMA: The Journal of the American Medical Association. 2005 Nov 23;294(20):2587–93.

Les Six points forts

Le TEP-scanner est recommandé dans le bilan initial.

L'association mitomycine et 5U reste la chimiothérapie de référence en association avec la radiothérapie.

Il n'y a pas de bénéfice à proposer une chimiothérapie néoadjuvante ou adjuvante en plus de la radiochimiothérapie.

Pour le carcinome épidermoïde T1N0 de la marge anale, l'exérèse chirurgicale est le traitement de référence en l'absence d'atteinte du sphincter interne.

Le carcinome épidermoïde T1N0 du canal anal est traité en première intention par radiothérapie après confirmation histologique du caractère infiltrant de la lésion.

En l'absence de progression, un délai de 4 à 6 mois après radiochimiothérapie est nécessaire pour évaluer la réponse, avant de proposer une chirurgie de rattrapage en cas de persistance tumorale.

Questions à choix unique

Question 1

Parmi les propositions suivantes au sujet du bilan pré-thérapeutique du carcinome épidermoïde du canal anal, une seule est vraie

- ❏ A. Le TEP-scanner est recommandé dans le bilan initial à la recherche de métastases à distance, fréquentes dans ce type de cancer
- ❏ B. L'écho-endoscopie permet un bilan exhaustif de l'envahissement ganglionnaire régional
- ❏ C. Le TEP-scanner modifie le stade initial dans 20 à 30 % des cas conduisant à des modifications de volumes et de doses d'irradiation
- ❏ D. Une sérologie HIV positive contre-indique la chimiothérapie associée à la radiothérapie
- ❏ E. Une IRM n'est pas nécessaire si l'écho-endoscopie a été réalisée

Question 2

Une tumeur du canal anal (carcinome épidermoïde) localement évoluée T3N2M0 est diagnostiquée chez une patiente de 60 ans sans comorbidités, après un bilan pré-thérapeutique complet, quel traitement proposer ?

- ❏ A. Une radiochimiothérapie suivie de chirurgie
- ❏ B. Une radiochimiothérapie en modulation d'intensité sensibilisée par une association de mitomycine et de 5FU
- ❏ C. Une chimiothérapie néoadjuvante (2 cycles) suivie de radiochimiothérapie en modulation d'intensité sensibilisée par une association de mitomycine et de 5FU.
- ❏ D. Une radiochimiothérapie en modulation d'intensité sensibilisée par une association de cisplatine et de 5FU
- ❏ E. Une amputation abdomino-périnéale

Question 3

Vous revoyez un patient de 70 ans à 8 semaines de la fin de son traitement de radiochimiothérapie pour une tumeur T3N1 du canal anal de 5 cm initialement, à l'examen clinique vous percevez une tumeur résiduelle de 15 mm de hauteur, quelle attitude préconisez vous ?

- ❏ A. Réalisation de biopsies
- ❏ B. Chirurgie : amputation abdomino-périnéale
- ❏ C. Chirurgie : exérèse du résidu tumoral
- ❏ D. Reprise de chimiothérapie
- ❏ E. Surveillance rapprochée à 2 mois avec IRM et TEP-scanner