Prise en charge du cholangiocarcinome intra-hépatique

Jean-Frédéric Blanc

(✉) Service d'Hépato-Gastroentérologie et d'Oncologie Digestive. Pôle ADEN, Centre Médico-chirurgical Magellan.
CHU Bordeaux, Hôpital Haut-Lévêque, 33604 Pessac
INSERM U1053, BaRITOn, Université Victor Segalen Bordeaux
E-mail : jean-frederic.blanc@chu-bordeaux.fr

Objectifs

- Connaître l'épidémiologie et les facteurs de risque des cholangiocarcinomes intra-hépatiques (CCi)
- Savoir diagnostiquer un CCi
- Connaître la stratégie de traitement des CCi

Mots clés : cholangiocarcinome, cirrhose, chirurgie

Introduction

Les cholangiocarcinomes (CC) constituent un groupe hétérogène de cancers développés à partir de cellules biliaires. Le cancer de la vésicule biliaire, qui a une épidémiologie et une biologie spécifique, devrait être distingué des CC. En fonction de leur origine anatomique, les CC peuvent être classés en trois entités distinctes, d'étiologie et pathogénie différentes : les cholangiocarcinomes intrahépatiques (CCi), les tumeurs hilaires ou péri-hilaires (tumeur de Klatskin) et les CC distaux développés sur les voies biliaires extrahépatiques (Fig. 1).

L'incidence des CCi augmente sensiblement et est estimée à 2,1 pour 100 000 habitants dans les pays occidentaux. Les cliniciens sont donc de plus en plus souvent confrontés à ces tumeurs de diagnostic parfois difficile, de mauvais pronostic, avec des possibilités thérapeutiques limitées. Les CCi sont cependant maintenant mieux connus et apparaissent comme un groupe tout à fait particulier au sein des cholangiocarcinomes, justifiant une prise en charge spécifique.

Épidémiologie et facteurs de risque des cholangiocarcinomes intra-hépatiques

Épidémiologie

Le CCi est le cancer primitif du foie le plus fréquent, après le carcinome hépatocellulaire (CHC). Son incidence varie considérablement dans le monde allant de 0.3 pour 100 000 habitants au Canada jusqu'à 80 pour 100 000 habitants dans le nord de la Thaïlande. L'incidence des CCi est en augmentation rapide et importante au cours des 40 dernières années. Aux États-Unis, l'incidence est passée en 40 ans de 0,44 à 1,18 pour 100 000 en 2012 soit une augmentation de 2,3 % par an et même de 4,36 % par an au cours des dix dernières années [1]. Le taux de mortalité

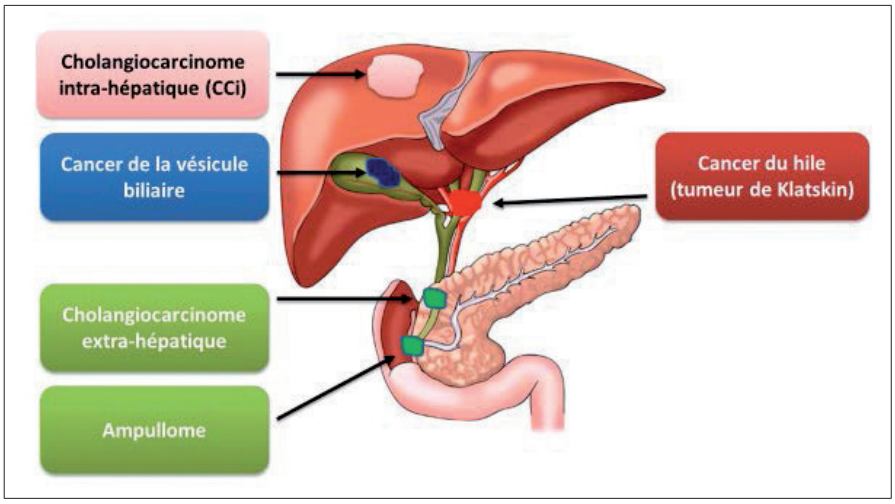

Figure 1. Les tumeurs des voies biliaires

CANCÉROLOGIE

liée au CCI augmente de façon parallèle dans les pays occidentaux. Ainsi entre 1968 et 1996, le taux spécifique de mortalité des CCi est passé de 0,1 à 1,5 pour 100 000 habitants au Royaume Uni devenant la première cause de décès par tumeur primitive du foie, devant les CHC [2]. L'évolution est la même dans les autres pays européens, avec des taux de mortalité multipliés par 30 en Italie en 20 ans [2] et multipliés par 3 en Allemagne entre 1998 et 2008 [3].

Cette augmentation d'incidence pourrait être en partie artificielle et liée à une amélioration de la détection et du diagnostic. En effet, le diagnostic histologique formel est parfois difficile et les CCi peuvent être confondus avec des métastases d'adénocarcinome d'origine digestive ou inconnue. Il est probable que des tumeurs hépatiques, autrefois considérées comme « secondaires de primitif inconnu », soient maintenant classées comme d'authentiques CCi. Ceci est concordant avec une analyse récente montrant que l'augmentation des cas de CCi aux États-Unis est à mettre en parallèle avec une diminution de 51 % entre 1973 et 2012 des cas de cancers « secondaires de primitif inconnu » [1]. Des variations de codage dans la Classification Internationale de l'OMS (CIM) ont également pu conduire à classer dans le même groupe CCi et tumeur de Klastkin, surévaluant ainsi le nombre réel de CCi. En France, les données publiées par l'INVS, concernent les tumeurs primitives du foie sans distinction claire entre CCi et CHC. Ces biais ne peuvent cependant pas expliquer à eux seuls l'augmentation majeure des cas de CCi dans les dernières décennies.

Facteur de risques des CCi (Tableau I)

Les variations géographiques et ethniques dans l'épidémiologie des CCi, reflètent des influences génétiques et environnementales. Les études épidémiologiques sont souvent difficiles à interpréter car elles mélangent les diverses formes de CC (CCi, Klatskin, CC distal). On retrouve ainsi dans ces études des facteurs de risque de tumeur de klatskin ou des CC distaux (cholangite sclérosante primitive, kystes des voies biliaires, lithiases) dont certains (cholangite sclérosante primitive) ne sont pas (ou très peu) associés au risque de CCi dans sa forme classique nodulaire (« mass-forming »)

Tableau I. Facteurs de risque des CCi

Facteur de risque	Odd Ratio	Commentaires
Douves Opisthorchis viverrini et Clonorchis sinensis	OR 27	Asie (Thailande ++) 40 % des CC liés à des douves sont des CCi
Kystes du cholédoque	OR 36.9	Type IV ++ (dilatation intra et extrahépatique)
Calculs biliaires intra-hépatiques	OR de 7 (Italie) à 50 (Corée)	
Cirrhose (toute étiologie)	OR 23	34 % de cirrhoses sous-jacentes dans une série Française
Hépatite chronique B	OR 3.42	
Hépatite chronique C	OR 3.38	
Obésité/syndrome métabolique	OR 1.6	
Diabète	OR 1.9	
Alcool	OR 2.8	

L'inflammation chronique des voies biliaires est classiquement en cause. En Thaïlande, où le CCi est le cancer le plus fréquent, la cause est essentiellement parasitaire par le biais des douves Opisthorchis viverrini et Clonorchis sinensis. Les maladies kystiques cholédoque [4] ou des voies biliaires (dont la maladie de Caroli) et les lithiases intrahépatiques exposent à un risque accru de CCi avec un odds radio à 36.9.

Cependant, les facteurs de risque plus récemment identifiés des CCi sont semblables à ceux connus pour le CHC : cirrhose, hépatite chronique B et C, obésité, diabète et consommation excessive d'alcool. Les études cas-témoins et de cohorte en provenance du Danemark, du Japon, des États-Unis, et Corée suggèrent que la cirrhose, quelle que soit son étiologie, est un facteur de risque indépendant de CCi. Une méta-analyse de sept études cas-témoins (400 000 patients), associe la cirrhose au risque de CCi avec un OR à 23 [5]. Des études cas-témoin provenant d'Asie, des États-Unis et d'Europe, montrent aussi une forte association entre CCi et hépatites virales chroniques avec un OR à 3,42 pour l'hépatite chronique B [6] et à 3,38 pour l'hépatite C dans une analyse récente compilant 16 études cas-témoin [7]. L'obésité [8] et le syndrome métabolique sont des facteurs de risque de nombreux cancers dont les CCi avec un OR estimé à 1.6 [9]. Le rôle du diabète est plus incertain avec des études contradictoires mais cependant une méta-analyse suggérant une association avec un OR à 1.9 [10]. La consommation excessive d'alcool est clairement associée au risque de CCi (OR à 2.8) [5], tandis que le rôle du tabac n'est pas démontré. Ces résultats sont retrouvés dans les études françaises avec présence d'une maladie chronique hépatique sous-jacente dans 60 % des cas dont 34 % de cirrhoses [11].

Mécanismes de carcinogénèse (Fig. 2)

La meilleure connaissance des mécanismes de la carcinogenèse biliaire permet d'expliquer l'existence de facteurs communs aux CHC et aux CCi (Tableau I). En effet, les CCi proviennent classiquement de la transformation maligne des cholangiocytes. Néanmoins, *certains CCi pourraient résulter de la transformation de cellules progénitrices bipotentes (pouvant se différencier en hépatocytes ou en cholangiocytes)* [12]. Cette hypothèse est renforcée par l'existence de signatures génomiques communes entre CCi et CHC [13]. Cela permet aussi d'expliquer la survenue de formes mixtes (Hepato-Cholangiocarcinome) ou l'association de CHC et CCi de plus en plus souvent observées et décrites sur foie pathologique.

Certaines altérations génétiques sont décrites dans les CCi renforçant l'idée qu'il s'agit d'une catégorie spécifique de cholangiocarcinome justifiant des essais thérapeutiques dédiés. Les mutations les plus fréquemment observées sont les mutations activatrices de KRas (5-54 % des cas) associées à un phénotype plus agressif [14].

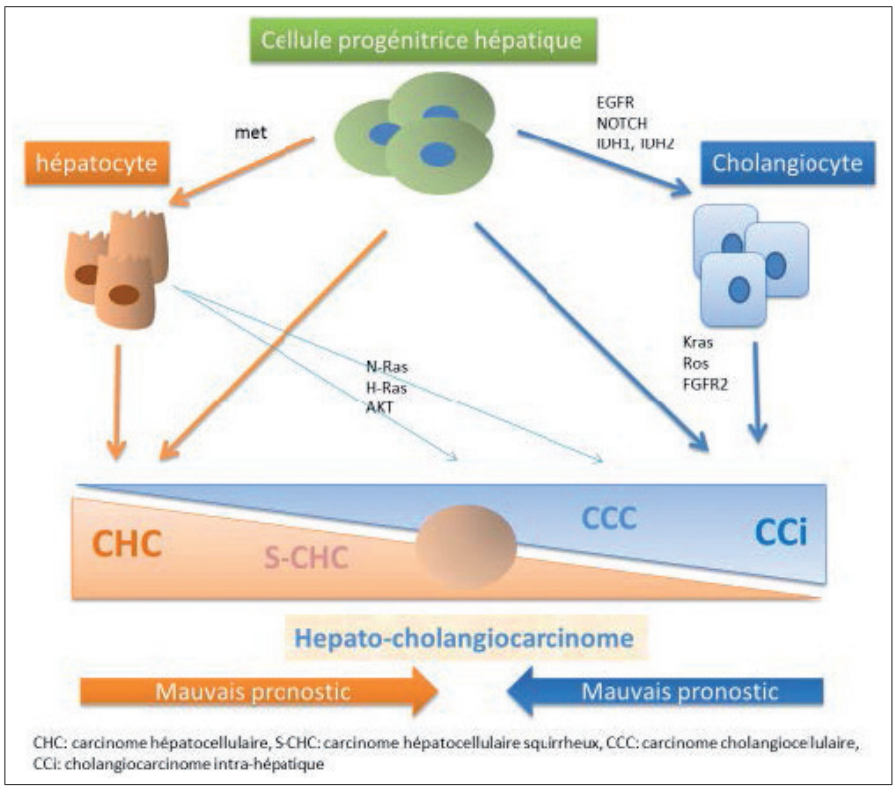

Figure 2. Mécanismes de carcinogenèse biliaire

Des mutations de l'isocitrate déshydrogénase 1 (IDH1) et 2 (IDH2) identifiées dans 10-23 % des CCi représentant des cibles thérapeutiques prometteuses en cours d'exploration [15] de même que des protéines de fusion dans le domaine kinase de FGFR2 [16].

Plusieurs voies de signalisation sont dérégulées dans les CCi dont l'activation de voies de l'inflammation (IL6-JAK/STAT) dans la moitié des cas. La surexpression de c-met (12-58 % des cas) et de l'EGFR (10-32 % des cas) et de HER-2 ont été rapportés [17]. Néanmoins, l'utilisation d'anti-EGFR (cetuximab), n'apporte pas de bénéfice dans une étude randomisée de phase II [18]

L'analyse moléculaire (transcriptomique) permet d'identifier deux sous-classes de CCi [14] : la sous-classe inflammatoire (40 %) enrichie en voie de l'inflammation et la sous-classe de proliférative (60 %) caractérisée par un enrichissement des voies de prolifération (RAS / MAPK et MET), associée à un mauvais pronostic. Ces résultats illustrent les progrès dans la connaissance des CCi et ouvrent la voie à des traitements ciblés.

Diagnostic des CCi

La présentation clinique est non spécifique et insuffisante pour établir un diagnostic. Les patients atteints de la maladie à un stade précoce sont généralement asymptomatiques et le diagnostic se fait alors de manière fortuite ou lors d'examen de dépistage dans le cadre d'une maladie chronique du foie. À un stade plus avancé, peuvent être observés perte de poids, altération de l'état général, douleurs abdominales, ictère, hépatomégalie tumorale, fièvre (non infectieuse) avec sueurs nocturnes.

Anatomo-pathologie

Le diagnostic de certitude repose sur l'analyse histologique montrant un adénocarcinome, parfois mucineux, avec des structures papillaires ou tubulaires et un stroma fibreux qui peut être abondant. La réalisation d'une biopsie est donc nécessaire y compris chez les patients cirrhotiques chez qui le diagnostic différentiel avec un CHC est important.

L'aspect histologique des CCi est très similaire à celui de métastases d'adénocarcinomes d'origine extra-hépatique en particulier d'origine pulmonaire, pancréatique ou digestive rendant le diagnostic histologique de certitude difficile. L'expression de la cytokératine 7 (positive) et cytokératine 20 (négative) peut être utile afin d'établir une origine biliaire intrahépatique [19]. La biopsie permet de diagnostiquer les formes mixtes (hépatocholangiocarcinome) par l'utilisation de marqueurs hépatocytaires ou de marqueurs de cellules souches tels que la cytokératine 19 (qui n'est donc pas spécifique des cholangiocarcinomes). *Du fait de la difficulté à différencier formellement en histologie un CCi d'une tumeur secondaire hépatique, le diagnostic de CCi repose souvent sur l'association de l'analyse anatomopathologique et radiologique (TDM) afin de s'assurer de l'absence de tumeur primitive extra-hépatique*

Imagerie

L'imagerie permet de suspecter le diagnostic de CCi mais pas de façon formelle au point d'éviter la biopsie. En échographie, un CCi apparaît comme une masse hypoéchogène sans caractéristique spécifique. L'échographie avec produit de contraste est considérée comme peu utile, ne permettant pas en cas de cirrhose de distinguer avec une bonne spécificité un CCi d'un CHC [20].

Sur le scanner, l'aspect typique est celui d'une masse hypodense mal limitée avec typiquement une rétraction capsulaire et parfois une dilatation segmentaire des voies biliaires. La captation du produit de contraste – initialement périphérique en couronne – est progressive du temps artériel au temps veineux du fait du caractère fibreux des CCi. Cette fibrose ralentit en effet la captation du produit de contraste au temps artériel et le retient plus longtemps au temps portal ou plus tardif [21]. L'observation d'une telle cinétique sur un nodule dans le cadre d'une cirrhose est différente de celle observée en cas de CHC et justifie une biopsie. *Il est à noter que certains petits CCi ont un rehaussement artériel majoritaire et peuvent mimer radiologiquement l'aspect d'un CHC [22], ce qui renforce l'importance d'une grande prudence dans le diagnostic non invasif de CHC sur cirrhose, surtout pour les lésions de petite taille (< 1 cm).*

En IRM (Fig. 3), les CCi apparaissent hypointenses en pondération T1 et

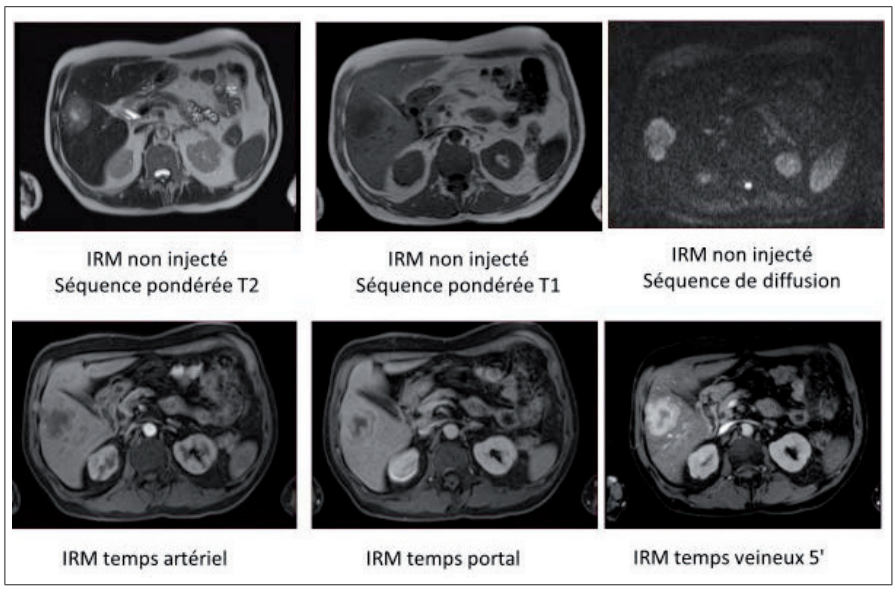

Figure 3. Aspect des cholangiocarcinomes intra-hépatiques en IRM

hyperintenses en T2 avec parfois un hyposignal central correspondant à des zones de fibrose. Comme sur le TDM, après injection de produit de contraste il est observé un rehaussement périphérique à la phase artérielle suivi par un remplissage progressif et concentrique de la tumeur en rapport avec la fibrose [21]. Sur foie cirrhotique, comme observé avec le scanner, les petits CCi peuvent avoir une cinétique de rehaussement comparable à celle d'un CHC [23].

Le TEP-Scan au 18- Fluorodéoxyglucose permet de détecter des CCi de plus de 1 cm avec une sensibilité de 95 % et une spécificité de 83 % [24]. Néanmoins, les excellentes performances diagnostiques du TDM ou de l'IRM laissent peu de place au TEP-scan pour le diagnostic de CCi.

Les marqueurs tumoraux

Le CA 19-9 et l'ACE ont une faible sensibilité, surtout à des stades précoces, ce qui limite leur utilisation à des fins diagnostiques. La sensibilité et la spécificité de CA 19-9 pour les CCi sont seulement de 62 % et 63 %, respectivement et les taux peuvent varier en cas de cholestase. Une élévation du CA 19-9 a cependant une valeur pronostique en étant associée à moins bonne survie sans récidive après résection chirurgicale [25]. Un taux d'alpha-fœtoprotéine augmenté a été décrit jusqu'à 20 % des cas. D'autres marqueurs sériques (fragment de CK19, CA 242) seraient plus spécifiques dans un nombre limité d'études mais ne sont pas utilisés en routine.

Stratégie de traitement des CCi

Bilan d'extension

Un bilan radiologique est nécessaire pour évaluer la résécabilité et donc l'extension locorégionale et à distance (extra-hépatique) de la maladie. L'extension locale vasculaire portale est identifiée sur le TDM injecté avec 90 % de sensibilité, et 99 % de spécificité. Cet examen permet également de faire une volumétrie hépatique – qui est un élément déterminant de la décision chirurgicale – et d'identifier des localisations extra-hépatiques.

La place du TEP-scan reste encore à préciser, néanmoins cet examen a deux intérêts potentiels dans un bilan préopératoire : (i) sa capacité à identifier des métastases extra-hépatiques, changeant la décision chirurgicale dans 15 % des cas dans une étude récente [26]. (ii) la possibilité d'identifier une tumeur primitive occulte et de corriger le diagnostic histologique de la lésion hépatique (métastase d'adénocarcinome et non CCi).

Classification clinique et pronostique des CCi (Tableau II)

La 7e édition du American Joint Committee on Cancer / International Union Against cancer (AJCC / UICCA) prend en compte des facteurs pronostiques majeurs tels que le nombre de tumeurs (et non la taille tumorale qui n'est pas liée au pronostic) ou l'invasion vasculaire. Cette classification permet d'orienter le traitement.

Quatre classes sont identifiées :

- Les tumeurs T1 sont uniques et sans invasion vasculaire.
- Le stade T2 comprend les lésions multifocales et/ou l'existence d'un envahissement vasculaire micro ou macroscopique.
- Les tumeurs au stade T3 envahissent les organes de voisinage (péritoine)
- Le stade T4 comprend les tumeurs avec infiltration hilaire, ganglionnaire (N1 si localisation hilaire, péri-duodénale et péri-pancréatique), ou métastatique extra hépatique (M1).

Traitement (fig. 4)

La résection chirurgicale

La résection chirurgicale représente le traitement curatif du CCi. Cependant, seulement 20 à 40 % des patients sont accessibles à une résection chirurgicale au diagnostic [27]. La chirurgie et le type de résection sont décidées après réalisation d'un bilan d'extension complet et évaluation de la réserve hépa-

Tableau II. Classification TNM des cholangiocarcinomes intra-hépatiques

TNM	Caractéristiques tumorales	Survie
Stade 1 (T1N0M0)	Tumeur unique sans extension vasculaire	20 à 40 % à 5 ans
Stade 2 (T2N0M0)	Tumeurs multifocales ou invasion vasculaire	20 % à 5 ans si résécable 15 mois de survie médiane si non résécable
Stade 3 (T3N0M0)	Envahissement des structures de voisinage (péritoine, vésicule, voie biliaire principale...)	15 mois de survie médiane
Stade 4	Envahissement du hile hépatique et/ou N1 et/ ou M1	12 mois de survie médiane

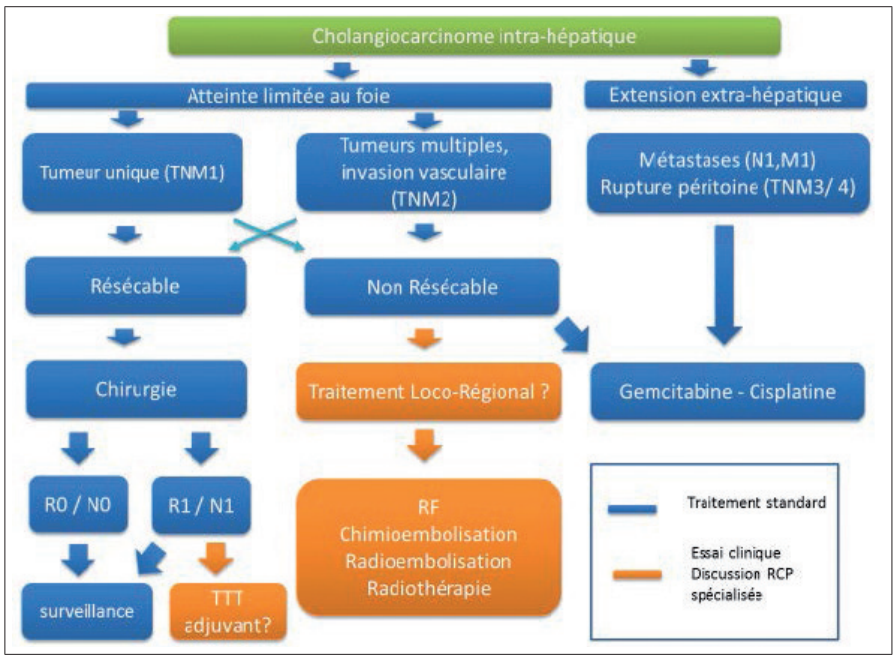

Figure 4. Traitement des CCi : proposition d'algorithme thérapeutique

tique surtout en cas d'hépatopathie chronique sous-jacente. L'évaluation préopératoire devra différentier les formes nodulaires (mass forming) qui sont les plus courantes (85 % des cas) des formes pericanalaires infiltrantes et mal limitées, associées à des dilatations canalaires. *En cas de lésion compatible avec une tumeur primitive hépatique (c'est-à-dire sans argument sur le bilan radiologique pour une localisation extra-hépatique tumorale primitive ou secondaire) accessible à un geste chirurgical, une exérèse peut être envisagée d'emblée, sans nécessité d'une biopsie préalable pour preuve histologique.*

L'objectif de la chirurgie est d'obtenir une résection R0 tout en préservant un volume de foie restant adéquat. Ceci peut justifier des résections étendues et complexes selon la taille et la localisation afin d'obtenir des marges microscopiques négatives. Si l'exérèse de ganglions suspects est nécessaire, le rôle du curage ganglionnaire systématique est plus incertain [28] et n'est pas systématiquement réalisé dans les centres occidentaux. La présence de ganglions envahis (qui pourrait atteindre 30 % des cas) a cependant un impact pronostique majeur et altère la survie globale [29]. En ce sens un curage ganglionnaire systématique pourrait apporter des informations pronostiques importantes et amener à discuter l'intérêt d'un traitement adjuvant chez les patients N1.

Les résultats de la résection chirurgicale [30] demeurent imparfaits avec des taux de récidive de l'ordre de 50-60 % après une médiane de survie sans récidive de 26 mois. L'existence de tumeurs multiples, l'invasion vasculaire, et ganglionnaire sont associés au risque de récidive qui est le plus souvent hépatique (50-60 %), ganglionnaire ou péritonéale (20-25 %).

La survie globale à cinq ans après résection chirurgicale va de 15 % à 40 % dans la plupart des séries. La présence d'une invasion ganglionnaire est associée à un mauvais pronostic (survie globale à 5 ans de moins de 20 %) de même que la présence de métastases intrahépatiques, d'une invasion vasculaire ou péri-nerveuse [31]. La découverte en préopératoire d'un de ces facteurs doit donc être considérée comme une contre-indication relativement forte à la résection chirurgicale, même s'il n'est pas exclu qu'un sous-groupe de patients en tire un bénéfice [32]. Ces dossiers justifient une prise en charge pluridisciplinaire.

Compte-tenu du taux important de récidive après chirurgie, la question d'un traitement adjuvant se pose clairement, en particulier pour les patients N1. Une méta-analyse d'essais de traitements adjuvants suggère un bénéfice modeste d'un traitement adjuvant après résection de cholangiocarcinomes (surtout R1 et N1), néanmoins les études incluses dans l'analyse sont hétérogènes, réparties sur 40 ans et ne différentient pas clairement CCi, Klatskin ou CC distaux [33]. La gemcitabine pourrait être le traitement à privilégier en adjuvant [34]. Plus récemment, une étude rétrospective portant sur 2 751 patients opérés dont 35.8 % avaient reçu une chimiothérapie adjuvante montre un bénéfice du traitement en survie globale après appariement selon un score de propension en cas de tumeur N1 (19.8 *vs* 10.7 mois ; $p < 0.001$), T3/T4 (21.3 *vs* 15.6 mois ; $p < 0.001$) et R1/R2 (19.5 *vs* 11.6 mois ; $p = 0.006$) [35]. L'intérêt d'un traitement adjuvant n'est cependant pas démontré par l'étude de phase III randomisée Prodige 12 comparant Gemox à surveillance (Abstract JFHOD 2017) ayant inclus 196 patients (dont 45 % de cas de CCi) avec un taux de résection R0 de 86 % et un tiers d'invasion lymphatique. Après un suivi médian de 44,3 mois, il n'y avait pas de différence de survie sans récidive entre les 2 bras (HR 0,83 [IC95 % : 0,58-1,19]. *Cette étude confirme qu'aucune chimiothérapie adjuvante ne peut être recommandée de façon systématique.*

La transplantation hépatique pour CCi et hépato-cholangiocarcinome

L'existence d'un cholangiocarcinome est classiquement une contre-indication à la transplantation hépatique. Même si les données publiées sont hétérogènes (avec ou sans traitement adjuvant), rétrospectives, de faible effectif et groupent parfois CCi et tumeurs de Klatskin, la survie globale varie de 36 à 65 % à 3 ans avec des critères de mauvais pronostic attendus tels que le caractère multifocal des lésions ou l'envahissement péri-nerveux, vasculaire ou lymphatique. La survie à 5 ans est, dans tous les cas, inférieure à celle obtenue dans les autres indications de transplantation et cette option thérapeutique ne peut donc être retenue actuellement. Cependant, les résultats de la transplantation pour CCi pourraient être améliorés grâce une sélection stricte de patients après traitement néo-adjuvant associant radiothérapie, chimio-embolisation et chimiothérapie systémique dans une étude [36] qui ouvre des perspectives intéressantes.

Par ailleurs, dans le cas particulier des petits CCi ou hépato-cholangiocarcinomes développés sur cirrhose, les résultats des études sont contradictoires. Certaines études suggèrent un

taux de récidive après transplantation rédhibitoire de 65 % à 5 ans. Néanmoins plusieurs études rétrospectives récentes des cas de CCi sur cirrhose découverts *a posteriori* sur la pièce d'hépatectomie [37], montrent des résultats plus encourageants en cas de tumeur unique, de moins de 2 cm et bien différenciée, ce qui pourrait amener dans les prochaines années à réévaluer l'indication de transplantation dans cette situation.

Traitements locorégionaux

Le plus souvent, la maladie intrahépatique est au-delà des critères de résection au diagnostic et pourrait donc relever d'un traitement locorégional sur le modèle des traitements du CHC.

La radiothérapie

L'intérêt de la radiothérapie externe chez les patients avec CCi inopérable n'est pas clairement établi en l'absence d'étude prospective randomisée spécifiquement dédiée aux CCi. Dans les séries publiées, la survie à 1 an varie de 30 à 75 % avec un contrôle tumoral allant de 36 à 100 %, et possibilité d'un effet antalgique [38]. L'utilisation de technique de radiothérapie conformationnelle avec modulation d'intensité permettant de délivrer de fortes doses (équivalent de 80,5 Gy) améliore de façon significative le taux de survie à 3 ans (73 %) dans une étude récente [39]. La radiothérapie adjuvante après résection pourrait apporter un bénéfice en particulier en cas d'envahissement ganglionnaire [40] mais cela reste controversé et a fait l'objet de publications contradictoires [41]. Ces résultats issus de séries rétrospectives sont néanmoins à valider.

Chimioembolisation transartérielle et radioembolisation

Contrairement au CHC, peu de données sont disponibles sur le traitement par chimioembolisation des CCi qui sont des tumeurs classiquement peu vascularisées. Une étude rétrospective rapporte une survie médiane de 12 mois avec un taux de contrôle de 89 % dont 23 % de réponses partielles [42]. Les modalités de traitements intra-artériels sont hétérogènes mais, dans une méta-analyse de 14 essais de thérapies transartérielles chez les patients avec CCi non résécable, la survie globale médiane était de 15,6 ± 1,1 mois [43]. L'apport de l'utilisation de billes chargées n'est pas démontré. Néanmoins, une étude rapporte une survie prolongée (11,7 *vs* 5,7 mois) chez les patients traités par billes chargées à l'irinotecan par rapport à une chimioembolisation conventionnelle [44].

L'intérêt de la radioembolisation est en cours d'investigation. Des études préliminaires donnent des résultats encourageants avec des taux de contrôle supérieurs à 75 % et une survie globale variant de 9 à 22 mois [45, 46]. Dans une revue systématique de 12 études de radio-embolisation à l'yttrium-90 [47], la survie globale médiane est de 15.5 mois avec 28 % de réponses partielles et 54 % de contrôle tumoral à 3 mois. Des essais sont en cours pour préciser la place de la radioembolisation par rapport à la chimiothérapie systémique et aux autres traitements locorégionaux.

Ablation percutanée

Peu d'études de traitement des CCi par radiofréquence sont disponibles. Une méta-analyse récente [48] de 7 études observationnelles regroupant 84 patients montre des taux de survie globale à 1, 3 et 5 ans de respectivement 82 % , 47 % , et 24 % suggérant un bénéfice potentiel chez des patients non opérables. Les taux de réponses rapportés pour les tumeurs de moins de 3 cm sont supérieurs à 90 % avec une survie à un an supérieure à 84 %.

Les thérapies systémiques

Les essais cliniques de traitement systémique sont à interpréter avec prudence car ils ne sont pas dédiés au CCi mais aux cancers des voies biliaires. Ils incluent donc des tumeurs très différentes, telles que des tumeurs de la vésicule biliaire, du hile voire des ampullomes.

De nombreuses chimiothérapies systémiques et associations de chimiothérapie ont été étudiées au cours des 30 dernières années. L'analyse de ces études est en faveur d'un bénéfice de la chimiothérapie en survie par rapport aux soins de support. Dans ces études, gemcitabine, fluoropyrimidine et sels de platines apparaissent comme les molécules les plus intéressantes.

L'association gemzar-cisplatine (cisplatine25 mg/m² suivi par gemcitabine 1000 mg/m², jours 1 et 8 d'un cycle de 21 jours) est devenue le standard thérapeutique dans les tumeurs des voies biliaires à la suite des études ABC-01 (phase II) et ABC 02 (Phase III). Cette association augmente de 6 mois la survie sans progression par rapport à la gemcitabine en monothérapie [49]. La survie globale médiane était de 11.7 mois pour les patients recevant Gem-Cis par rapport à 8.1 mois chez les patients sous gemcitabine seule. Ce bénéfice est également trouvé dans le sous-groupe des 80 patients avec CCi. Ces résultats ont été confirmés dans une étude de phase II réalisée au Japon selon le même schéma [50] et validés par une méta-analyse des 2 essais montrant un bénéfice dans les CCi en survie sans progression (HR = 0,61) et en survie globale (HR = 0,56) pour le bras Gem-Cis [51].

L'association gemcitabine-oxaliplatine (Gemox), parfois privilégiée en France, a fait l'objet de plusieurs études randomisées de phase II avec des médianes de survie globale allant de 9,5 à 12,4 mois et donc voisines de celles observées avec l'association gemcitabine – cisplatine.

Il n'existe pas de traitement standard recommandé en seconde ligne. Une revue systématique de la littérature reportant 761 patients traités en seconde ligne montre une survie globale de 7.2 mois, un taux de réponse de 7,7 % et un bénéfice potentiel chez les patients avec un état général conservé [52]. L'association FOLFIRI est souvent utilisée en seconde ligne en France. Après une première ligne par gemzar-oxaliplatine, la survie sans progression sous FOLFIRI est de 3.2 mois et la survie globale de 8.4 mois dans une étude récente rétrospective incluant 21 CCi [53]. Néanmoins, une autre étude rétrospective multicentrique française ne suggère pas de bénéfice d'une bithérapie par rapport à du 5FU/capécitabine seul [54]. Les études portent sur des faibles effectifs avec des patients hétérogènes et *il n'y a actuellement aucune preuve que la poursuite d'une chimiothérapie au-delà de la progression en première ligne de chimiothérapie améliore la survie.*

La place des thérapies ciblées dans les cancers des voies biliaires reste à préciser. L'association d'un anti-EGFR (Cetuximab) à une chimiothérapie de type Gemox n'apporte pas de bénéfice dans une étude de phase II portant sur 150 patients [18]. Le sorafenib associé à la gemcitabine et au cisplatine n'améliore pas non plus les résultats

dans une autre étude de phase II randomisée [55]. Des données préliminaires suggérant un potentiel bénéfice du sunitinib en seconde ligne de traitement des CCi devront être confirmées [56].

Conclusion

Les cholangiocarcinomes intrahépatiques (CCi) constituent une entité spécifique au sein des tumeurs des voies biliaires. Ils surviennent dans plus de 30 % des cas sur hépatopathie chronique en occident où leur incidence est en forte augmentation. Le diagnostic repose sur l'association des données d'histologie et d'imagerie. Le traitement curatif est la résection chirurgicale. La chimiothérapie associant cisplatine et gemcitabine est le standard en situation palliative. Pour les tumeurs non résécables mais limitées au foie, une stratégie utilisant (sur le modèle du CHC) des traitements locorégionaux (radiofréquence, radiothérapie, chimioembolisation, radioembolisation) reste à valider mais peut déjà faire l'objet de discussions dans des RCP comportant des chirurgiens hépatiques et des radiologues interventionnels.

Références

1. Saha SK, Zhu AX, Fuchs CS, Brooks GA. Forty-Year Trends in Cholangiocarcinoma Incidence in the U.S.: Intrahepatic Disease on the Rise. Oncologist. 2016;21(5):594-9.
2. Taylor-Robinson SD, Toledano MB, Arora S, Keegan TJ, Hargreaves S, Beck A, *et al.* Increase in mortality rates from intrahepatic cholangiocarcinoma in England and Wales 1968-1998. Gut. 2001;48(6):816-20.
3. von Hahn T, Ciesek S, Wegener G, Plentz RR, Weismuller TJ, Wedemeyer H, *et al.* Epidemiological trends in incidence and mortality of hepatobiliary cancers in Germany. Scand J Gastroenterol. 2011;46(9):1092-8.
4. Welzel TM, Mellemkjaer L, Gloria G, Sakoda LC, Hsing AW, El Ghormli L, *et al.* Risk factors for intrahepatic cholangiocarcinoma in a low-risk population: a nationwide case-control study. Int J Cancer. 2007;120(3):638-41.
5. Palmer WC, Patel T. Are common factors involved in the pathogenesis of primary liver cancers? A meta-analysis of risk factors for intrahepatic cholangiocarcinoma. J Hepatol. 2012;57(1):69-76.
6. Li M, Li J, Li P, Li H, Su T, Zhu R, *et al.* Hepatitis B virus infection increases the risk of cholangiocarcinoma: a meta-analysis and systematic review. J Gastroenterol Hepatol. 2012;27(10):1561-8.
7. Li H, Hu B, Zhou ZQ, Guan J, Zhang ZY, Zhou GW. Hepatitis C virus infection and the risk of intrahepatic cholangiocarcinoma and extrahepatic cholangiocarcinoma: evidence from a systematic review and meta-analysis of 16 case-control studies. World J Surg Oncol. 2015;13:161.
8. Li JS, Han TJ, Jing N, Li L, Zhang XH, Ma FZ, *et al.* Obesity and the risk of cholangiocarcinoma: a meta-analysis. Tumour Biol. 2014;35(7):6831-8.
9. Welzel TM, Graubard BI, Zeuzem S, El-Serag HB, Davila JA, McGlynn KA. Metabolic syndrome increases the risk of primary liver cancer in the United States: a study in the SEER-Medicare database. Hepatology. 2011;54(2):463-71.
10. Li J, Han T, Xu L, Luan X. Diabetes mellitus and the risk of cholangiocarcinoma: an updated meta-analysis. Prz Gastroenterol. 2015;10(2):108-17.
11. Adhoute X, Penaranda G, Perrier H, Castellani P, Pol B, Lebars O, *et al.* Cholangiocarcinomes intra-hépatiques et carcinomes hépatocellulaires : des facteurs de risque similaires ? Série monocentrique de 408 patients consécutifs. JFHOD. 2014:P276.
12. Oishi N, Kumar MR, Roessler S, Ji J, Forgues M, Budhu A, *et al.* Transcriptomic profiling reveals hepatic stem-like gene signatures and interplay of miR-200c and epithelial-mesenchymal transition in intrahepatic cholangiocarcinoma. Hepatology. 2012;56(5):1792-803.
13. Woo HG, Lee JH, Yoon JH, Kim CY, Lee HS, Jang JJ, *et al.* Identification of a cholangiocarcinoma-like gene expression trait in hepatocellular carcinoma. Cancer Res. 2010;70(8):3034-41.
14. Andersen JB, Spee B, Blechacz BR, Avital I, Komuta M, Barbour A, *et al.* Genomic and genetic characterization of cholangiocarcinoma identifies therapeutic targets for tyrosine kinase inhibitors. Gastroenterology. 2012;142(4):1021-31 e15.
15. Grassian AR, Pagliarini R, Chiang DY. Mutations of isocitrate dehydrogenase 1 and 2 in intrahepatic cholangiocarcinoma. Curr Opin Gastroenterol. 2014;30(3):295-302.
16. Borad MJ, Gores GJ, Roberts LR. Fibroblast growth factor receptor 2 fusions as a target for treating cholangiocarcinoma. Curr Opin Gastroenterol. 2015;31(3):264-8.
17. Nakazawa K, Dobashi Y, Suzuki S, Fujii H, Takeda Y, Ooi A. Amplification and overexpression of c-erbB-2, epidermal growth factor receptor, and c-met in biliary tract cancers. J Pathol. 2005;206(3):356-65.
18. Malka D, Cervera P, Foulon S, Trarbach T, de la Fouchardiere C, Boucher E, *et al.* Gemcitabine and oxaliplatin with or without cetuximab in advanced biliary-tract cancer (BINGO): a randomised, open-label, non-comparative phase 2 trial. Lancet Oncol. 2014;15(8):819-28.
19. Rullier A, Le Bail B, Fawaz R, Blanc JF, Saric J, Bioulac-Sage P. Cytokeratin 7 and 20 expression in cholangiocarcinomas varies along the biliary tract but still differs from that in colorectal carcinoma metastasis. Am J Surg Pathol. 2000;24(6):870-6.
20. Vilana R, Forner A, Bianchi L, Garcia-Criado A, Rimola J, de Lope CR, *et al.* Intrahepatic peripheral cholangiocarcinoma in cirrhosis patients may display a vascular pattern similar to hepatocellular carcinoma on contrast-enhanced ultrasound. Hepatology. 2010;51(6):2020-9.
21. Ciresa M, De Gaetano AM, Pompili M, Saviano A, Infante A, Montagna M, *et al.* Enhancement patterns of intrahepatic mass-forming cholangiocarcinoma at multiphasic computed tomography and magnetic resonance imaging and correlation with clinicopathologic features. Eur Rev Med Pharmacol Sci. 2015;19(15):2786-97.
22. Mendiratta-Lala M, Park H, Kolicaj N, Mendiratta V, Bassi D. Small intrahepatic peripheral cholangiocarcinomas as mimics of hepatocellular carcinoma in multiphasic CT. Abdom Radiol (NY). 2016.
23. Huang B, Wu L, Lu XY, Xu F, Liu CF, Shen WF, *et al.* Small Intrahepatic Cholangiocarcinoma and Hepatocellular Carcinoma in Cirrhotic Livers May Share Similar Enhancement Patterns at Multiphase Dynamic MR Imaging. Radiology. 2016;281(1):150-7.
24. Annunziata S, Caldarella C, Pizzuto DA, Galiandro F, Sadeghi R, Giovanella L, *et al.* Diagnostic accuracy of fluorine-18-fluorodeoxyglucose positron emission tomography in the evaluation of the primary tumor in patients with cholangiocarcinoma: a meta-analysis. Biomed Res Int. 2014;2014:247693.
25. Bergquist JR, Ivanics T, Storlie CB, Groeschl RT, Tee MC, Habermann EB, *et al.* Implications of CA19-9 elevation for survival, staging, and treatment sequencing in intrahepatic cholangiocarcinoma: A national cohort analysis. J Surg Oncol. 2016;114(4):475-82.
26. Jiang L, Tan H, Panje CM, Yu H, Xiu Y, Shi H. Role of 18F-FDG PET/CT Imaging in Intrahepatic Cholangiocarcinoma. Clin Nucl Med. 2016;41(1):1-7.
27. Endo I, Gonen M, Yopp AC, Dalal KM, Zhou Q, Klimstra D, *et al.* Intrahepatic cholangiocarcinoma: rising frequency, improved survival, and determinants of outcome after resection. Ann Surg. 2008;248(1):84-96.
28. Vitale A, Moustafa M, Spolverato G, Gani F, Cillo U, Pawlik TM. Defining the possible therapeutic benefit of lymphadenectomy among patients undergoing hepatic resection for intrahepatic cholangiocarcinoma. J Surg Oncol. 2016;113(6):685-91.
29. de Jong MC, Nathan H, Sotiropoulos GC, Paul A, Alexandrescu S, Marques H, *et al.* Intrahepatic cholangiocarcinoma: an international multi-institutional analysis of prognostic factors and lymph node assessment. J Clin Oncol. 2011;29(23):3140-5.
30. Ruzzenente A, Conci S, Valdegamberi A, Pedrazzani C, Guglielmi A. Role of surgery in the treatment of intrahepatic cholangiocarcinoma. Eur Rev Med Pharmacol Sci. 2015;19(15):2892-900.
31. Mavros MN, Economopoulos KP, Alexiou VG, Pawlik TM. Treatment and Prognosis for Patients With Intrahepatic Cholangiocarcinoma: Systematic Review and Meta-analysis. JAMA Surg. 2014;149(6):565-74.
32. Adachi T, Eguchi S, Beppu T, Ueno S, Shiraishi M, Okuda K, *et al.* Prognostic Impact of Preoperative Lymph Node Enlargement in Intrahepatic Cholangiocarcinoma: A

Multi-Institutional Study by the Kyushu Study Group of Liver Surgery. Ann Surg Oncol. 2015;22(7):2269-78.

33. Horgan AM, Amir E, Walter T, Knox JJ. Adjuvant therapy in the treatment of biliary tract cancer: a systematic review and meta-analysis. J Clin Oncol. 2012;30(16):1934-40.

34. Zhu GQ, Shi KQ, You J, Zou H, Lin YQ, Wang LR, *et al.* Systematic review with network meta-analysis: adjuvant therapy for resected biliary tract cancer. Aliment Pharmacol Ther. 2014;40(7):759-70.

35. Miura JT, Johnston FM, Tsai S, George B, Thomas J, Eastwood D, *et al.* Chemotherapy for Surgically Resected Intrahepatic Cholangiocarcinoma. Ann Surg Oncol. 2015;22(11):3716-23.

36. Rana A, Hong JC. Orthotopic liver transplantation in combination with neoadjuvant therapy: a new paradigm in the treatment of unresectable intrahepatic cholangiocarcinoma. Curr Opin Gastroenterol. 2012;28(3):258-65.

37. Sapisochin G, Facciuto M, Rubbia-Brandt L, Marti J, Mehta N, Yao FY, *et al.* Liver transplantation for « very early » intrahepatic cholangiocarcinoma: International retrospective study supporting a prospective assessment. Hepatology. 2016;64(4):1178-88.

38. Shinohara ET, Mitra N, Guo M, Metz JM. Radiation therapy is associated with improved survival in the adjuvant and definitive treatment of intrahepatic cholangiocarcinoma. Int J Radiat Oncol Biol Phys. 2008;72(5):1495-501.

39. Tao R, Krishnan S, Bhosale PR, Javle MM, Aloia TA, Shroff RT, *et al.* Ablative Radiotherapy Doses Lead to a Substantial Prolongation of Survival in Patients With Inoperable Intrahepatic Cholangiocarcinoma: A Retrospective Dose Response Analysis. J Clin Oncol. 2016;34(3):219-26.

40. Jiang W, Zeng ZC, Tang ZY, Fan J, Zhou J, Zeng MS, *et al.* Benefit of radiotherapy for 90 patients with resected intrahepatic cholangiocarcinoma and concurrent lymph node metastases. J Cancer Res Clin Oncol. 2010;136(9):1323-31.

41. Hammad AY, Berger NG, Eastwood D, Tsai S, Turaga KK, Christian KK, *et al.* Is Radiotherapy Warranted Following Intrahepatic Cholangiocarcinoma Resection? The Impact of Surgical Margins and Lymph Node Status on Survival. Ann Surg Oncol. 2016.

42. Park SY, Kim JH, Yoon HJ, Lee IS, Yoon HK, Kim KP. Transarterial chemoembolization *versus* supportive therapy in the palliative treatment of unresectable intrahepatic cholangiocarcinoma. Clin Radiol. 2011;66(4):322-8.

43. Ray CE, Jr., Edwards A, Smith MT, Leong S, Kondo K, Gipson M, *et al.* Metaanalysis of survival, complications, and imaging response following chemotherapy-based transarterial therapy in patients with unresectable intrahepatic cholangiocarcinoma. J Vasc Interv Radiol. 2013;24(8):1218-26.

44. Kuhlmann JB, Euringer W, Spangenberg HC, Breidert M, Blum HE, Harder J, *et al.* Treatment of unresectable cholangiocarcinoma: conventional transarterial chemoembolization compared with drug eluting bead-transarterial chemoembolization and systemic chemotherapy. Eur J Gastroenterol Hepatol. 2012;24(4):437-43.

45. Saxena A, Bester L, Chua TC, Chu FC, Morris DL. Yttrium-90 radiotherapy for unresectable intrahepatic cholangiocarcinoma: a preliminary assessment of this novel treatment option. Ann Surg Oncol. 2010;17(2):484-91.

46. Mosconi C, Gramenzi A, Ascanio S, Cappelli A, Renzulli M, Pettinato C, *et al.* Yttrium-90 radioembolization for unresectable/recurrent intrahepatic cholangiocarcinoma: a survival, efficacy and safety study. Br J Cancer. 2016;115(3):297-302.

47. Al-Adra DP, Gill RS, Axford SJ, Shi X, Kneteman N, Liau SS. Treatment of unresectable intrahepatic cholangiocarcinoma with yttrium-90 radioembolization: a systematic review and pooled analysis. Eur J Surg Oncol. 2015;41(1):120-7.

48. Han K, Ko HK, Kim KW, Won HJ, Shin YM, Kim PN. Radiofrequency ablation in the treatment of unresectable intrahepatic cholangiocarcinoma: systematic review and meta-analysis. J Vasc Interv Radiol. 2015;26(7):943-8.

49. Valle J, Wasan H, Palmer DH, Cunningham D, Anthoney A, Maraveyas A, *et al.* Cisplatin plus gemcitabine *versus* gemcitabine for biliary tract cancer. N Engl J Med. 2010;362(14):1273-81.

50. Okusaka T, Nakachi K, Fukutomi A, Mizuno N, Ohkawa S, Funakoshi A, *et al.* Gemcitabine alone or in combination with cisplatin in patients with biliary tract cancer: a comparative multicentre study in Japan. Br J Cancer. 2010;103(4):469-74.

51. Valle JW, Furuse J, Jitlal M, Beare S, Mizuno N, Wasan H, *et al.* Cisplatin and gemcitabine for advanced biliary tract cancer: a meta-analysis of two randomised trials. Ann Oncol. 2014;25(2):391-8.

52. Lamarca A, Benafif S, Ross P, Bridgewater J, Valle JW. Cisplatin and gemcitabine in patients with advanced biliary tract cancer (ABC) and persistent jaundice despite optimal stenting: Effective intervention in patients with luminal disease. Eur J Cancer. 2015;51(13):1694-703.

53. Sebbagh S, Roux J, Dreyer C, Neuzillet C, de Gramont A, Orbegoso C, *et al.* Efficacy of a sequential treatment strategy with GEMOX-based followed by FOLFIRI-based chemotherapy in advanced biliary tract cancers. Acta Oncol. 2016;55(9-10):1168-74.

54. Brieau B, Dahan L, De Rycke Y, Boussaha T, Vasseur P, Tougeron D, *et al.* Second-line chemotherapy for advanced biliary tract cancer after failure of the gemcitabine-platinum combination: A large multicenter study by the Association des Gastro-Enterologues Oncologues. Cancer. 2015;121(18):3290-7.

55. Lee JK, Capanu M, O'Reilly EM, Ma J, Chou JF, Shia J, *et al.* A phase II study of gemcitabine and cisplatin plus sorafenib in patients with advanced biliary adenocarcinomas. Br J Cancer. 2013;109(4):915-9.

56. Dreyer C, Sablin MP, Bouattour M, Neuzillet C, Ronot M, Dokmak S, *et al.* Disease control with sunitinib in advanced intrahepatic cholangiocarcinoma resistant to gemcitabine-oxaliplatin chemotherapy. World J Hepatol. 2015;7(6):910-5.



Les Six points forts

L'incidence annuelle des CCi augmente de façon majeure (+ 50 % entre 2003 et 2012 aux États-Unis).

Les CCi ont des mécanismes de carcinogenèse et des facteurs de risque communs avec les carcinomes hépatocellulaires (Cirrhose, hépatites chroniques).

Le diagnostic des CCi repose sur l'association de l'analyse anatomo-pathologique et radiologique (TDM thoraco-abdomino-pelvien).

Le traitement curatif des CCi repose sur la chirurgie avec un risque de récidive associé à l'envahissement ganglionnaire et vasculaire. Aucun traitement adjuvant n'a montré un bénéfice.

Le traitement systémique palliatif des CCi repose sur l'association Gemcitabine-cisplatine.

La place des traitements locorégionaux (ablation percutanée, radiothérapie, chimio-embolisation, radio-embolisation) est en cours d'évaluation.

Questions à choix unique

Question 1

Parmi les facteurs suivants, quel est celui qui est le moins souvent associé au risque de développer un cholangiocarcinome intrahépatique en occident ?

- ❏ A Cirrhose quelle qu'en soit la cause
- ❏ B Hépatite chronique virale B ou C
- ❏ C Cholangite sclérosante primitive
- ❏ D Obésité
- ❏ E Consommation excessive d'alcool

Question 2

Le diagnostic de certitude de cholangiocarcinome intra-hépatique peut-être fait par :

- ❏ A L'histologie seule qui permet un diagnostic de certitude grâce à l'immunohistochimie
- ❏ B Une imagerie (TDM ou IRM injecté) typique en cas de cirrhose sous-jacente
- ❏ C L'association d'une imagerie typique (TDM ou IRM) et d'une élévation du CA 19-9
- ❏ D Une histologie compatible en l'absence de tumeur primitive extra hépatique
- ❏ E L'absence typique de fixation au TEP-scan au FUDG

Question 3

Quelle proposition concernant le traitement curatif du cholangiocarcinome intra-hépatique (CCi) est fausse ?

- ❏ A La transplantation hépatique est classiquement contre-indiquée en cas de CCi
- ❏ B Le risque global de récidive après chirurgie est élevé (50-60 %)
- ❏ C L'existence d'un envahissement ganglionnaire est un facteur de risque majeur de récidive après chirurgie
- ❏ D L'existence de tumeurs multiples est associée au risque de récidive après chirurgie
- ❏ E En cas d'envahissement ganglionnaire un traitement adjuvant (à base de gemcitabine) doit être recommandé.

Question 4

Quel est le traitement systémique de référence de première ligne des cholangiocarcinomes intra-hépatiques ?

- ❏ A 5 fluoro-uracile et Cisplatine
- ❏ B Gemcitabine – Oxaliplatine
- ❏ C FOLFIRI
- ❏ D Gemcitabine – Cisplatine
- ❏ E Gemcitabine