27èmes Journées de Formation Continue

JFHOD 2009

19-22 mars 2009

Palais des congrès PARIS

Docteur Jean Marc CANARD

Mucosectomie colo-rectale

- Connaître les bonnes indications et les contre indications

Conflits d'intérêts

- **Aucun**

MUCOSECTOMIE COLORECTALE

Connaître les bonnes indications et les contre-indications.

Jean Marc CANARD, Paris

Journées Francophones d'Hépato-gastroentérologie et d'Oncologie Digestive – dimanche 22 mars 2009, Paris

INDICATIONS

- **Toutes les lésions planes ou sessiles**
- **Toutes les lésions précancéreuses et cancers superficielles comportant un risque ganglionnaire nul ou très faible.**
- **Quelque soit la situation ou la taille :**
  - ***Adénome du rectum***

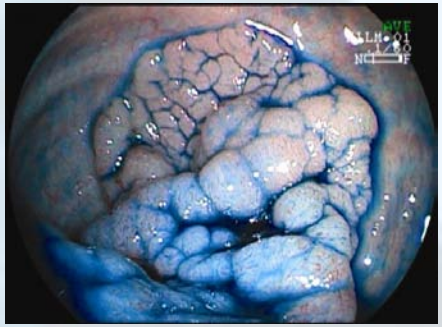
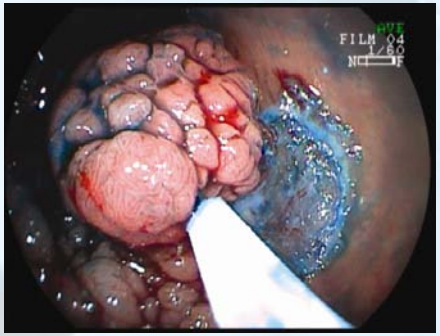

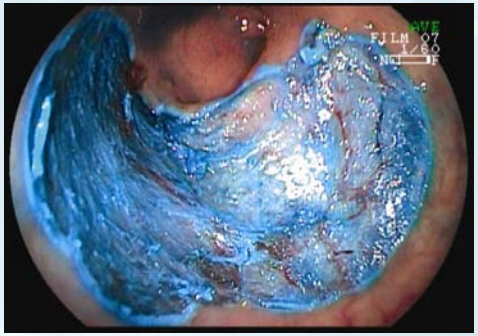

  - ***Adénome du caecum***

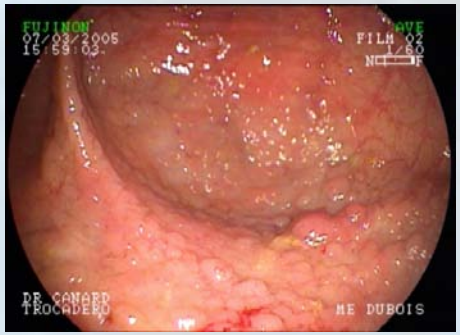

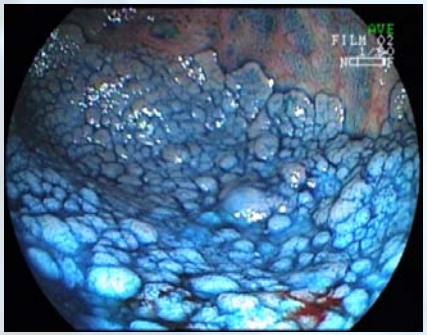
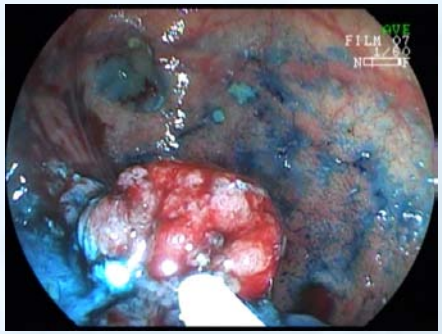
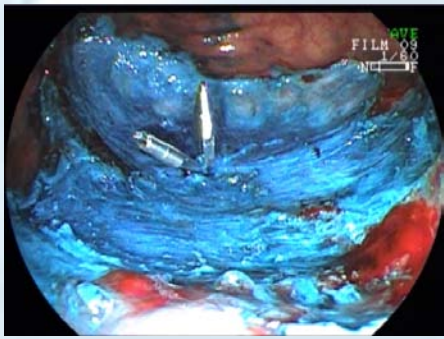

CONTRE INDICATIONS

- Envahissement de l'orifice appendiculaire
- Lésions très étendues du colon droit
- Lésions multiples

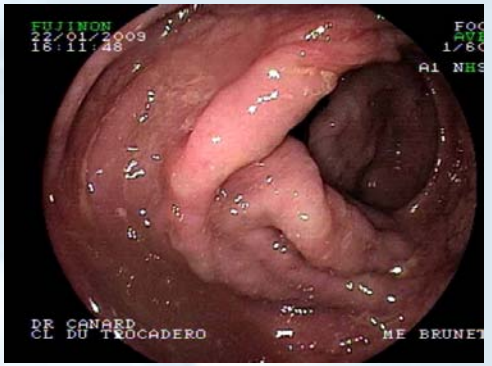

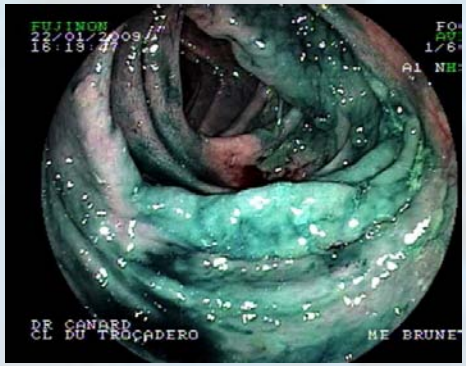

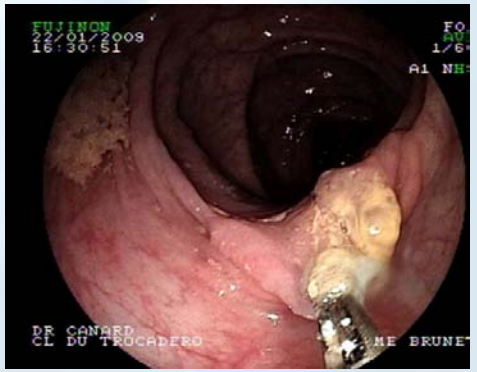

LESIONS DIFFICILES MAIS SANS CONTRE INDICATIONS

- Envahissement de la valvule de Bauhin (bien vérifier le grêle)
- Nappes villeuses du rectum
- Lésions déjà réséquées

• Polypes sessiles ou plans du rectum :

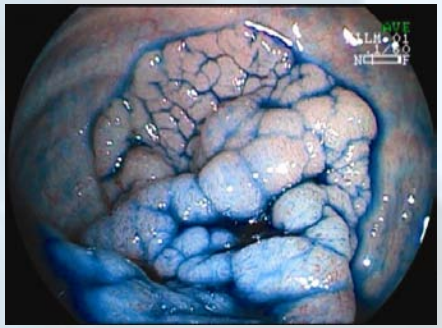

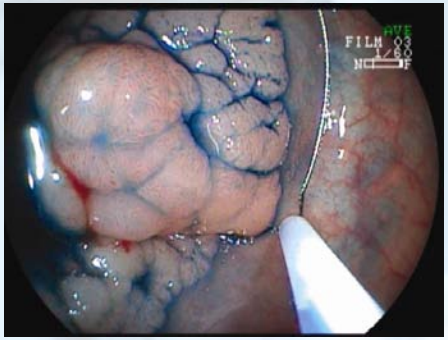
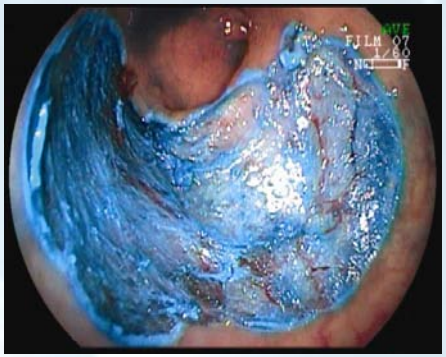

• Polypes déjà réséquées :

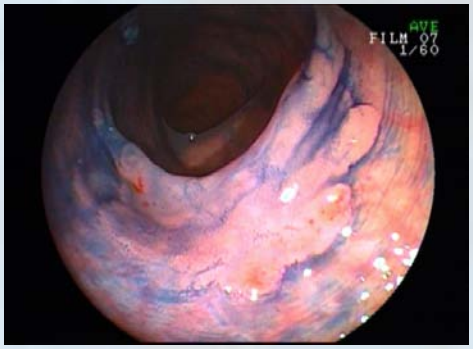
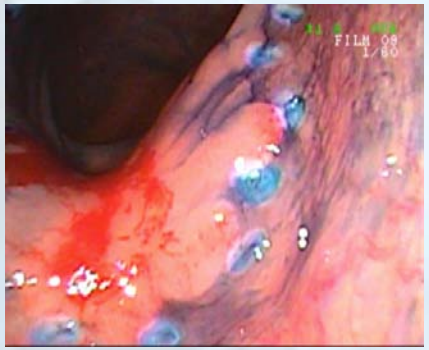

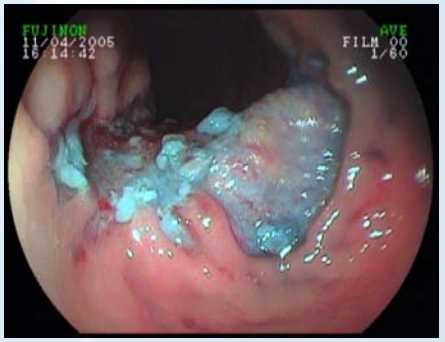

PERFORATION TRAITEE PAR CLIP

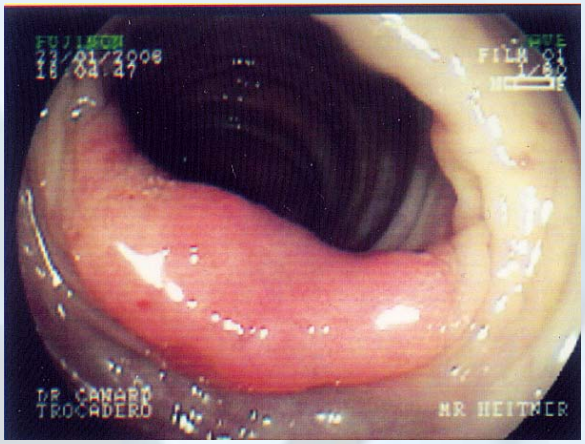

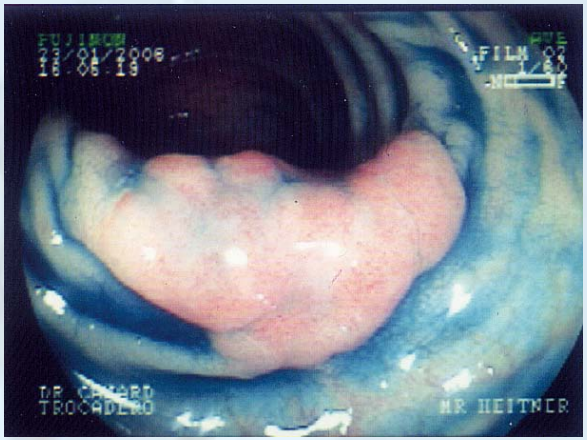

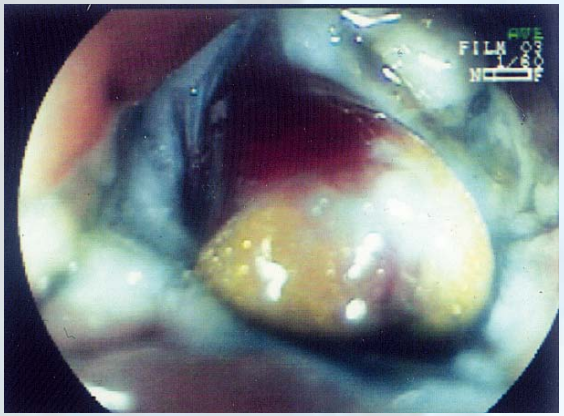

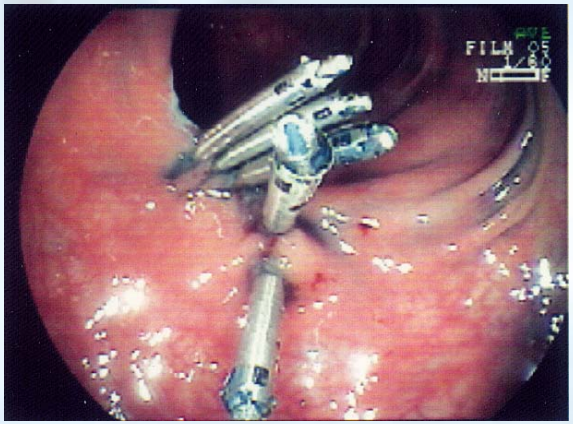

F03
AVE
1/60
A1 NHS

EVALUATION ENDOSCOPIQUE PREMUCOSECTOMIE

- **L'aspect endoscopique**
  - **Risque nul < 1 à 2 cm**
  - **Lésions classées I, II a et II b**
- **L'écho endoscopie**
- **L'injection sous muqueuse**

EVALUATION ANATOMOPATHOLOGIQUE

Représentation schématique des principales variantes du type 0 lésions néoplasiques du tube digestif.

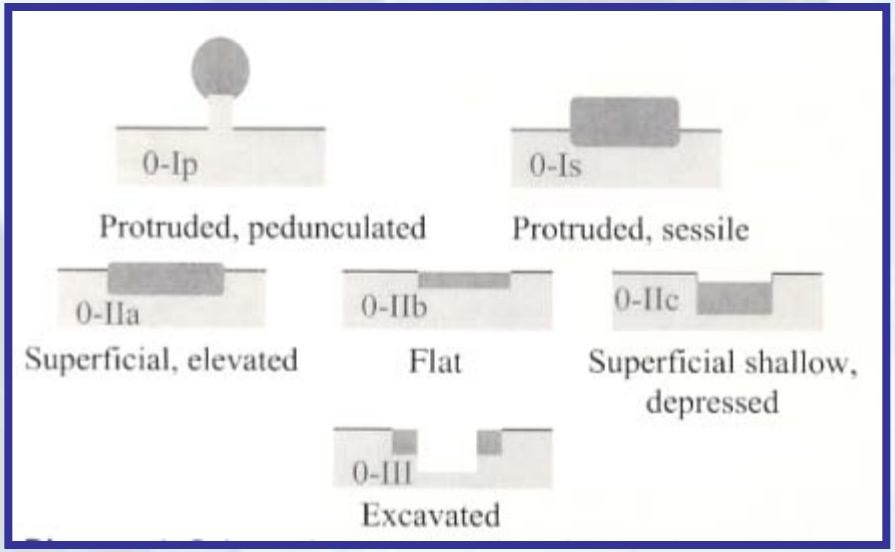

LESION NON RESECABLE

Adénocarcinome de type IIa IIc

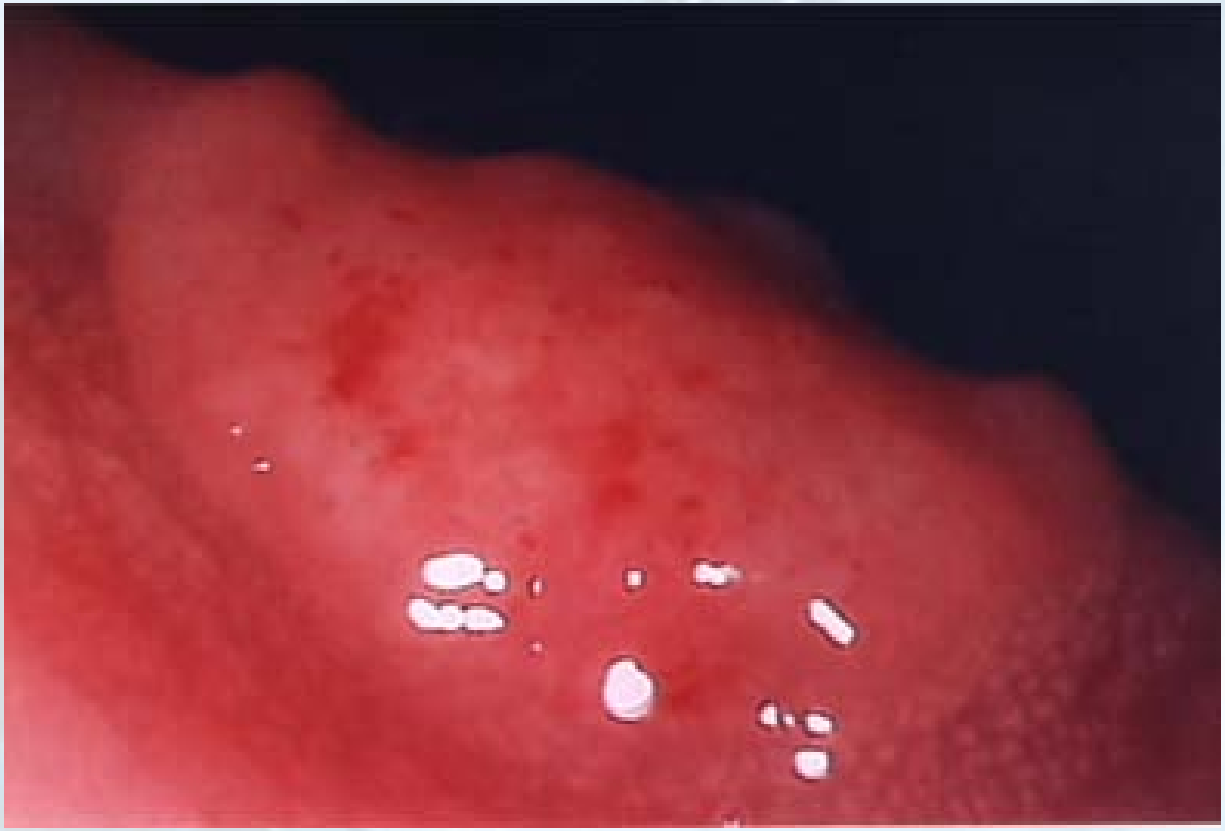

Adénocarcinome
de type IIa IIc
après injection sous-muqueuse

Adénocarcinome de type IIa IIc après résection

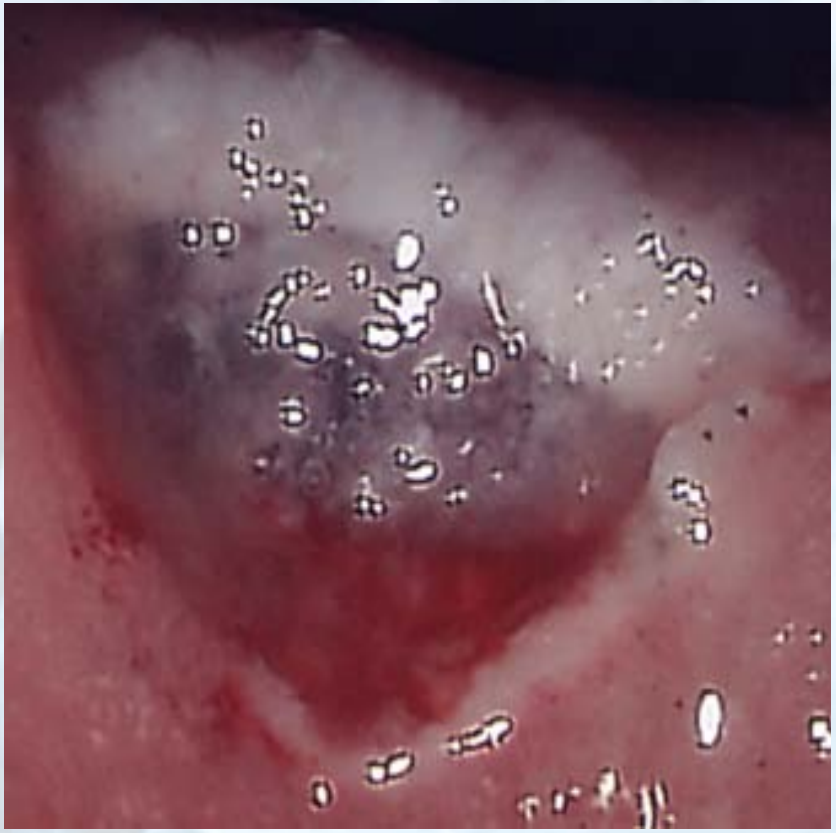

INJECTION SOUS MUQUEUSE

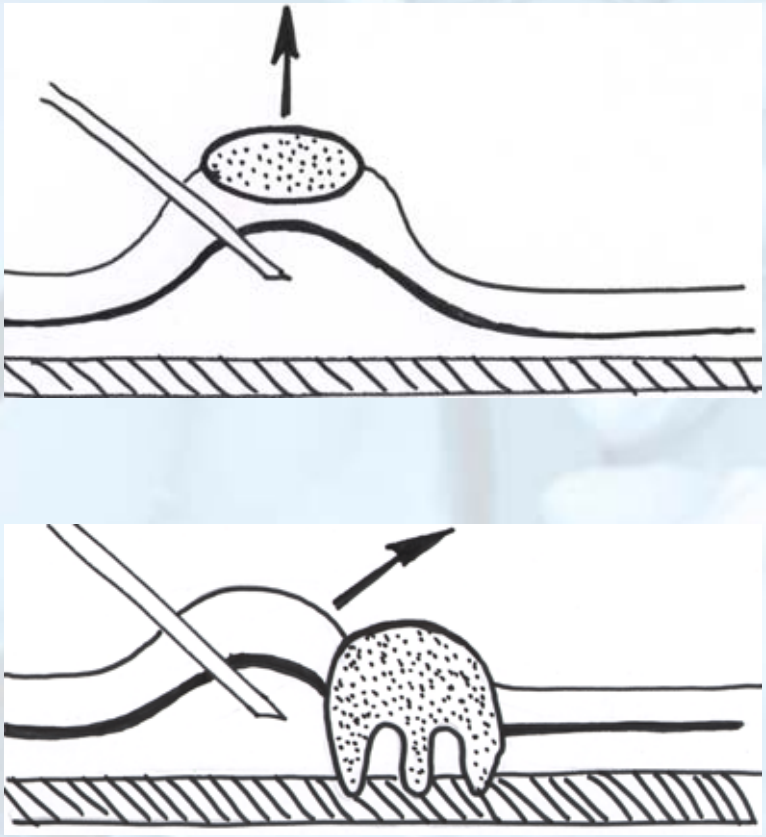

EVALUATION ANATOMOPATHOLOGIQUE

Classification Japonaise

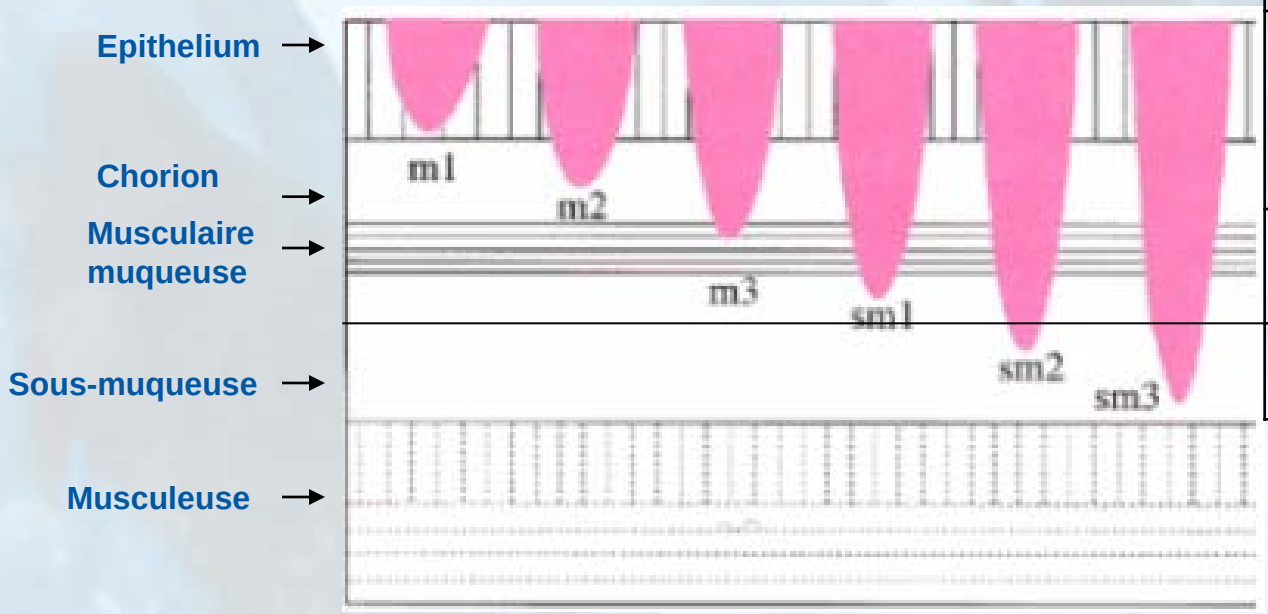

Envahissement ganglionnaire	
Colon	Rectum
0 %	0 %
< 1 %	0 à 4,5 %
6 à 14 %	15 %

EVALUATION ANATOMOPATHOLOGIQUE

Recommandations de la conférence de consensus 1998

Carcinome invasif (T1) et critères favorables (MORSON 1984) tous réunis

= traitement endoscopique suffisant :

- Exérèse et examen histologique complets
- Cancer bien ou moyennement différenciés
- Absence d'embole lymphatique ou vasculaire
- Invasion de la sous muqueuse inférieure à 1 000 microns

Un seul facteur manquant

= colectomie segmentaire à visée carcinologique

LA MARGE PROFONDE

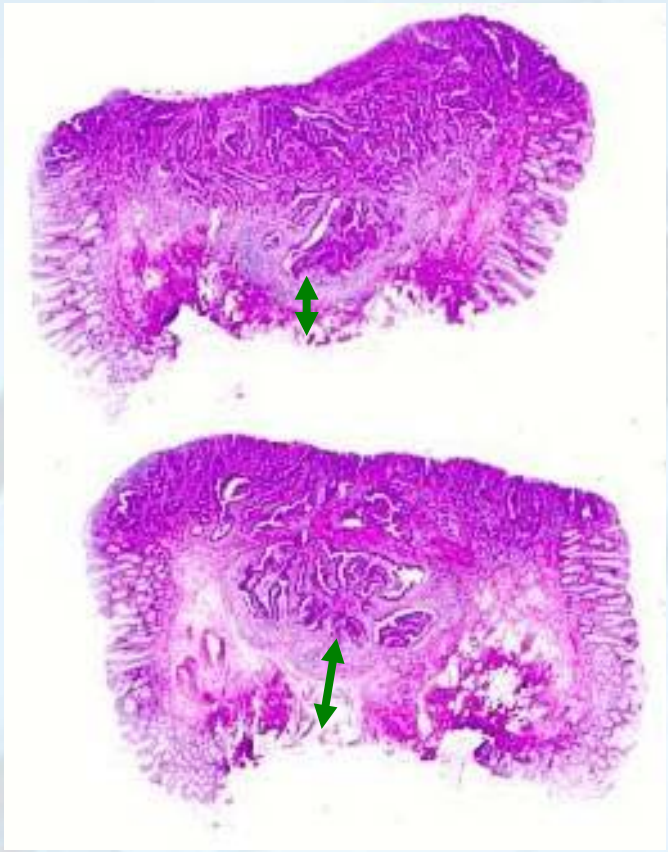

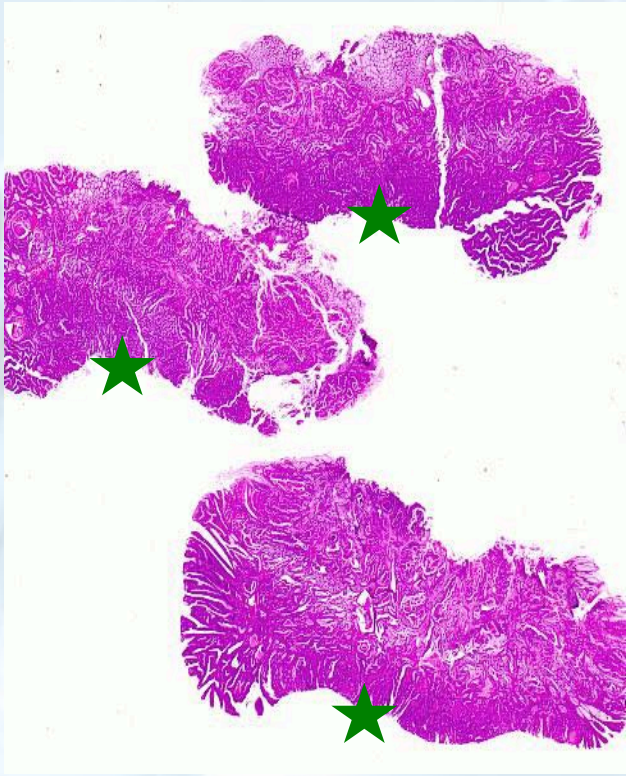

Remerciement au Professeur Jean François FLEJOU.

EMBOLE VEINEUX

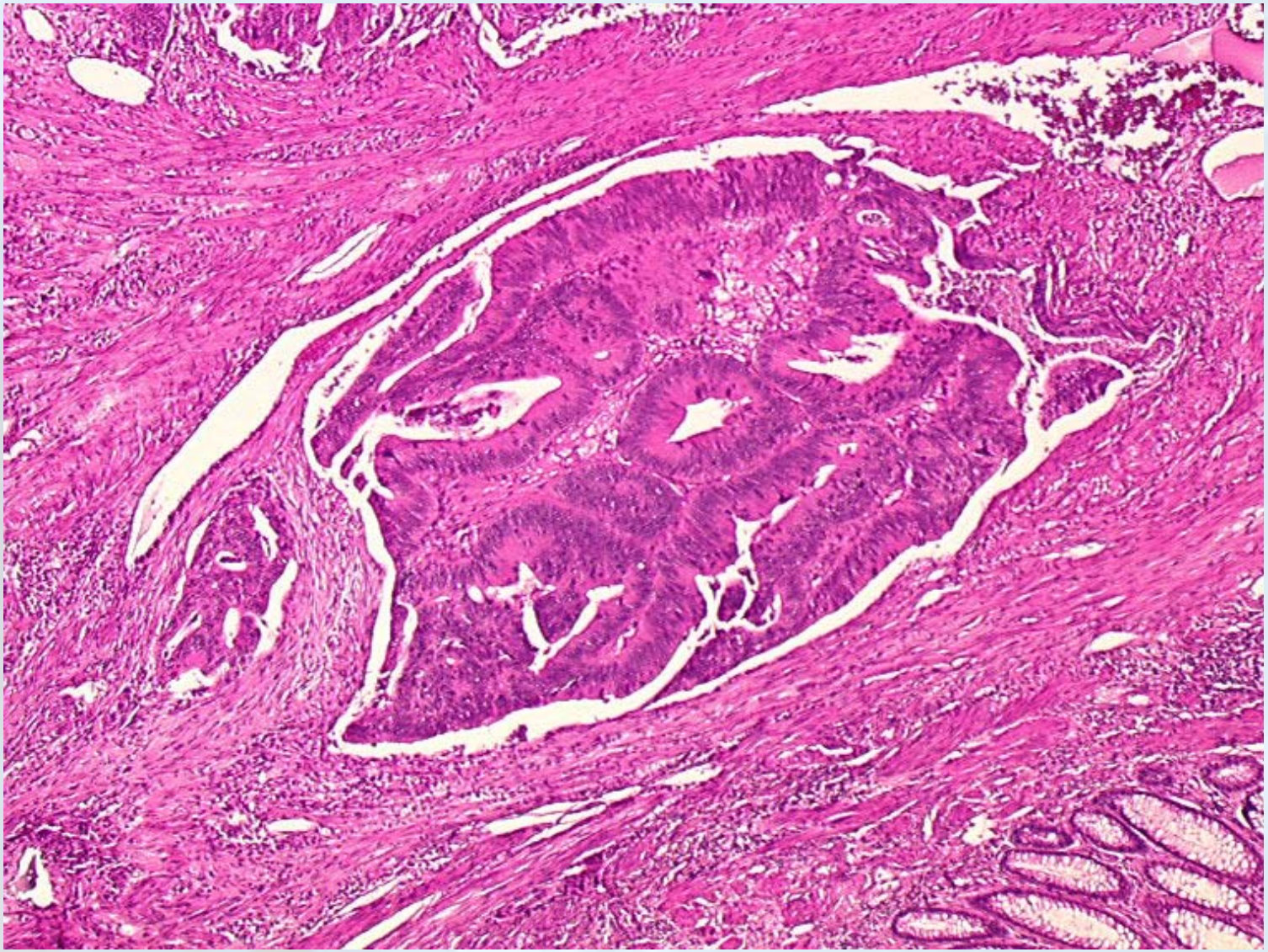

Remerciement au Professeur Jean François FLEJOU.

Journées Francophones d'Hépato-gastroentérologie et d'Oncologie Digestive – dimanche 22 mars 2009, Paris

Facteurs de risque histologiques et évolution clinique des polypes malins colorectaux : une méta-analyse

Hassan C et al, Dis Colon Rectum 2005

Faible risque
58%

Chirurgie 21%

Cancer résiduel	**1,2%**
Récidive	**0**
Méta ganglion.	**0 – 8%***
Méta hématogène	**0,3%**
Décès	**0,7%**

*** Colacchio et al, Ann Surg 1981**

Haut risque
42%

Chirurgie 71%

Cancer résiduel	**21,4%**
Récidive	**9,2%**
Méta ganglion.	**11,1%**
Méta hématogène	**7,1%***
Décès	**7,2%****

*** Opérés 5,8% vs non opérés 8,9%**

**** Opérés 6,6% vs non opérés 10,1%**

Remerciement au Professeur Jean François FLEJOU.

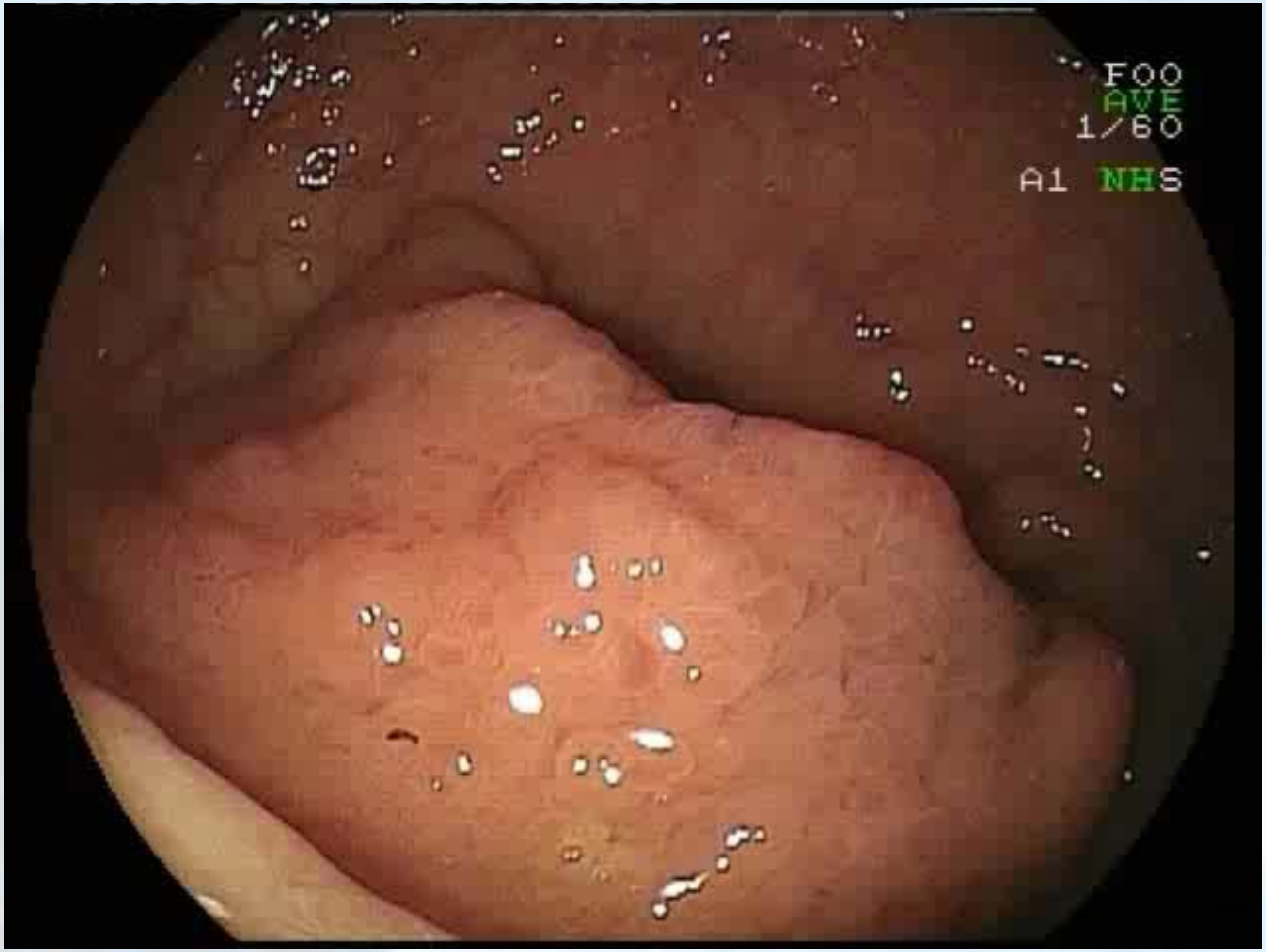
F00
AVE
1/60
A1 NHS

RECOMMANDATIONS EN MATERIEL POUR LA MUCOSECTOMIE

- Vidéo endoscope haute définition + ZOOM
- Double canal opérateur
- Bistouri avec endocoupe
- Anse hexagonale grande taille
- Aiguille à injection
- Clips (hémostases et perforations)
- Coagrasper
- Anse à panier
- Indigo carmin à 0,2%
- Pompe de lavage

CONCLUSION

- **Beaucoup trop de patients opérés.**

- **Toutes lésions planes ou sessiles précancéreuses ou cancer superficiels avec risque ganglionnaire nul ou faible.**

CONCLUSION

CONTRE INDICATIONS

- **Envahissement de la fossette appendiculaire**
- **Lésions très entendus du colon droit**
- **Lésions multiples**

CONCLUSION

- **Difficile mais pas de contre-indications**
  - **Envahissement de la valvule**
  - **Lésions déjà réséquées**
  - **Nappe sessile ou plane du rectum**

CONCLUSION

LIMITE ANATOMOPATHOLOGIQUE

Carcinome invasif (T1) et critères favorables (MORSON 1984) tous réunis

= traitement endoscopique suffisant :

- Exérèse endoscopiqueet examen histologique complets
- Cancer bien ou moyennement différencié
- Absence d'embole lymphatique ou vasculaire
- Invasion de la sous muqueuse inférieure à 1 000 microns

Un seul facteur manquant

= colectomie segmentaire à visée carcinologique