Marc BARTHET
Comment réussir une mucosectomie ?

- Connaître les éléments de la résécabilité d'un polype colique
- Connaître les modalités techniques de la mucosectomie
- Savoir gérer une complication de la mucosectomie

CONFLITS D'INTÉRÊT

Le Professeur Marc BARTHET déclare ne pas être en situation d'intérêt particulier

CONFLITS D'INTÉRÊT

Le Docteur Michel GREFF déclare ne pas être en situation d'intérêt particulier

Comment réussir une mucosectomie ?

JFHOD 25-28 Mars 2010
FMCHGE

Marc Barthet, Hôpital Nord, Marseille
Michel Greff, Nice

Comment réussir une mucosectomie ?

1. Evaluer la lésion
2. Repérer ou marquer la lésion
3. Bien décoller la lésion
4. Bien capturer la lésion
5. Réséquer la lésion
6. Gérer (préparer) les complications éventuelles

1. J’évalue ma lésion

- Extension surface
- Extension en profondeur
- Difficultés techniques prévisibles :

  Derrière un pli

  Instabilité de l’endoscope

  Position à 6h, tangence
- Résection monobloc ou fragmentaire :

  Résection en bloc 73% si <30 mm; 15% si >30 mm

09/11/2009
12:23:01
F00
AVE
1/60
NHS

FUJINON
02/04/2007
12:26:21
AVE
FILM 00
1/60

Marges de résection

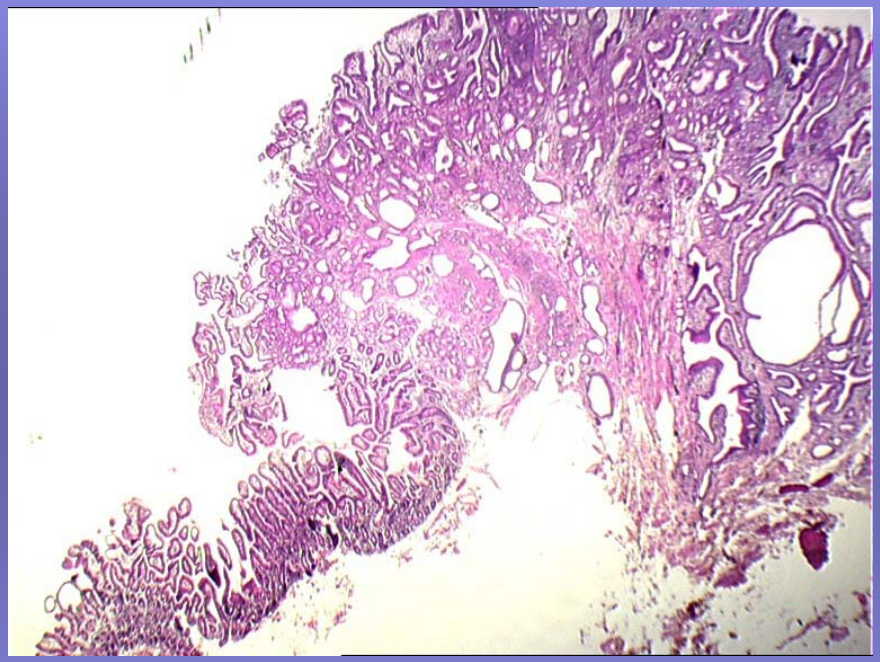

Marge gauche

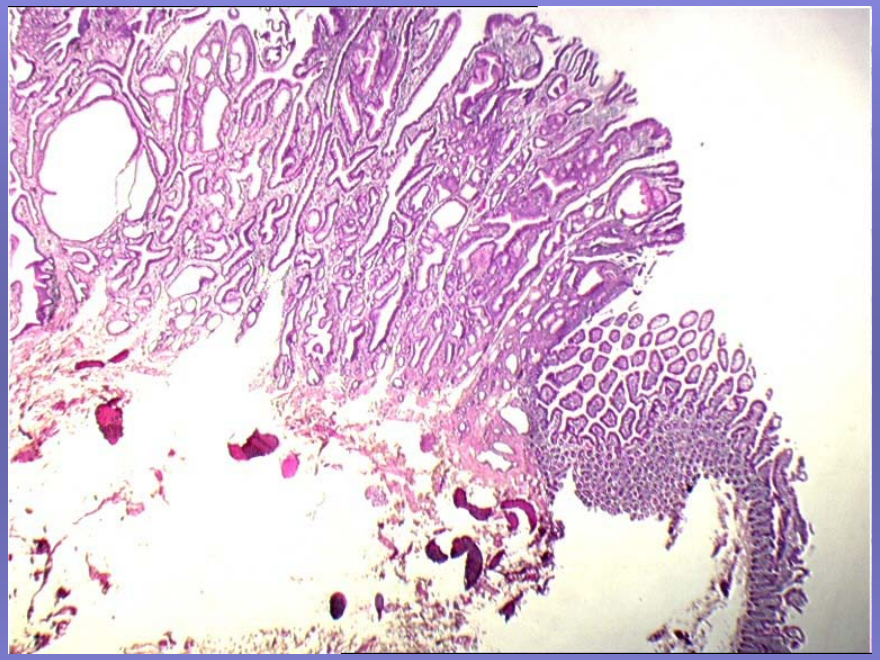

Marge droite

Evaluation pré-opératoire

- extension en surface :

  Colorants de contraste

  Coloration virtuelle

  Colorant vital

- Extension en profondeur : risque carcinologique

Hurlstone Gut 2004;53:1334-9

FUJINON
30/05/2005
10:40:21
M65 F00
1/200

FUJINON
30/05/2005
10:42:48
M65 F00
1/200

FUJINON
2004/11/30
10:14:03
AVE
FILM 00
1/60

FUJINON
2004/11/30
10:31:29
AVE
FILM 00
1/60

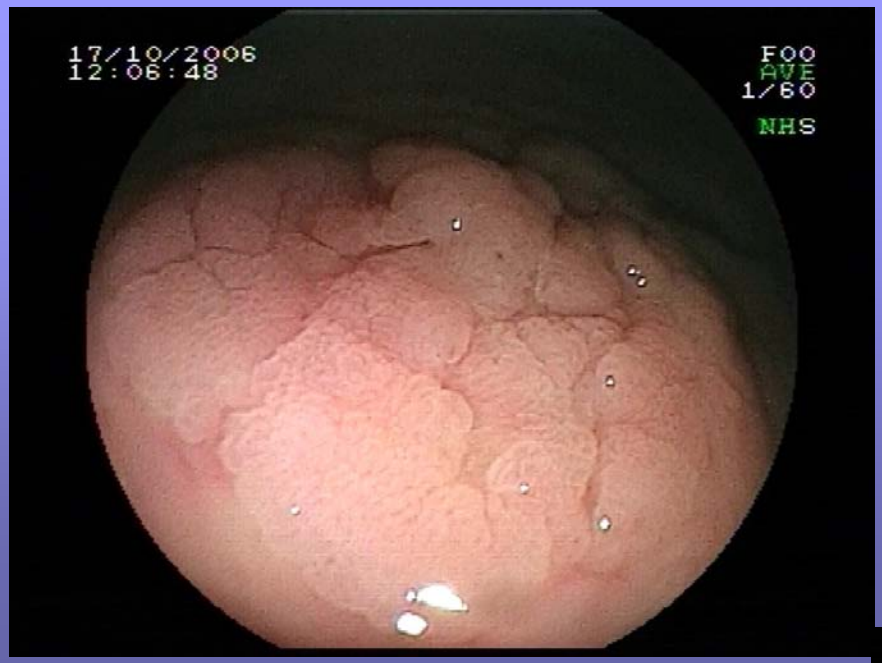
17/10/2006
12:06:48
F00
AVE
1/60
NHS

17/10/2006
12:06:45
F00
AVE
1/60
NHSi4

L’extension en profondeur ?

- Aspect endoscopique
- Pit pattern : chromoendoscopie
- Échoendoscopie haute fréquence : minisondes

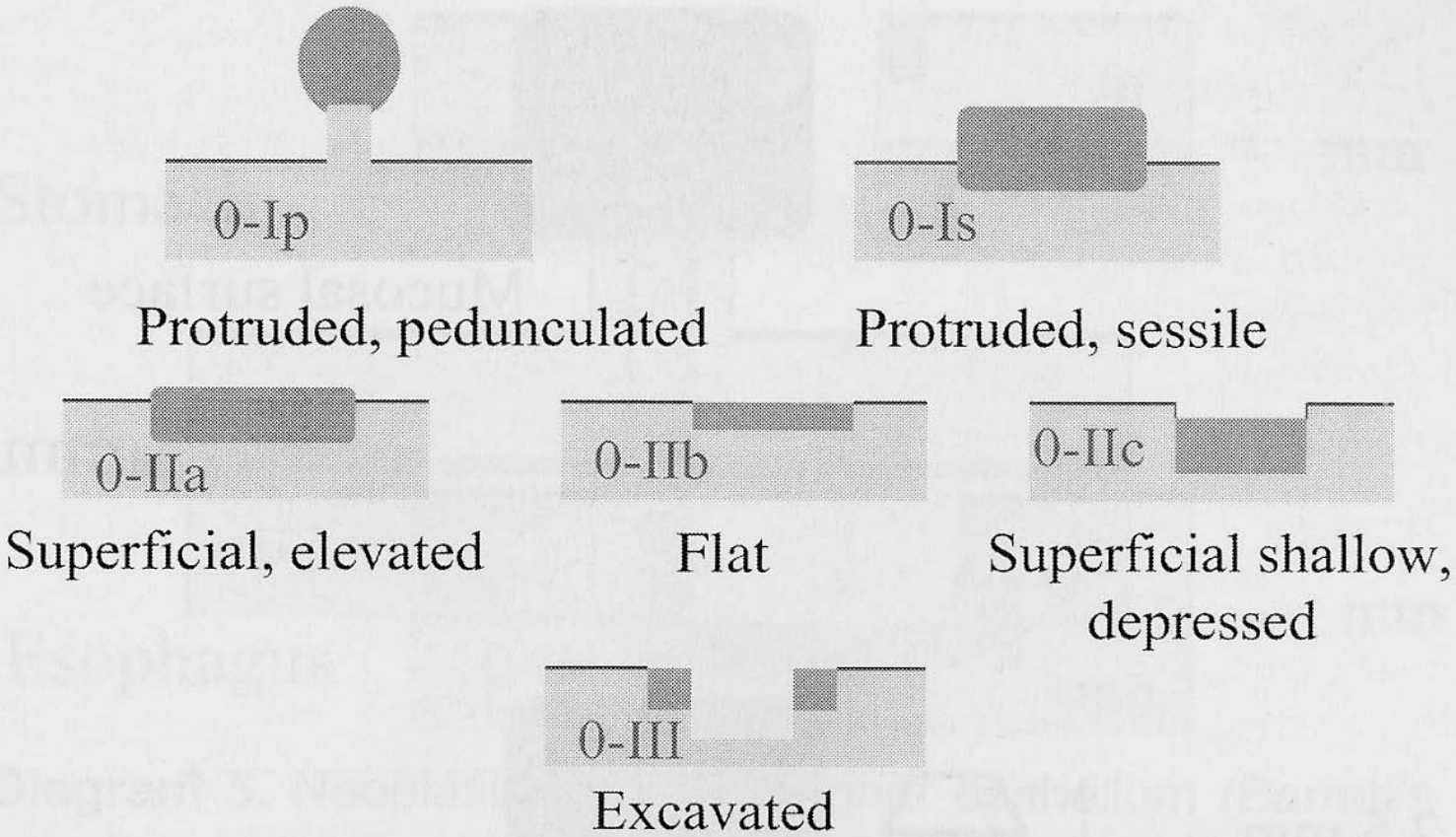

Diagram 1. Schematic representation of the major variants of *type 0* neoplastic lesions of the digestive tract: polypoid *(Ip and Is)*, non-polypoid *(IIa, IIb, and II c)*, non-polypoid and excavated *(III)*. Terminology as proposed in a consensus macroscopic description of superficial neoplastic lesions.[15]

The Paris classification of superficial neoplastic lesions : GI endoscopy 2003;58: S3-S27

Extension sous-muqueuse selon le type 0-I,0-II,0-III et la surface

Depth of Invasion, *continued*

Table 12. Colon—depth of invasion*

	5 mm or less	6-10 mm	11-15 mm	16-20 mm	21 mm or more
0-I					
Ip + Is	0/5400 (0%)	49/4045 (1.2%)	80/1002 (8%)	58/330 (17%)	56/187 (30%)
0-IIa,b					
IIa + IIb	2/6214 (<0.1%)	2/1015 (0.2%)	9/493 (1.8%)	17/165 (10%)	53/235 (23%)
0-IIc					
All *IIc*	17/236 (7%)	58/132 (44%)	42/63 (67%)	18/20 (90%)	13/15 (87%)
0-III					
III	0	0	0	0	0
Total	19/11,850 (<0.2%)	109/5,192 (2%)	131/1,558 (8%)	93/1,523 (18%)	122/437 (28%)

*Proportion (numbers and percentages) of invasion into the submucosa, with reference to the major macroscopic categories within *type 0* and to the diameter of the lesion (in 5 groups). Endoscopy series with pathology confirmation (19, 560 lesions in the period April 1985-April 2003) in Red Cross Hospital in Akita and Showa Northern Hospital in Yokohama. (From S. Kudo, unpublished data from Paris workshop.)

FUJINON
07/06/2005
10:03:34
MS8 F00
AVE
1/60

Risque d'envahissement lymphatique et colon : schéma classification japonaise

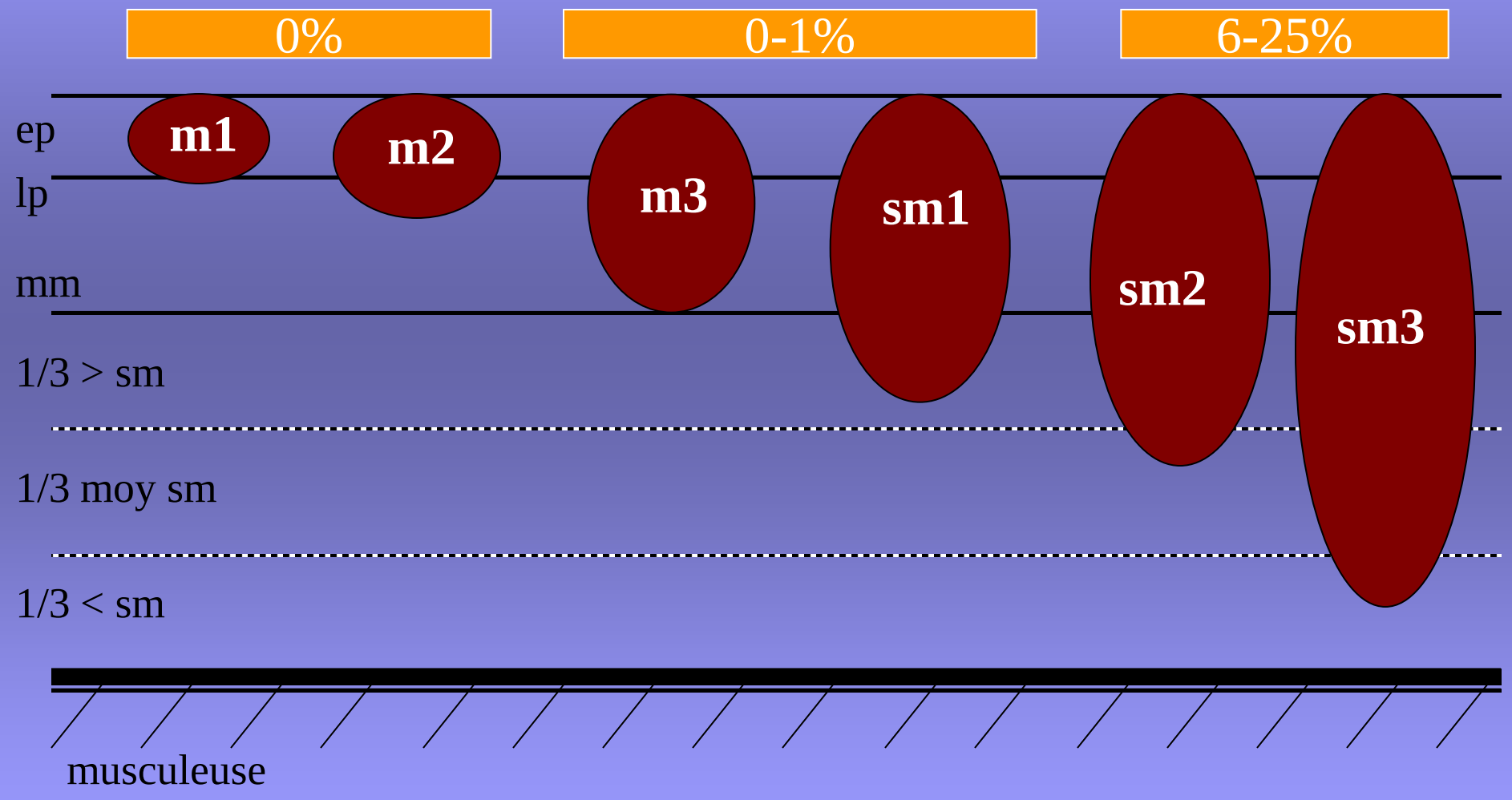

Risque d'envahissement lymphatique et oesophage: classification japonaise

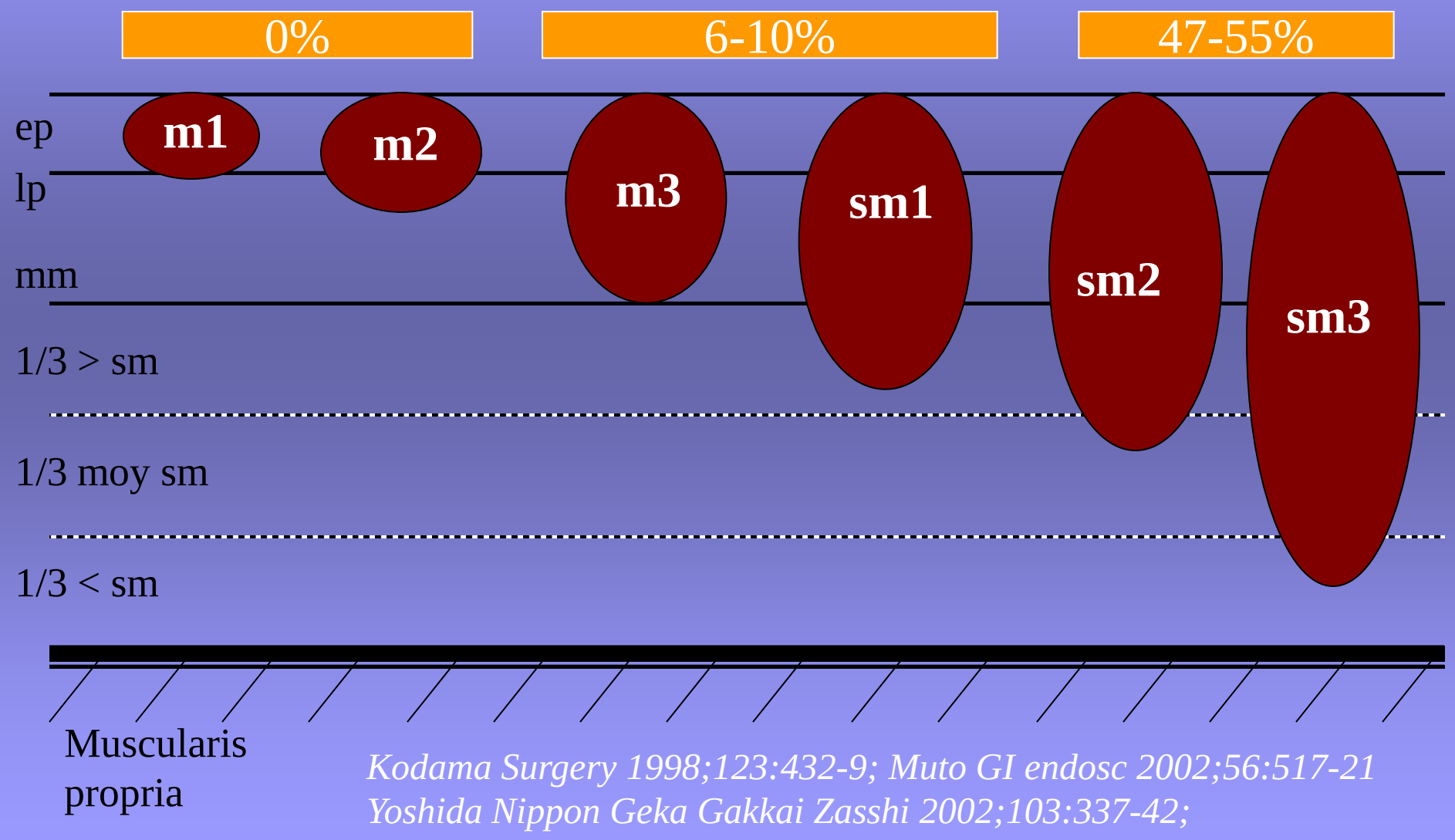

Kodama Surgery 1998;123:432-9; Muto GI endosc 2002;56:517-21
Yoshida Nippon Geka Gakkai Zasshi 2002;103:337-42;

Evaluation par échoendoscopie et minisonde haute fréquence de l'extension en profondeur



Précision en fonction de la profondeur :

globale 87 %;

m1 et m2 81%;

m3 et sm1 60%;

sm2 et sm3 87%

Yanai: Gut 1999; 44: 361-5;
Murata Endoscopy 2003;35:429-36;
Barthet Acta endosc 2002;32:101-6

Mini-sonde 20 Mhz

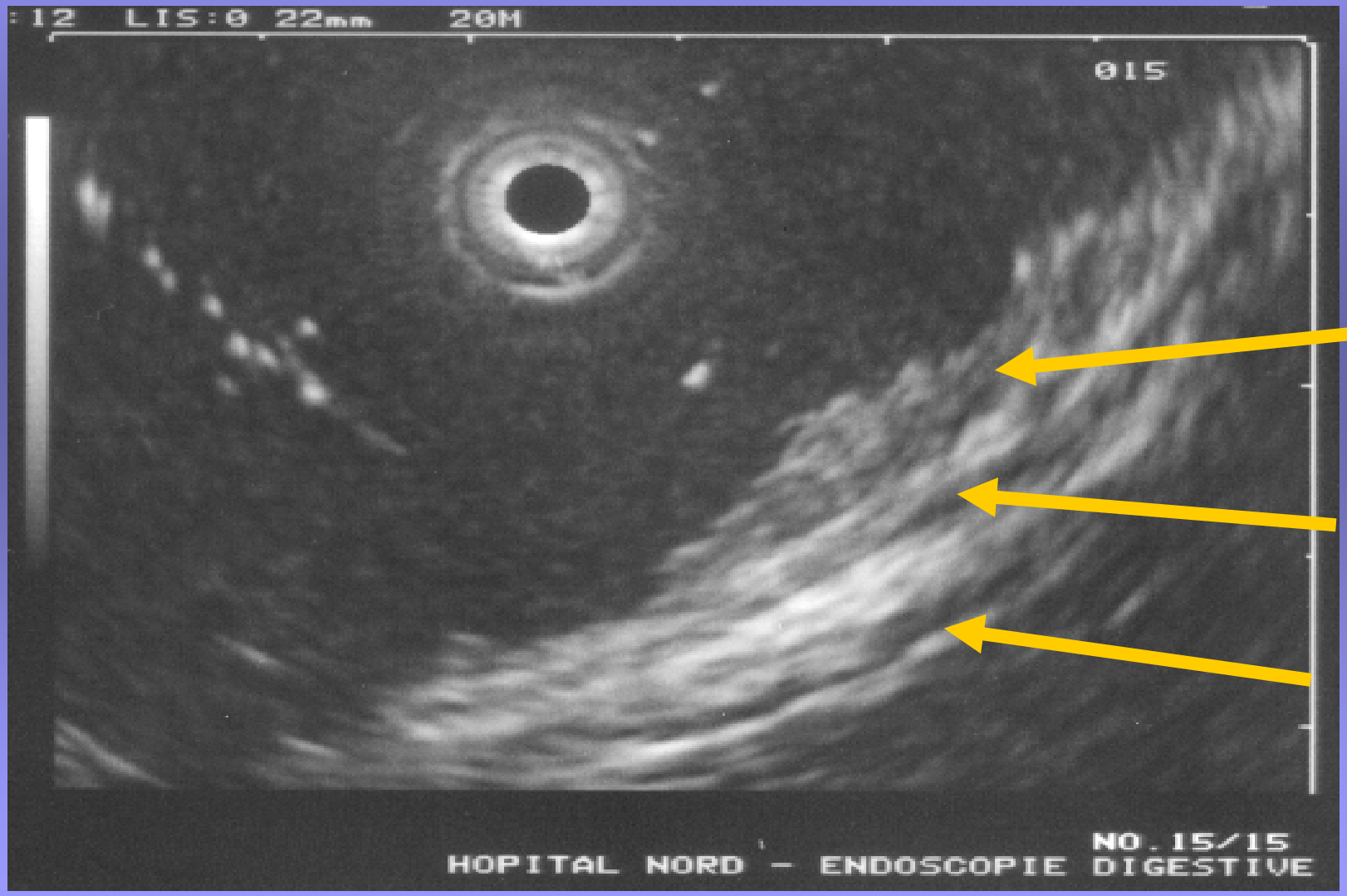

T1 ie

mm

mp

Comment réussir une mucosectomie ?

1. Evaluer la lésion
2. Repérer ou marquer la lésion
3. Bien décoller la lésion
4. Bien capturer la lésion
5. Réséquer la lésion
6. Gérer (préparer) les complications éventuelles

Marquage de la lésion

- Coloration (vitale) ++
- Mise en place de clip
- Marquage diathermique périphérique

Lambert Endoscopy 2003;35:118-25;Ponchon Acta endoscopica 1997;27:305-10
Conio GI endosc 2002;56:513-6; ASGE GIE 2008;68:11-18

FUJINON
2004/11/29
12:25:40
AVE
FILM 00
1/60

Comment réussir une mucosectomie ?

1. Evaluer la lésion
2. Repérer ou marquer la lésion
3. Bien décoller la lésion
4. Bien capturer la lésion
5. Réséquer la lésion
6. Gérer (préparer) les complications éventuelles

Décollement

- Sérum physio, sérum adrénaliné 1/10 000
  durée hyaluronate> sérum physio (porc) (22mn vs 3 mn)
- Attention sérum adrénaliné 1/10 000 peut être un faux ami :
  hémorragie retardée
- Volumes : 5 ml , 10 ml, 10-15 ml jusqu'à 50 ml
- Intérêt : capture plus facile,
  limitation risque d'hémorragie ou de perforation
  pas d'étude randomisée

Lambert Endoscopy 2003;35:118-25;Ponchon Acta endoscopica 1997;27:305-10
Conio GI endosc 2002;56:513-6; ASGE GIE 2008;68:11-18

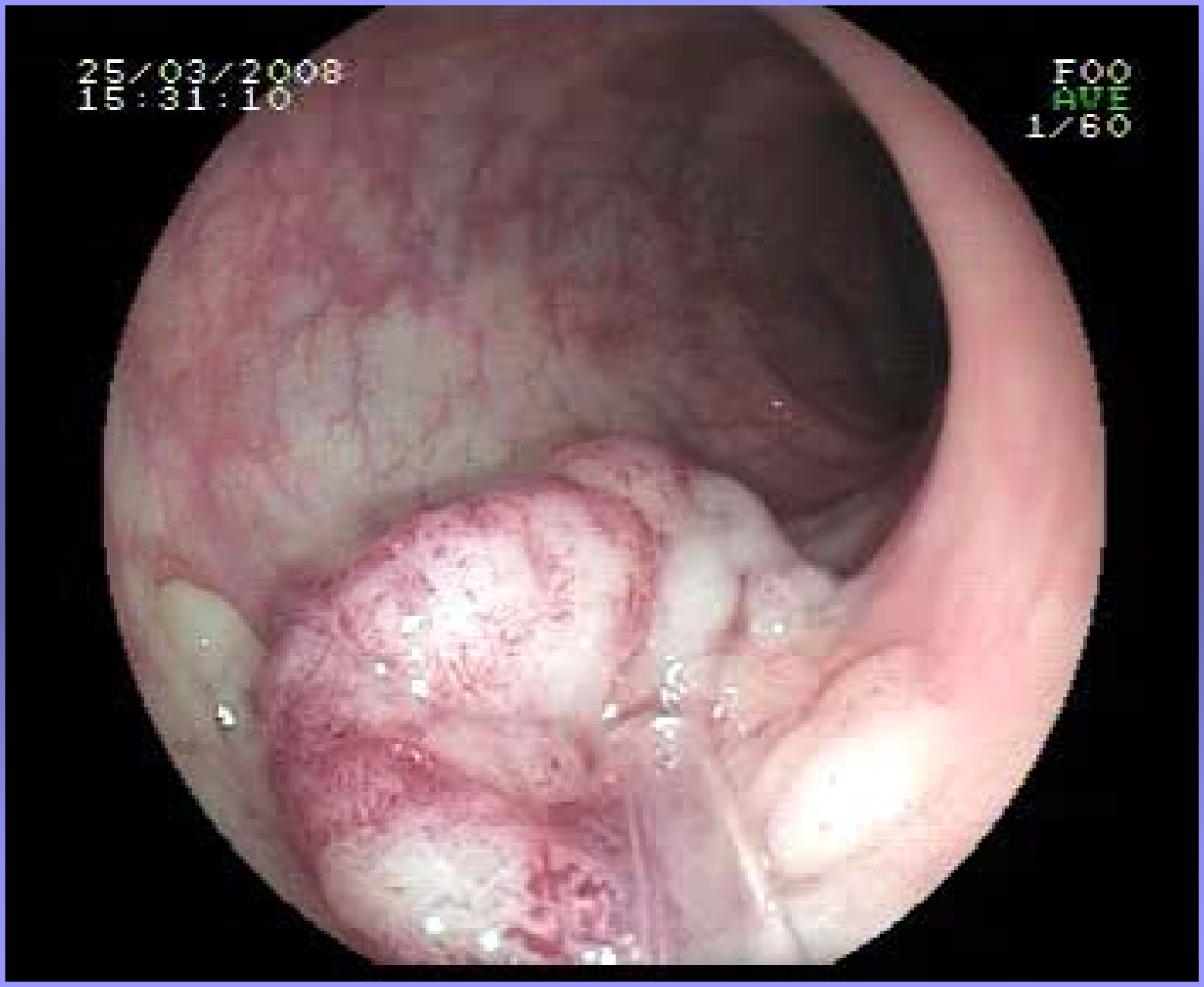
25/03/2008
15:31:10
FOO
AVE
1/60

Intérêt autres solutés plus visqueux ?

- Hyaluronate, hydroxypropyl cellulose, glycerol, fibrine
- Supériorité dans modèle animal
- Pas d'étude randomisée chez l'homme
- Décollement prolongé : facilite les mucosectomies étendues ou avec insulated-tip knife
- Augmentation du risque de perforation en cas d'injection trop profonde ?
- Retentissement histologique ?

Yamamoto GI endosc 2002: 507-12; Fujishiro Endoscopy 2004;36:584-9; *ASGE GIE 2008;68:11-18*

Comment réussir une mucosectomie ?

1. Evaluer la lésion
2. Repérer ou marquer la lésion
3. Bien décoller la lésion
4. Bien capturer la lésion
5. Réséquer la lésion
6. Gérer (préparer) les complications éventuelles

Capture de la lésion

- Anses particulières : anse à pointe ++, anse à griffe, anse rigide, anse asymétrique
- Aspiration douce pendant la capture
- Savoir placer la lésion dans l'axe du canal opérateur
- Savoir utiliser la rétrovision
- Cap transparent (<15mm)
- Endoscope à double canal opérateur ?

Lambert Endoscopy 2003;35:118-126; Yamamoto GI endosc 2002: 507-12; *ASGE GIE 2008;68:11-1*

14/12/2008
10:37:30
F00
AVE
1/60
NHS

10/11/2009
13:29:54
FOO
AVE
1/60
NHS

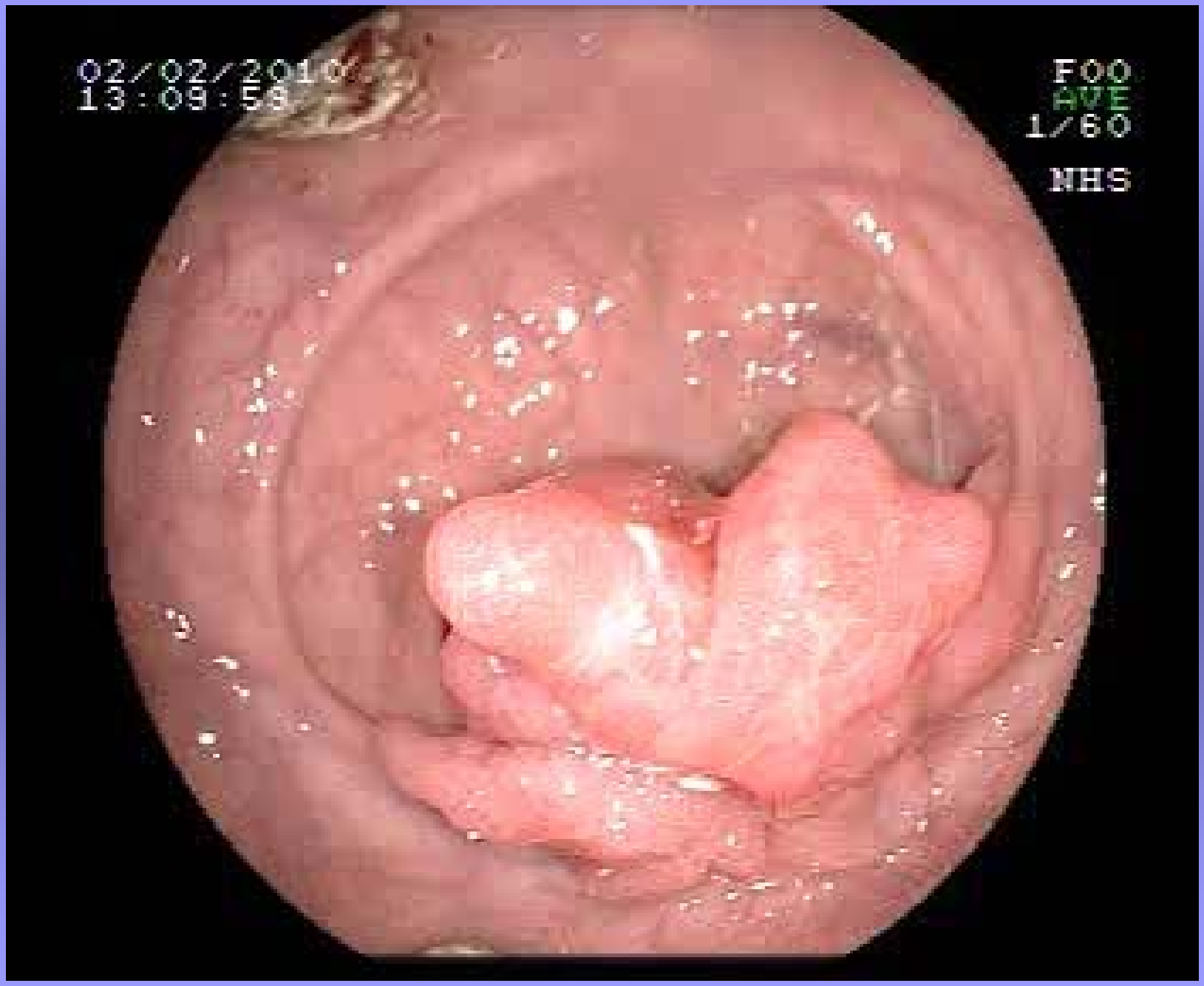
02/02/2010
13:09:58
FOO
AVE
1/60
NHS

Comment réussir une mucosectomie ?

1. Evaluer la lésion
2. Repérer ou marquer la lésion
3. Bien décoller la lésion
4. Bien capturer la lésion
5. Réséquer la lésion
6. Gérer (préparer) les complications éventuelles

Résection

- Bien régler le bistouri
- Endocoupe ?
- Préparer sérum adrénaliné, clip
- Plasma argon

10/12/2007
12:11:37
FOO
AVE
1/60
NHS

Mucosectomie oesophage

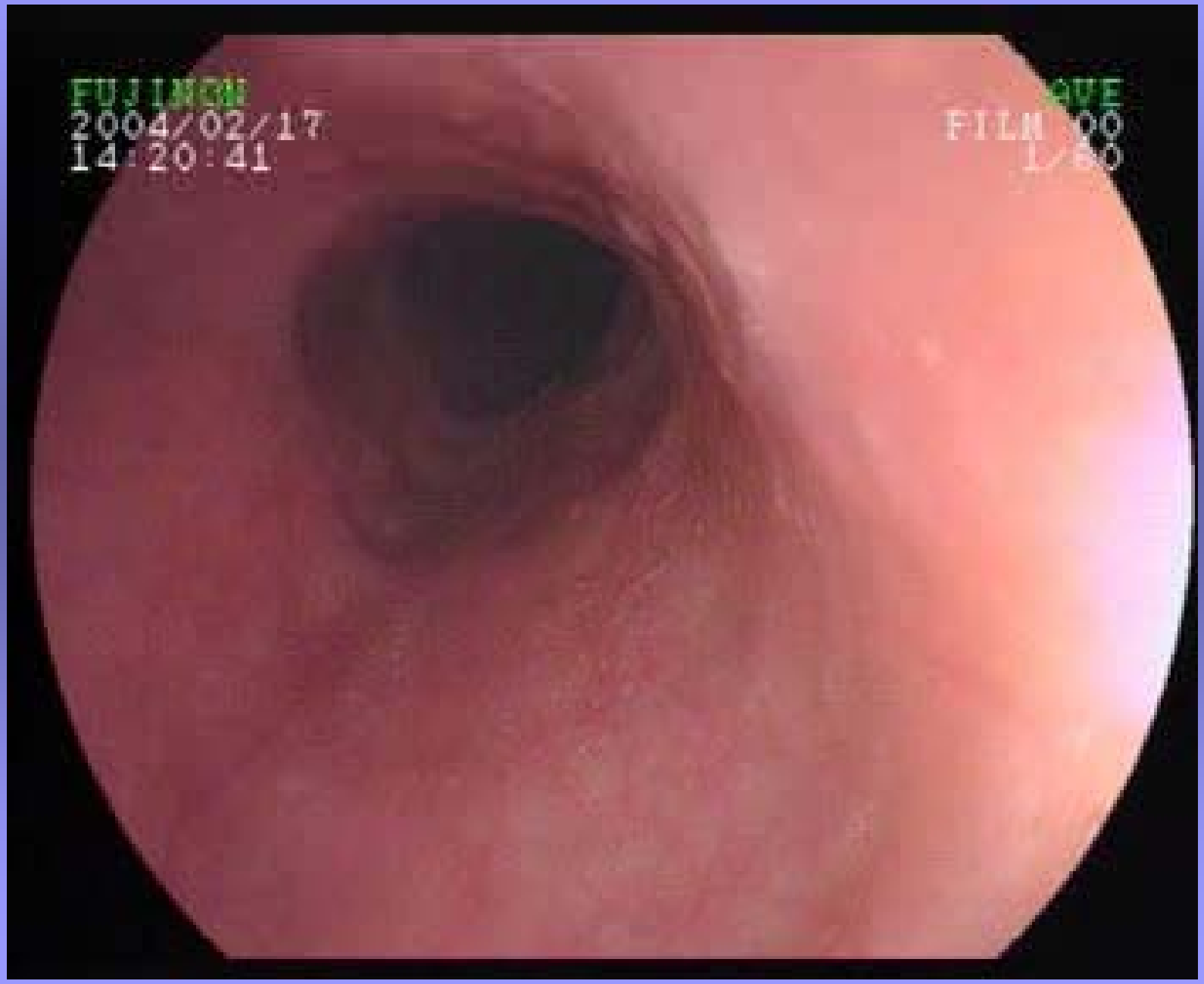

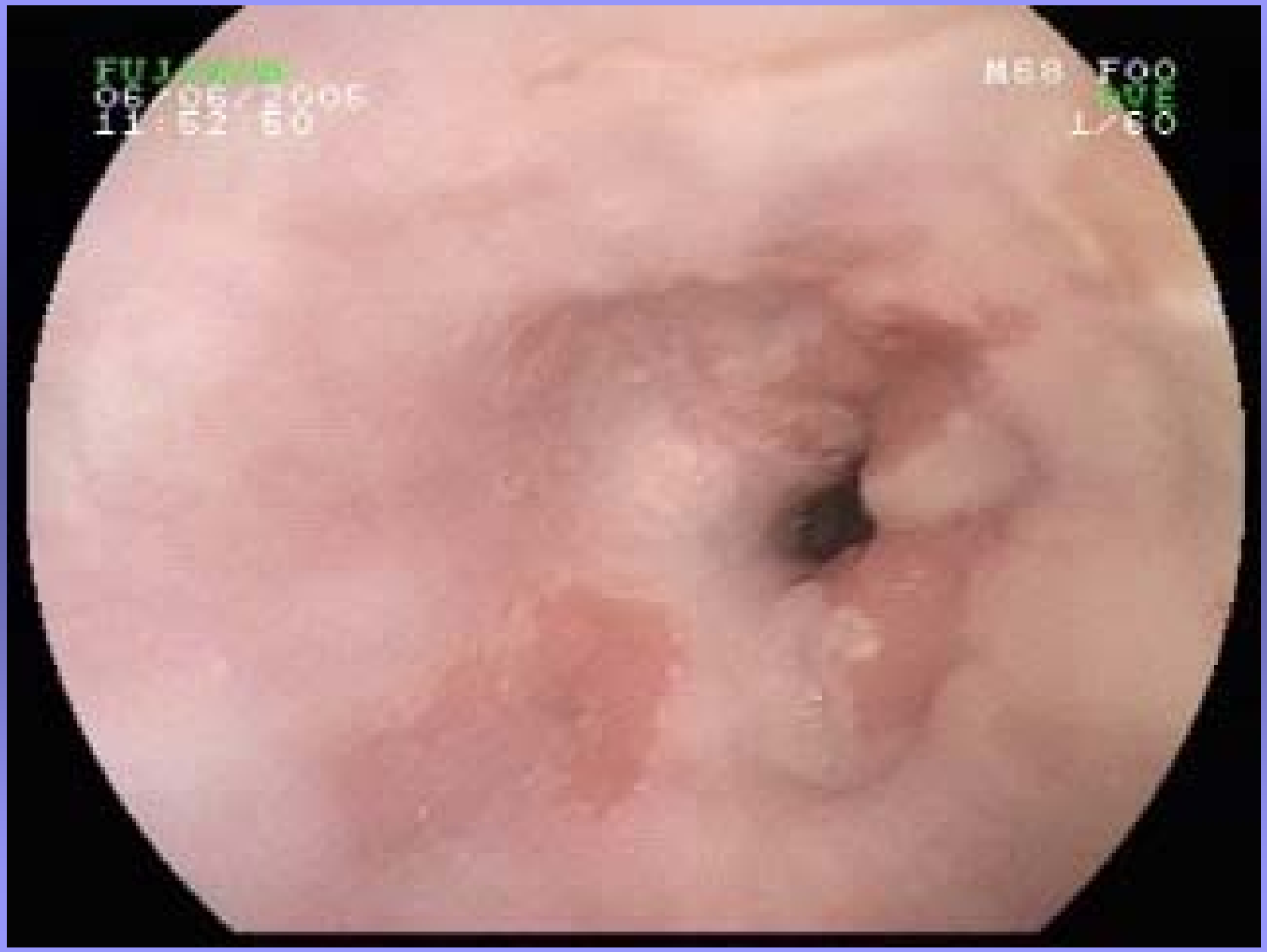
FUJI
06/06/2006
11:52:50
MS8 F00
1/60

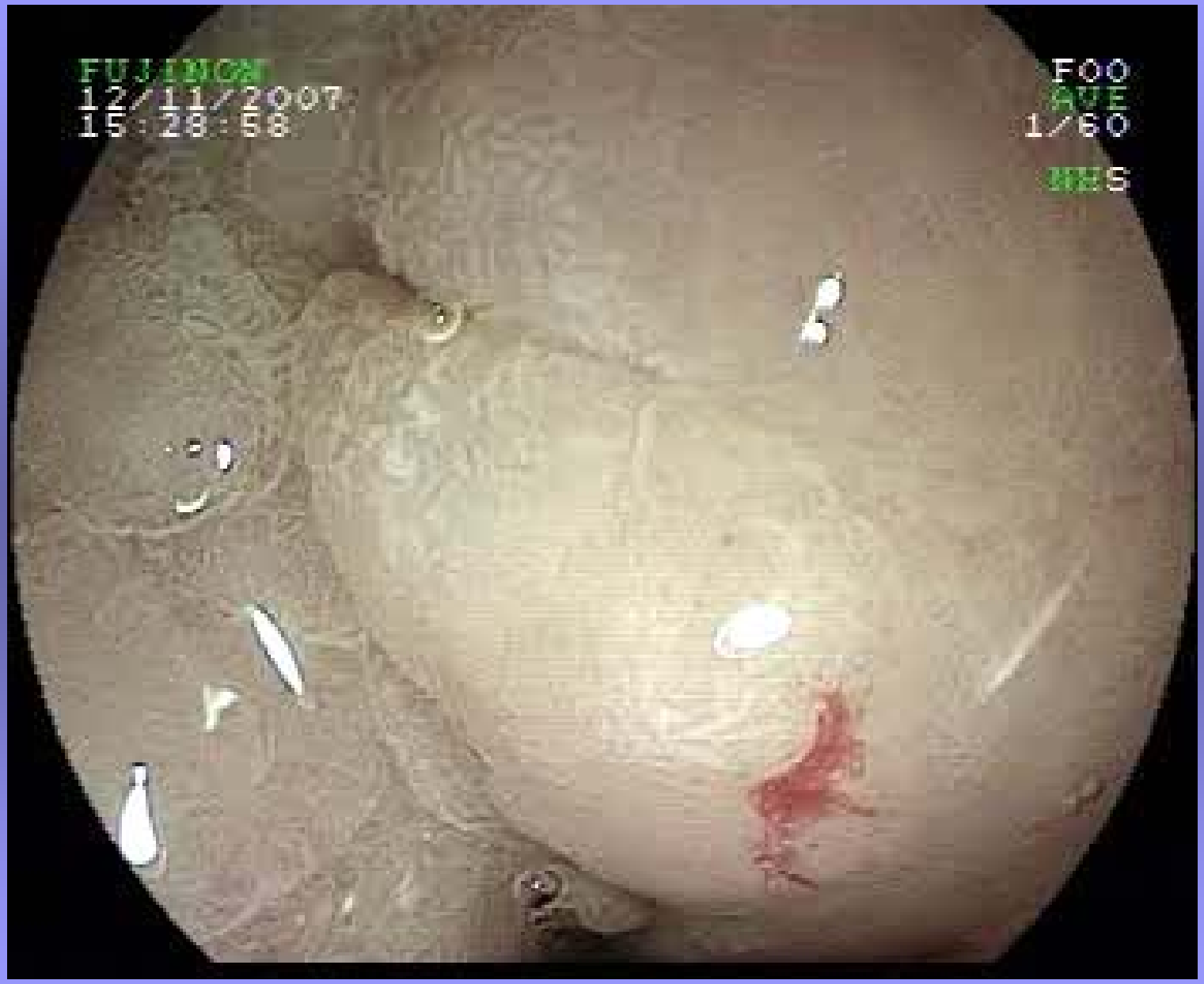
FUJINON
12/11/2007
15:28:58
F00
AVE
1/60
MMS

Comment réussir une mucosectomie ?

1. Evaluer la lésion
2. Repérer ou marquer la lésion
3. Bien décoller la lésion
4. Bien capturer la lésion
5. Réséquer la lésion
6. Gérer (préparer) les complications éventuelles

Gestion des complications

- Hémorragie : clips, pince hémostase
- Perforation :clips, prothèses

Gebelman Endoscopy 2004; Schubert GIE 2005;61:805-12; Radecke GIE 2005; 61:812-18
Ott Sur Endosc 2007;21:889-96; Freeman Ann Thorac Surg 2007;83:2003-8
Raju GIE 2005;62: 278-286

Complications : diagnostique/thérapeutique

- 3196 coloscopies dépistage / 3976 polypectomies :

complications majeures	0,56 % /	2,7 %	x5
complications mineures	5,4% /	7%	x1,4
perforations	0,1% /	1,1%	x 10
hémorragie	0,2 % /	1,6 %	x 8

La polypectomie à l'anse multiplie par un facteur 5 à 10 le risque de complication

Nelson GI endosc 2002;55:307-14
Heldwein Endoscopy 2005;37: 1116-20
Froelich Endoscopy 1999;31:684-686

Complications hémorragique : rôle de la mucosectomie ?

- Taux faible 2 à 10 %
- Augmenté avec résection étendue, dégénérée, par fragments
- 2 séries Hurlstone /Conio : 0-2 % hémorragie et 0-0,2 % perforation ; hémorragie immédiate 10 %

Pas de différence avec polypectomie à l'anse

Conio GI Endosc 2004;60: 234-41
Binmoeller GI Endosc 1996 ; Kanamori GI endos 1996
Hurlstone Endoscopy 2004; Gut 2004

HITACHI CH NORD-Endoscopias digestivas
P:H
MI
IM:35
01-DEC-09 09:26:46
000
GB:9
3370UTK 7.5M
Endoscopia
32mm
HI Sup.R
Angle:R
Dimr.:1
Conv. Dep.

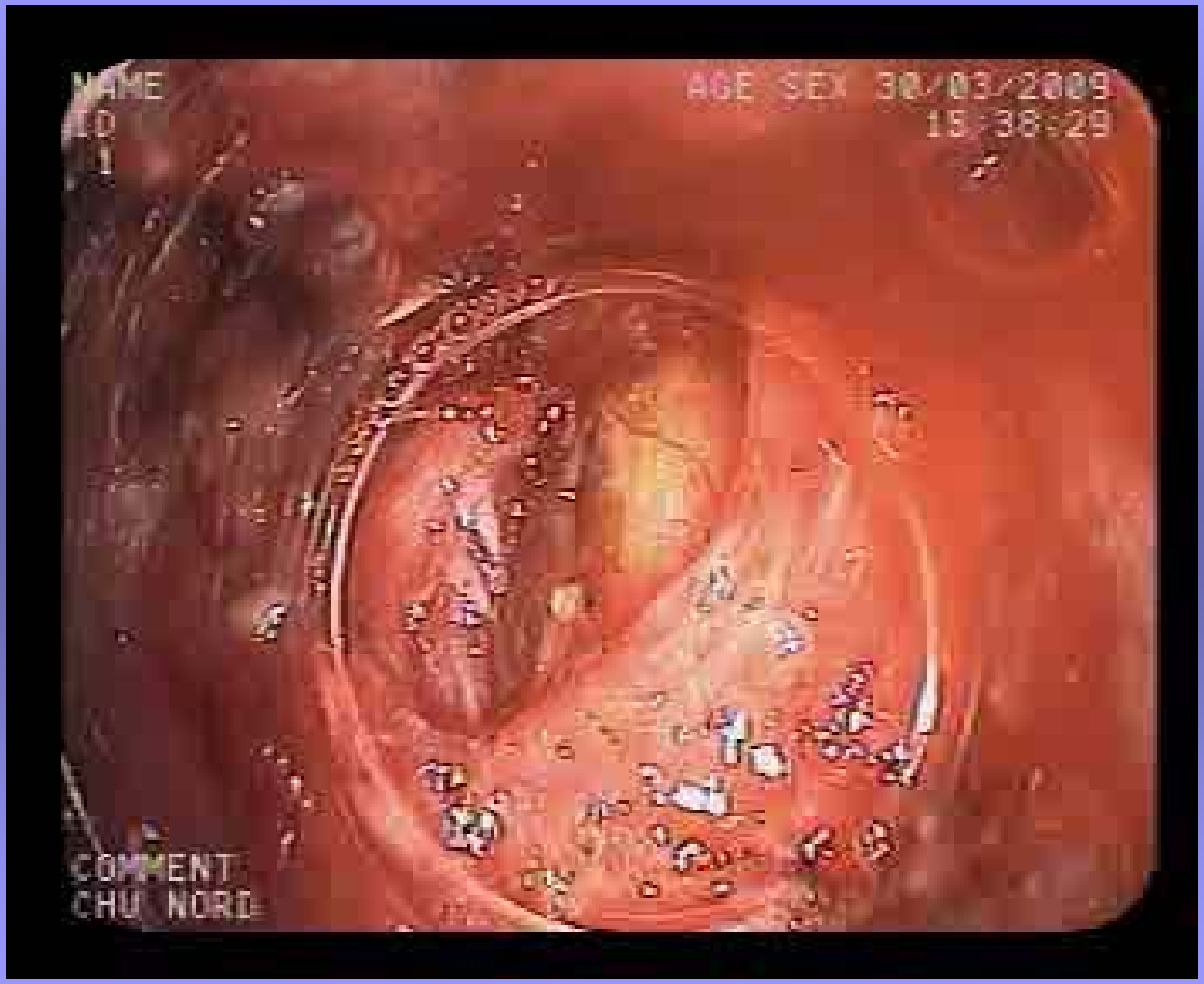
NAME
ID
1
AGE SEX 30/03/2009
15:38:29
COMMENT
CHU NORD

Perforation colique

- Etudes expérimentales
- Séries cliniques ?

  75 cas rapportés

  1 série sur 23 réparations
- Perforations thérapeutiques :

  fermeture par clips : 55-96%

  succès : 69-93%

Trecca A Techn Coloproctol 2008;12:315-21Taku K J Gastroenterol Hepatol 2007;22:1409-13

Étude multicentrique japonaise 2007

Résultats sur 15160 coloscopies thérapeutiques : 0,15 % perforations

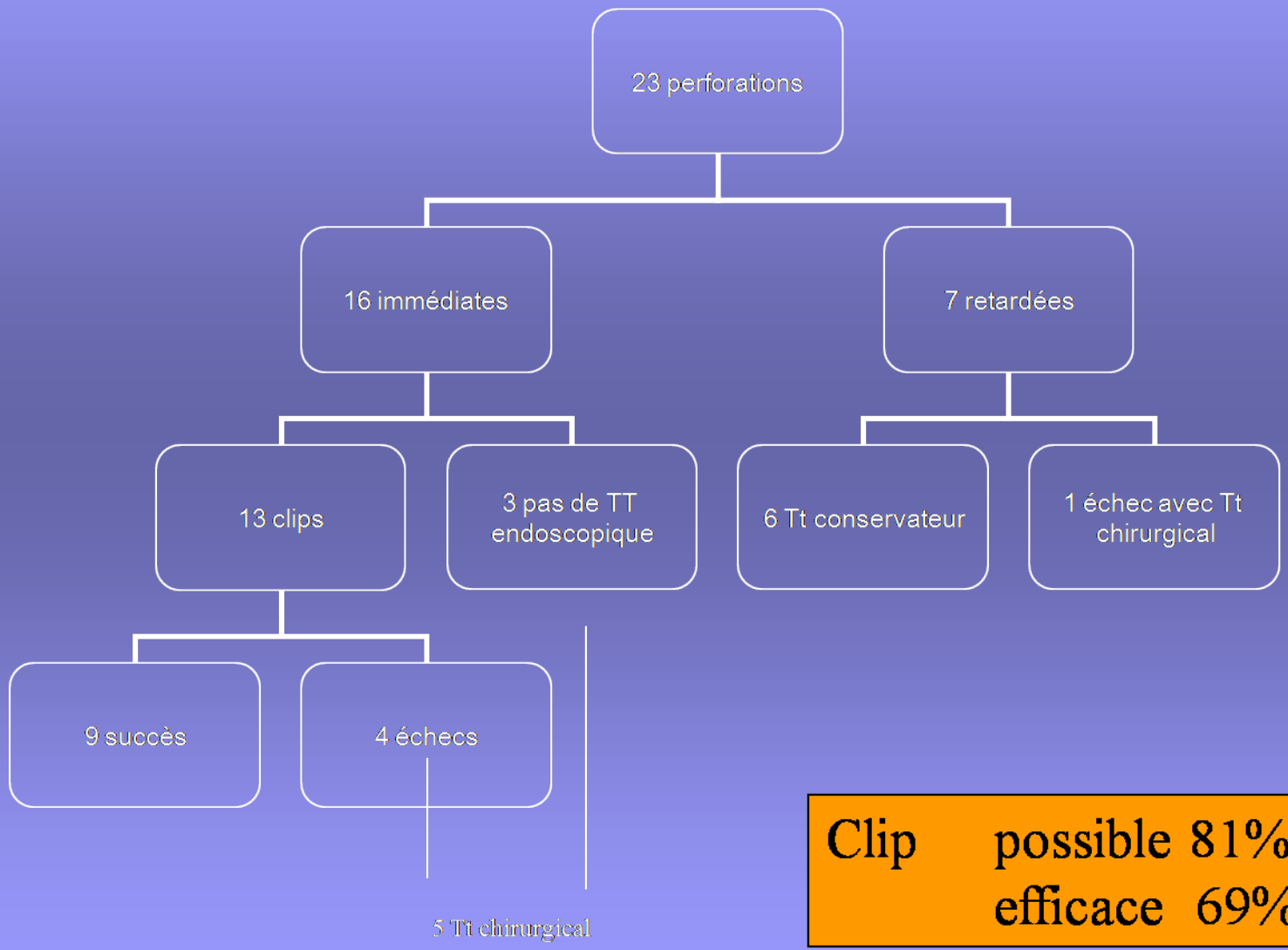

Clip	possible	81%
	efficace	69%

Taku K J Gastroenterol Hepatol 2007;22:1409-13

Complications propres à la coloscopie : facteurs de risques selon le type de polype

- Taille du polype : FDR++

  taille > 1 cm RR 31

  nombre polypes RR 1
- localisation droite RR 2,4
- Faible expérience
- ASA, âge, sexe NS (? Discuté dans étude Canadienne)

La taille du polype est le facteur majeur de complication

Nelson GI endosc 2002;55:307-14
Heldwein Endoscopy 2005;37: 1116-20
Rabeneck Gastroenterology 2008;135:1899-1906

Hémorragie au cours de la coloscopie : prévention

- pince chaude : 0,4 à 1,4%
  FDR: prise AINS, colon droit;
  ou de la puissance de coagulation (arrachage..)
- Polypect. à l'anse : 0,6 à 3,3%
  taille polype, AINS, choix du courant ;
  injection serum adrénaliné
  (étude randomisée polype >1 cm : RR 1/8)
  APC prophylactique =0
- mucosectomie : 0,4-1,4 % = RR polypectomie

Prévention : réglage bistouri; attention à la pince chaude et aux AINS
Prudence sur polype large (injection, endoloop); phase critique 8 jours

Lapalus-Saurin Gastroentérol Clin Biol 2003;27:909-21; Bowles Gut 2004;53:277-83
Heldwein Endoscopy 2005;37: 1116-1122; Dobrowlski Surg Endosc 2004;60:414-8
Lee CK GIE 2009;70:353-61

Hémorragie et coloscopie : prise en charge

- <u>Hémorragie immédiate</u> :
  - rôle majeur endoscopie
  - chirurgie secondaire (0 à 8%)
  - Modalités endoscopiques :
    - injection serum adrénaliné 1/10 000
    - reprise du pied de l'anse avec une anse (strangulation +coagulation)
    - mise de clips ++
- <u>Hémorragie retardée</u> : 1 à 14 jours
  - efficacité 100 % sérum adrénaliné
    - (série de 5120 coloscopies; 0,1% hémorragie retardée)
  - clips

Lapalus-Saurin Gastroentérol Clin Biol 2003;27:909-21; Bowles Gut 2004;53:277-83
Heldwein Endoscopy 2005;37: 1116-1122;Ker Am Surg 2004; 70:922-4

EMR fragmentaire pour large tumeurs >4 cm

- 146 mucosectomies >2 cm 2005-2007
- 34 larges mucosectomies >4 cm dont 26 colorectales
- Taille moyenne 4.8 cm (4-10 cm);
- Type Is 36%; type IIa 54%
- Dysplasie haut-grade 29%; carcinome in situ ou intramuqueux 27%
- **Succès final 96% : 3 récidives (12%) dont 2 traitées endoscopiquement**
- Complications : 1 perforation (4%)

La mucosectomie fragmentaire est une alternative à l'ESD
En l'absence de carcinome avéré au prix d'une récidive plus fréquente

Ah-Soune , Barthet World J Gastro 2010;16: 588-95

Conclusion

- Résection endoscopique par mucosectomie ou dissection sous-muqueuse faisable >85%
- Limites plus oncologiques que techniques (atteinte sous muqueuse profonde)
- Traitement adjuvant ou chirurgie de résection ?

Les points forts

- Évaluer la résécabilité de la lésion : étendue, localisation.
- Évaluer le risque néoplasique de la lésion : classification de Paris, pit pattern.
- Bien réussir le décollement : partie distale d'abord, décollement le plus superficiel.
- Savoir utiliser des anses adaptées (anse à pointe).
- Savoir utiliser le bistouri et choisir le courant.
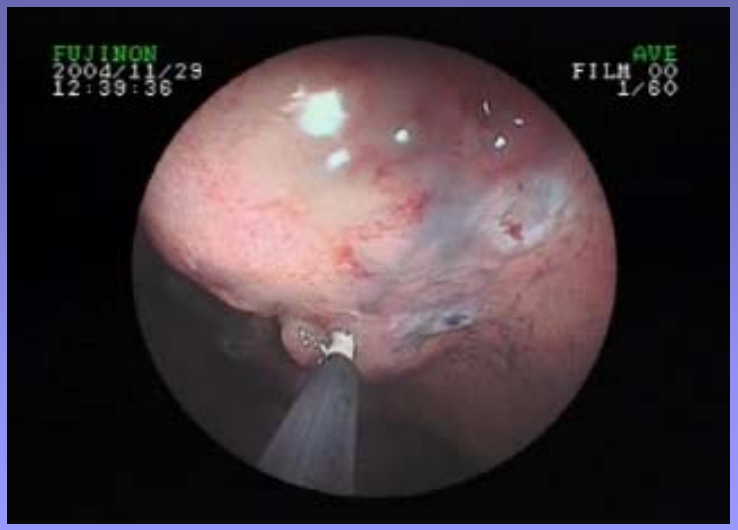
Coloration, marquage diathermique, décollement