Société Nationale Française de Colo-Proctologie

FMC HGE

Anus douloureux

Agnès Senéjoux Institut Léopold Bellan Paris
Franck Devulder Polyclinique Courlancy Reims

Objectifs pédagogiques

- Connaître les principales causes et la prise en charge des douleurs anales

Journées Francophones
d'Hépato-gastroentérologie et d'Oncologie Digestive 2010

CONFLITS D'INTÉRÊT

Le Docteur Agnès SENEJOUX déclare ne pas être en situation de conflits d'intérêt

Journées Francophones d'Hépato-gastroentérologie et d'Oncologie Digestive 2010

CONFLITS D'INTÉRÊT

Le Docteur Franck DEVULDER déclare ne pas être en situation de conflits d'intérêt

Sylvain, 40 ans

- Consulte pour « hémorroïdes depuis 2 mois »
- Que rechercher à l'interrogatoire?

Fissure anale chronique

- Traitement:
  - Essai de traitement médical:
    - Laxatifs
    - Antalgiques
    - Traitement topique non spécifique
    - Traitement topique spécifique?
  - Traitement chirurgical
    - Fissurectomie avec anoplastie muqueuse ou
    - Sphinctérotomie latérale interne

Robin, 40 ans

- Douleur anale depuis 3 jours après effort défécatoire
- 3 épisodes identiques en 10 ans

Thrombose hémorroïdaire externe

- Unique
- Non œdémateuse
- Symptomatique

→ **Excision sous anesthésie locale**

- Traitement préventif?
  - Traitement de la constipation
  - Traitement instrumental inefficace
  - Hémorroïdectomie pédiculaire?

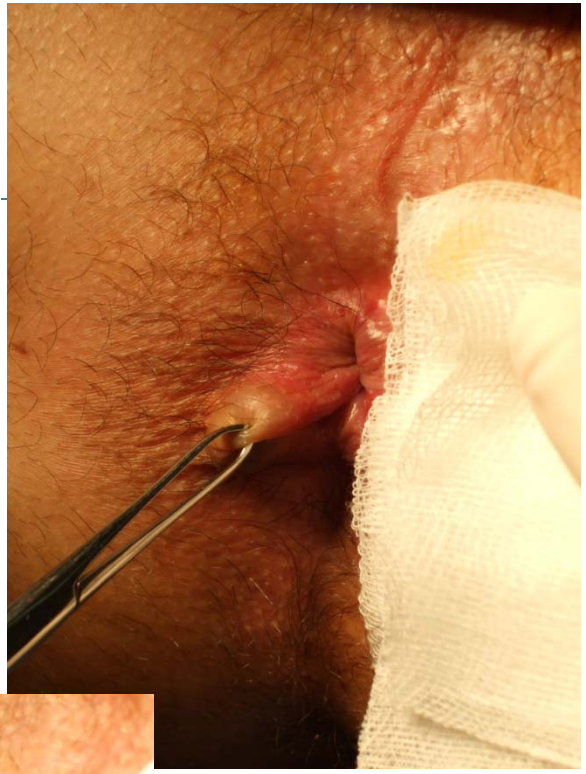

Marianne, 27 ans

- Accouchement voie basse il y a 24h

Polythrombose hémorroïdaire

- Traitement médical
  - Topiques locaux (corticoïdes)
  - AINS
  - Antalgiques
  - Laxatifs

Ils et elles ont l'anus douloureux…

- D'autres formes cliniques de thromboses…

Traitement?

1/3x

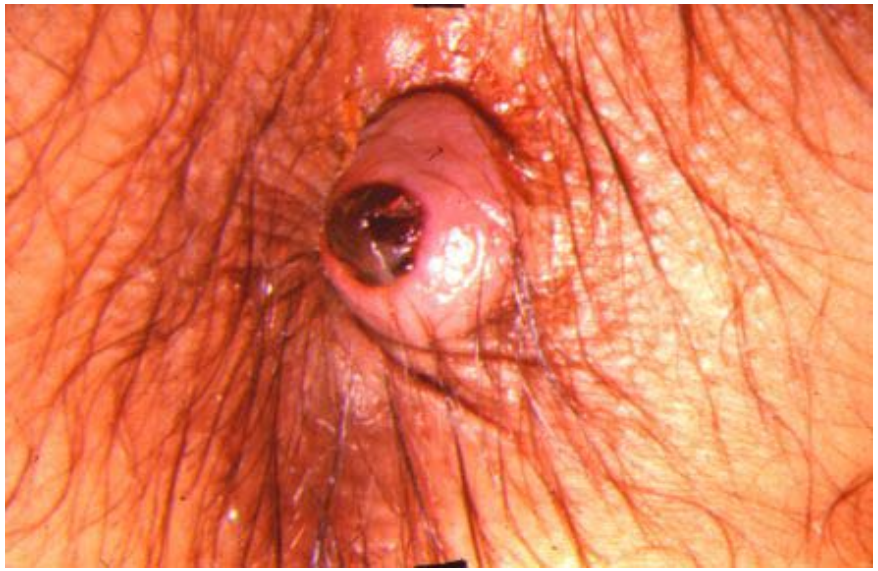

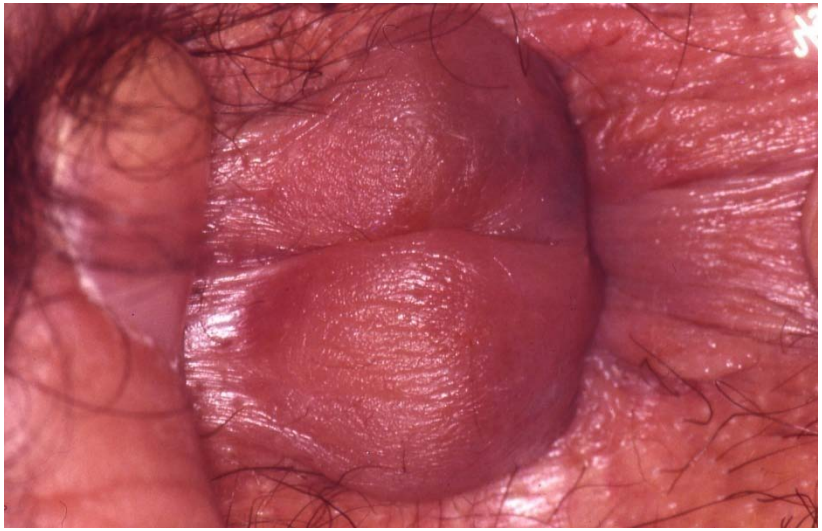

Gregory, 21 ans

- Douleurs anales intenses depuis 3 jours au retour d'un voyage au club med
- A type de cuisson, non rythmées par les selles
- Fièvre à 38°
- Ténesme et faux besoins
- Pas d'antécédent

Primo infection herpétique

- Rectite herpétique signant la primo infection
- Diagnostic souvent clinique, si doute examens virologiques
- Traitement:
  - Aciclovir (Zovirax ®) per os (IV si formé sévère) 1 à
  - Valaciclovir (Zelitrex ®) per os 500mg x2/j 10 j
  - Ne prévient pas les récidives

Frédéric 35 ans

- Douleurs anales depuis 2 jours non rythmées par les selles, insomniantes

Abcès anal postéro gauche

- Intérêt de la palpation: induration localisée et douloureuse
- Traitement:
  - Drainage chirurgical
  - Traitement étiologique (fistule)

Patrick, 47 ans

- Douleurs anales depuis 5 jours
- AINS prescrits par SOS médecin pour « crise hémorroïdaire » inefficaces

Abcès de la fosse ischio rectale

- Incision sous anesthésie locale

→ **Drainage chirurgical**

- (ici fistule trans sphinctérienne supérieure drainée par séton)

Gérard, 52 ans

- Consulte pour « hémorroïdes douloureuses » depuis 2 ans

Prurit anal idiopathique avec lichénification



- Rechercher une étiologie:
  - Causes proctologiques
  - Causes générales
- Régles hygiéno diététiques
- Traitement par dermocorticoïdes avec arrêt progressif pour limiter les récidives

Marc, 42 ans

- Douleurs anales depuis 2 ans, par « crises »
- Gène permanente depuis 2 mois avec suintements

Fissure infectée

- Traitement chirurgical:

→ **Fissurectomie**

Catherine, 28 ans

- Douleurs anales depuis 24h type brûlures

Herpès anal

- Traitement:
  - Inutilité traitement local
  - Aciclovir 1g/j 5 j
  - Valaciclovir 1g/j 5 J
- Traitement préventif
  - Indiqué si ≥ 6 récidives annuelles
  - Aciclovir 500 mg/j
  - Valaciclovir 500mg/j
  - Durée indéterminée

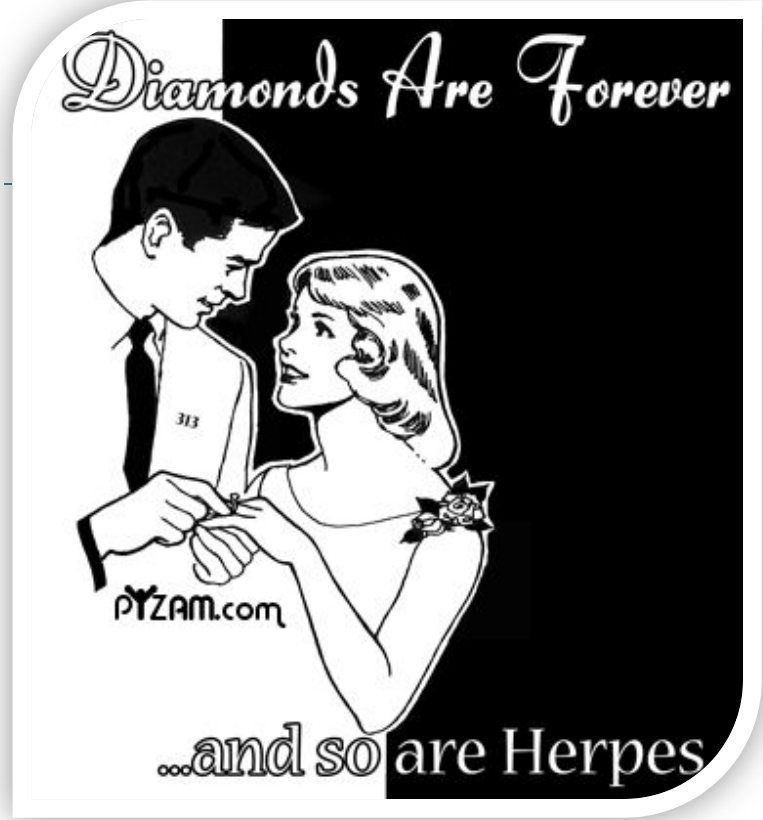

Alice 33 ans

- Douleurs anales défécatoires depuis 2 mois
- 2 selles molles/j, rectorragies à l'essuyage
- Ecoulements purulents
- Veinotoniques et topiques (MG) inefficaces
- Pas d'antécédent, originaire de Haïti

Maladie de Crohn ano périnéale

- Bilan luminal
- Traitement:
  - Examen sous anesthésie général
  - Confirmation histologique
  - Drainage par séton
  - Anti TNF

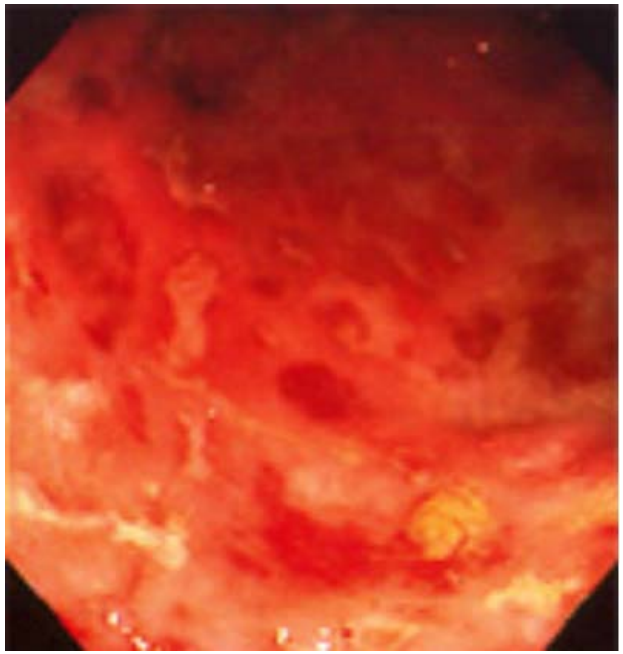

Sébastien 33 ans

- Douleurs anales insomniantes
- Pas d'anomalie à l'inspection de la marge



Abcès intramural du rectum

- Diagnostic:
  - TR: bombement, induration avec douleur exquise
  - Examen sous AG parfois indispensable ++++

Simone, 62 ans

- Douleurs depuis 3 mois
- Rectorragies papier
- Antécédents: HTA

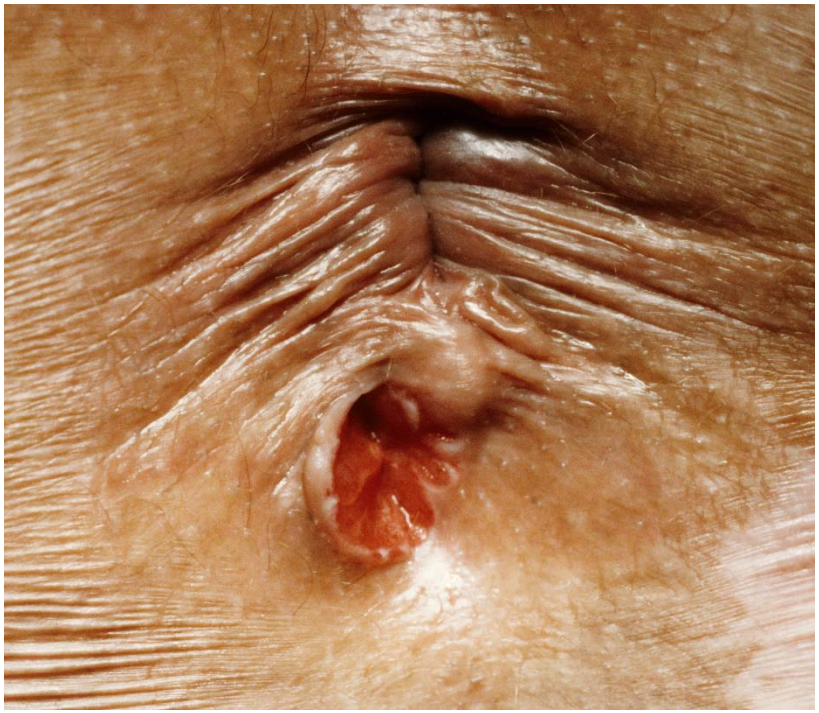

Carcinome épidermoïde de l'anus

- Biopsie
- Bilan d'extension
- Traitement par radio chimiothérapie

Jean Marc 32 ans

- Douleurs anales après séjour chez un ami Parisien
- Ténesme
- Faux besoins
- Epreintes

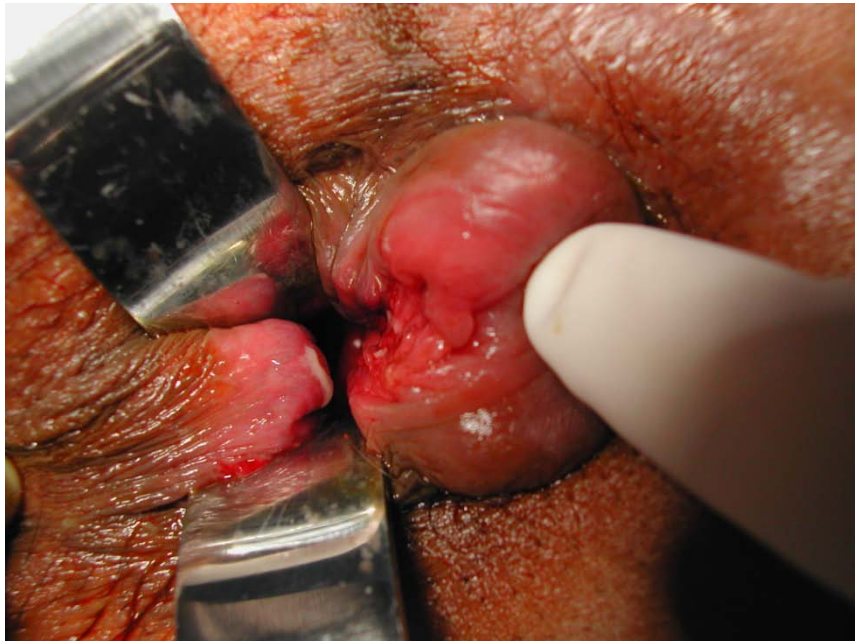

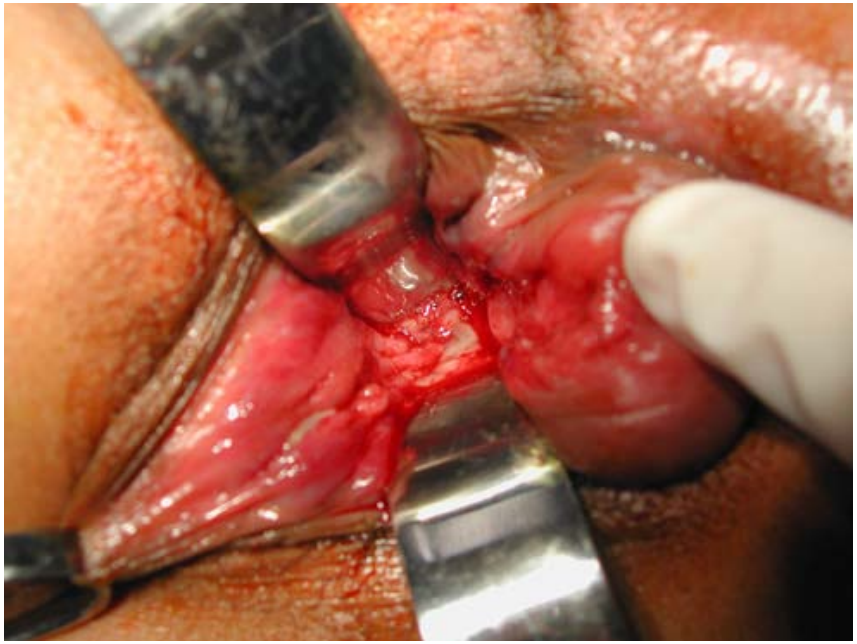

Lymphogranulomatose vénériennne

Infection à chlamydiae sérovars L1, L2, L3
Diagnostic par PCR

Traitement:
Tétracyclines 21 jours

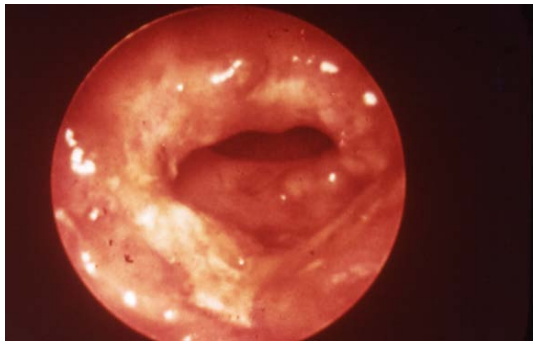

Soizic, 36 ans

- Douleurs anales et « hémorroïde qui gonfle » menstruelles

Nodule d'endométriose sur épisiotomie

Traitement : exérèse chirurgicale

Conclusion

- La plupart des malades consultent pour « hémorroïdes »
- Il existe bien d'autres causes de douleurs anales: fissure, herpès…

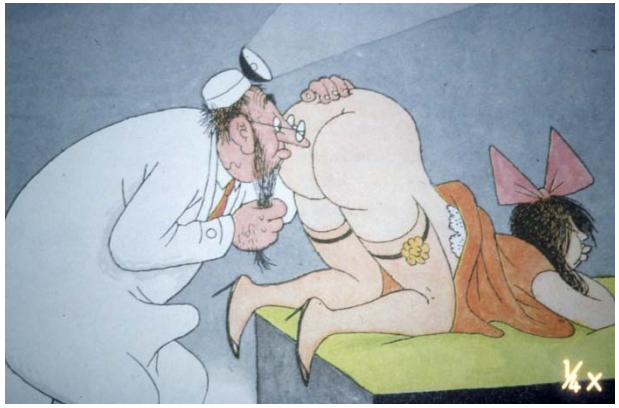

L'interrogatoire et l'examen clinique
(au besoin sous AG) permettent de faire le diagnostic
Il est rarement nécessaire de recourir
aux examens complémentaires