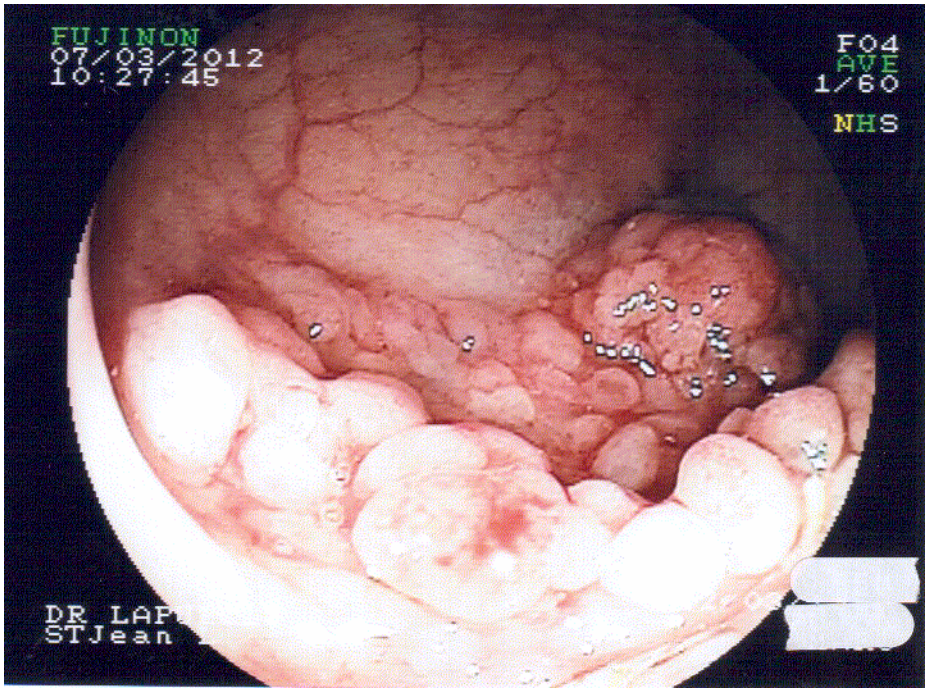
FUJINON
07/03/2012
10:27:45
F04
AVE
1/60
NHS
DR LAP
STJean

LES OBJECTIFS

Tumeurs villeuses rectales apparemment non dégénérées

→ Exérèse trans-anale complète, dans le plan sous muqueux enlevant toute la lésion en un seul fragment et passant en zone macroscopiquement saine.

Suspicion de dégénérescence non prouvée histologiquement

→ Réaliser l'exérèse complète pour obtenir une histologie sans obérer les possibilités de résection rectale ultérieure en cas de cancer.

LA PROBLÉMATIQUE

- Un risque élevé de transformation maligne

  (20 à 40 % des cas en fonction de la taille)

- Risque élevé de récidive après résection

- Caractère dégénéré / degré envahissement tumoral difficiles à évaluer en préopératoire

  - 30 à 50 % de faux négatifs des biopsies même multiples

  - envahissement de la couche sous-muqueuse profonde en échoendoscopie

LÉSIONS PLANES ÉTENDUES OU LST (LATÉRAL SPREADING TUMOR)

- **LST :** tumeur superficielle étendue plane ou sessile à extension latérale circonférentielle
- **2 types :**

  -Granulaire (LST-G) ou non granulaire (LST-NG)

  - Risque d'invasion sous muqueuse plus important pour LST-NG (surtout forme pseudo déprimée) : 7% versus 14%

  - Bonne délimitation avant résection endoscopique Chromoendoscopie, haute définition, zoom)

  - < 2cm : mucosectomie (idéalement monobloc)

  - < 2cm : mucosectomie fractionnée (EMR) ou dissection sous muqueuse (ESD) ?
- **Technique :**

  - Caractérisation des limites latérales (chromoendoscopie et marquage des berges (APC, pointe de l'anse)

  - Injection sous muqueuse difficile à doser (risque de rendre la lésion plus difficile à réséquer en cas d'injection trop importante) : réinjections ++

  - Anses rigide / à griffe

  - Coagulation minimale

COMMENT PRÉDIRE L'ENVAHISSEMENT SOUS MUQUEUX ?

L'aspect endoscopique :

Taille

>2 cm : 25 %

> 4 cm : 40 %

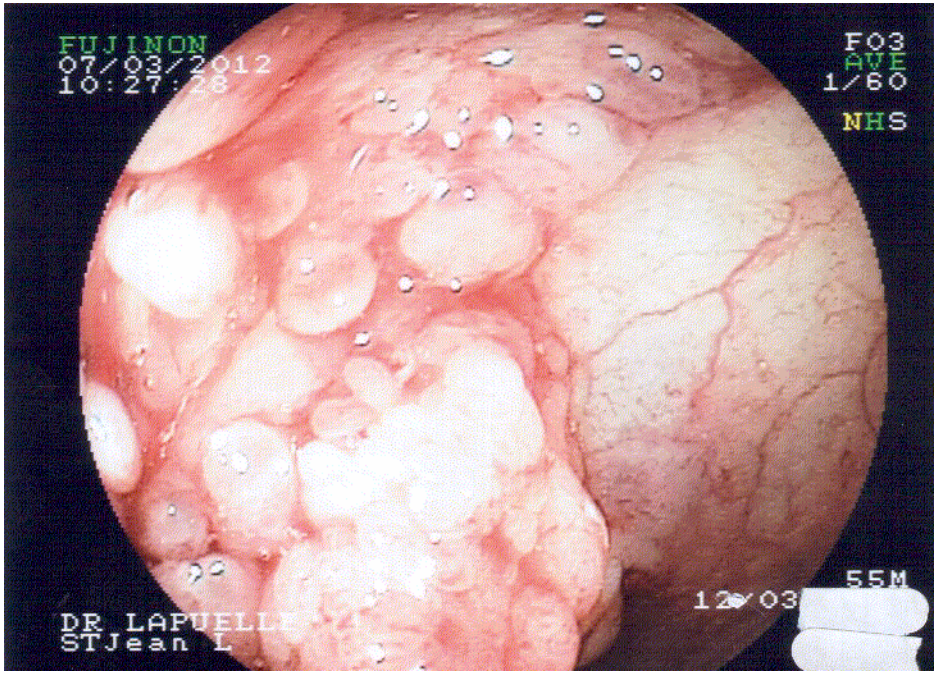
FUJINON
07/03/2012
10:27:28
F03
AVE
1/60
NHS
55M
DR LAPUELLE
STJean L

Classification des cryptes « Pit Pattern » dans le colon

d'après Eto K. modifiée par Mitooka H.

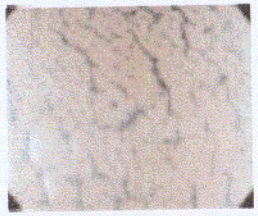

Type 1
Muqueuse colique normale.

Type 2
Polype hyperplasique :
cryptes en forme d'étoile.



Type 3
Polype hyperplasique
ou inflammatoire :
petites cryptes arrondies
disposées **régulièrement**.



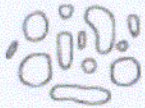

Type 4
Polype de type adénome
tubuleux :
petites cryptes arrondies
disposées **irrégulièrement**.



Type 5
Polype de type adénome
tubuleux : cryptes allongées.

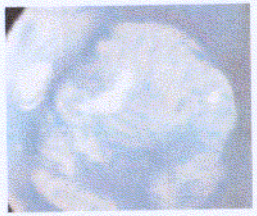

Type 6
Polype de type adénome
tubulo-villeux ou villeux :
cryptes allongées **ramifiées**
longues ou cérébriliformes.

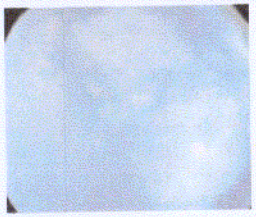

Type 7
Cancer étendu à la sous
muqueuse :
cryptes irrégulières et rares.

Type 8
Cancer : petites
cryptes de forme arrondies
disposées de façon dense ou
aspect en nid d'abeilles.

Vidéo endoscopie avec zoom Fujinon. Grossissement entre 100 et 200 fois. Réf. Eto K., Nishizawa M., Makino T., Furusawa H. et Nakamura K. Journal of Japan Society of colo-proctology 37 : 691-698. 1984

Classification endoscopique des lésions superficielles du tube digestif*

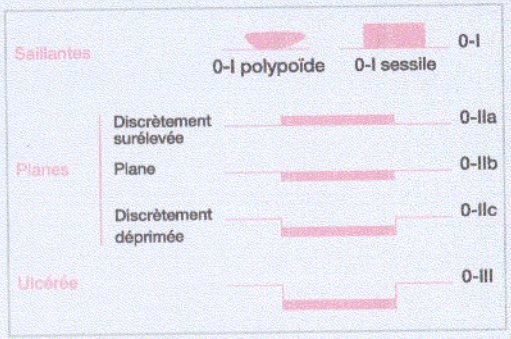

*Classification de Paris.

Classification des lésions superficielles du tube digestif

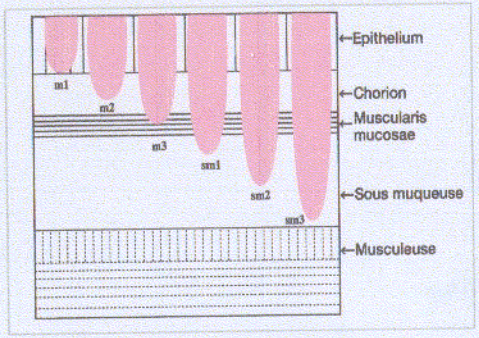

COMMENT PRÉDIRE L'ENVAHISSEMENT SOUS-MUQUEUX ?

Echoendoscopie :

- Standard

  → Différencier T1 de T2 : 90 % à 95 %

  → Différencier N0 de N1 : 70 %

  → 25 % de faux négatif par biopsies mais 5 % par EE

- Minisondes :

  → Surestimation fréquente

COMMENT PRÉDIRE L'ENVAHISSEMENT SOUS-MUQUEUX ?

LE SIGNE DE « NON-SOULÈVEMENT »

Soulèvement : 93,5 % sm1, < 1000µm

Non soulèvement : 100 % sm3

Ishiguro et al. Gastrointest endosc 2002

Kato et al. Endoscopy 2001

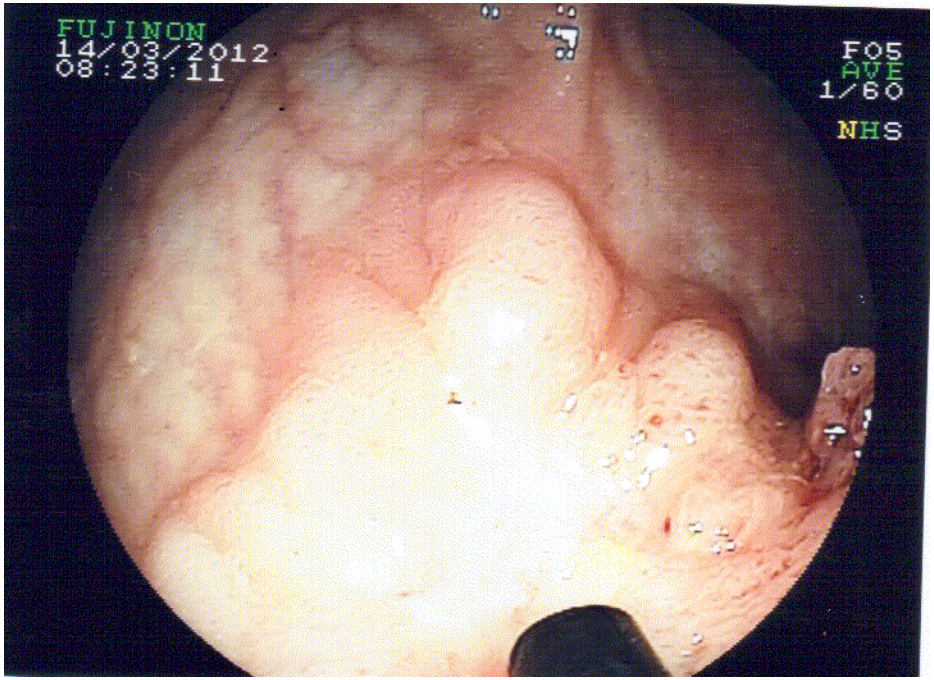
FUJINON
14/03/2012
08:23:11
F05
AVE
1/60
NHS

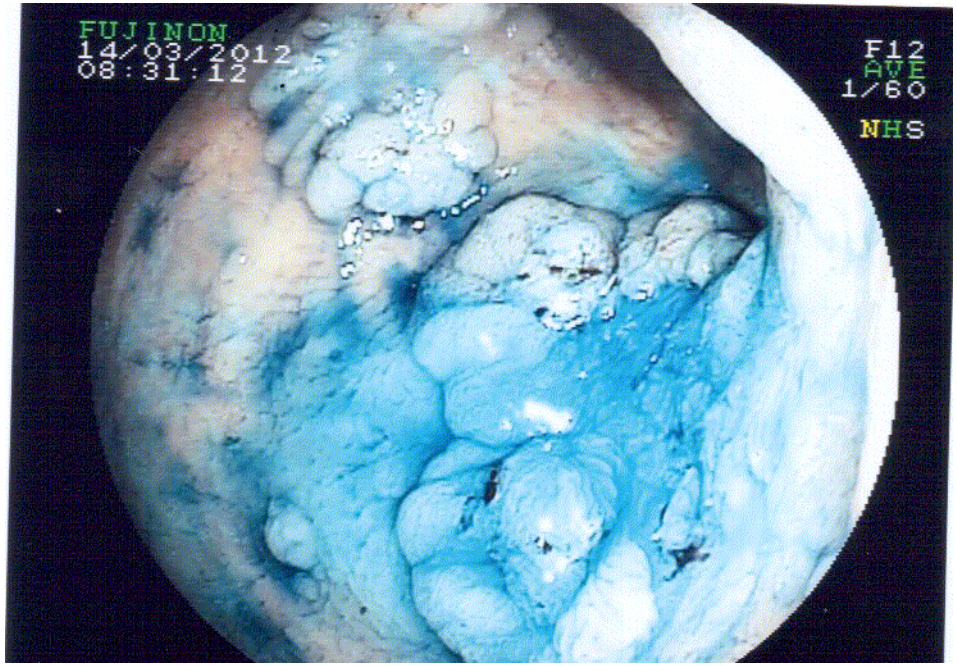
FUJINON
14/03/2012
08:31:12
F12
AVE
1/60
NHS

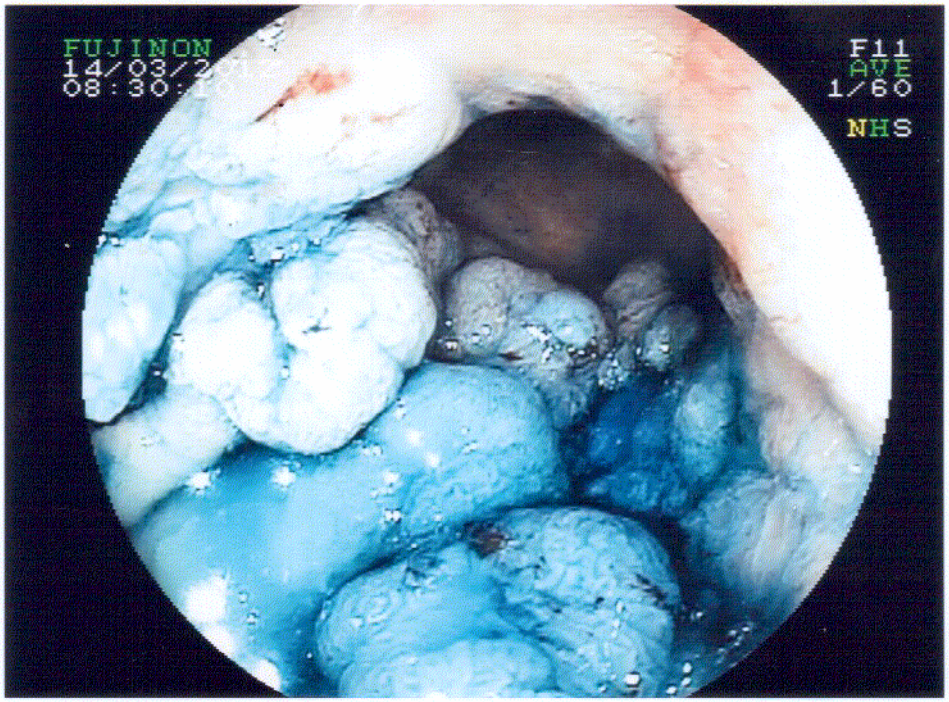
FUJINON
14/03/2
08:30:1
F11
AVE
1/60
NHS

LE COMPTE-RENDU HISTOLOGIQUE

Pièce opératoire envoyée fixée et orientée.

- Degré de différenciation
- Marges latérales et profondes
- Invasion de la sous-muqueuse (et profondeur), de la musculeuse
- Envahissement vasculaire et lymphatique
- Essaimage au front d'invasion « Budding »

→indispensable pour la décision en RCP

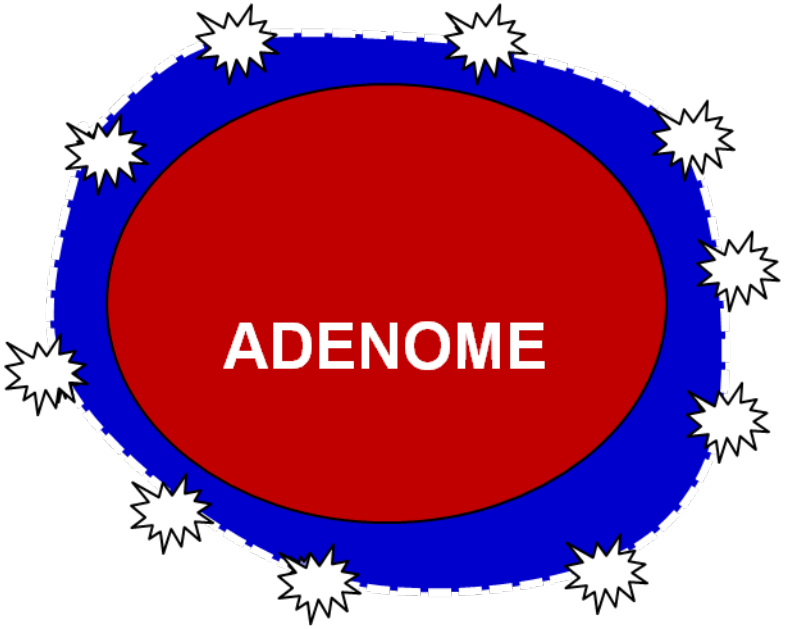

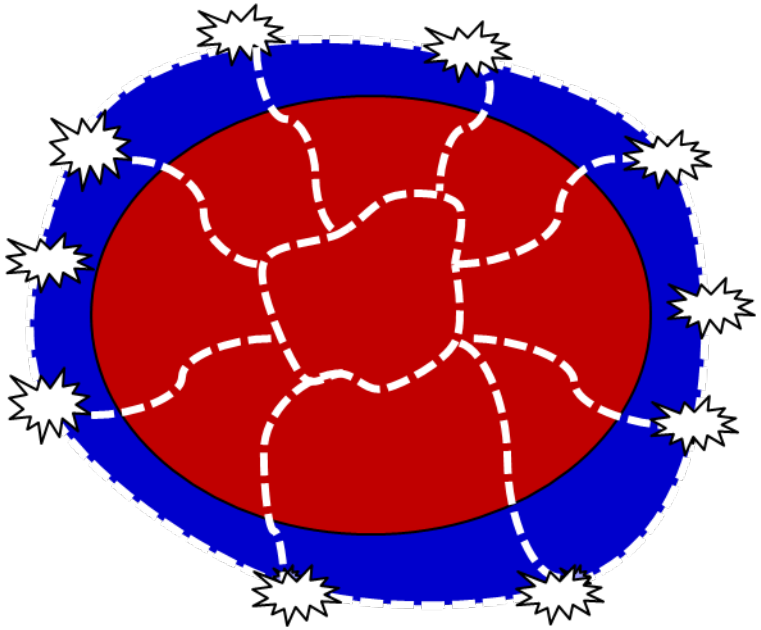

R 0 **FRAGMENTS**

RÉSECTION ENDOSCOPIQUE : DISSECTION SOUS MUQUEUSE (ESD)

- Les problèmes :
  - Niveau d'expertise :
    - ❖Formation sur animal
    - ❖ peu de lésions superficielles gastriques en France
  - Temps :

    Temps moyen 60 à 120 min →7h fonction de la taille et de l'expérience

RÉSECTION ENDOSCOPIQUE : DISSECTION SOUS MUQUEUSE (ESD)

- Résultats :

  - Résection en bloc : 80 à 98 % *Tanaka, J Gastroenterol 2008*

  - Récidive = 0 si en bloc, 7 % si non

  - Complications

    - ❖ Perforation : 1 à 10 % peu problématique pour le rectum
    - ❖ Hémorragie différée : 1 à 3 %

- En France : *Observation National et Giovannini (JFHOD 2010)*
- Résection en bloc 50 à 80 %
- Récidive 0 si en bloc, 8 % sinon
- Perforation 8 à 22 %

COMPLICATIONS DE LA DISSECTION SOUS MUQUEUSE ENDOSCOPIQUE

- Les perforations,
- Les hémorragies,
- Les sténoses.

Ce risque de complication est légèrement augmenté par rapport à la mucosectomie (4% versus 0,5%).

- **Les clips Olympus (Easyclip et Quickclip) :**
- usage unique ou rechargeable,
- rotatifs donc orientables,
- non repositionnables,
- ouverture de 8 ou 12 mm.



- **Le clip Resolution de Boston Scientific :**
  - repositionnable mais pas rotatif,
  - ouverture maximale de 11 mm.

- **Le triclip de Wilson Cook :**
  - particularité d'avoir 3 branches,
  - ouverture de 12 mm.

- **Le clip OTSC (Over-the-scope-clip) :**
  - **plus grande puissance de fermeture**
  - **capture mieux les tissus comparativement aux clips conventionnels**
  - **diamètre d'ouverture est de 11 mm.**

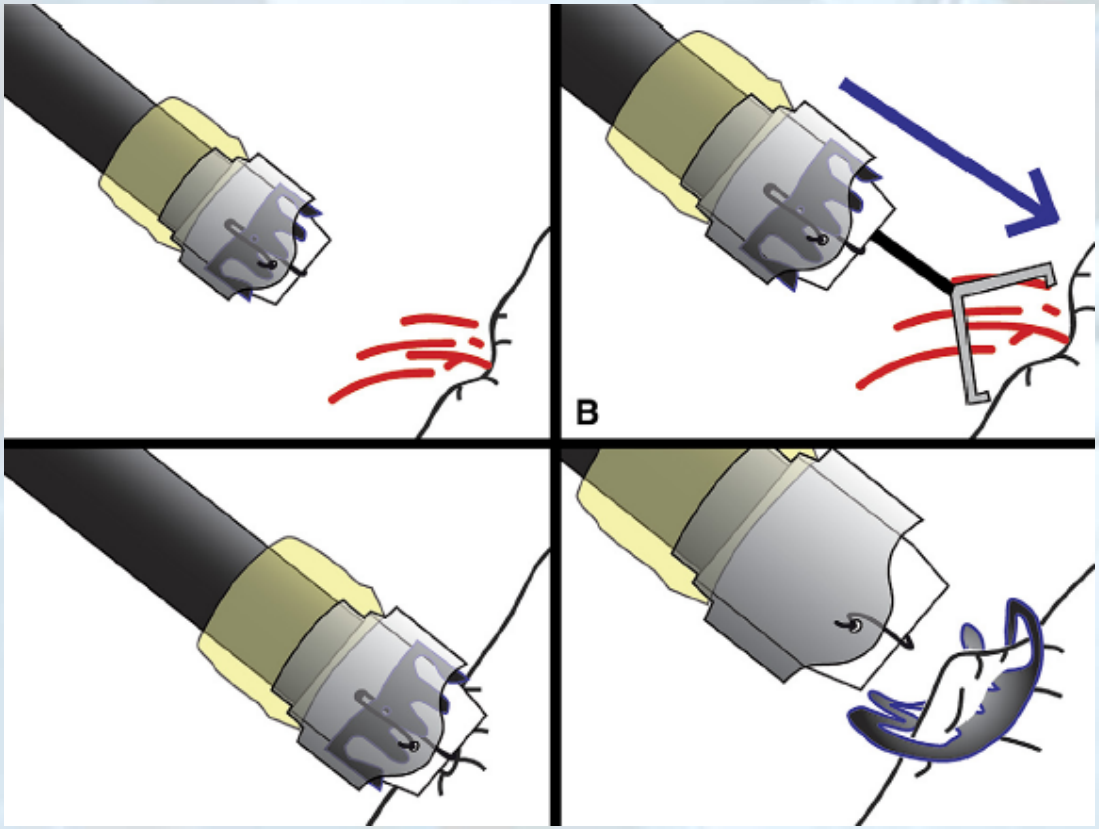

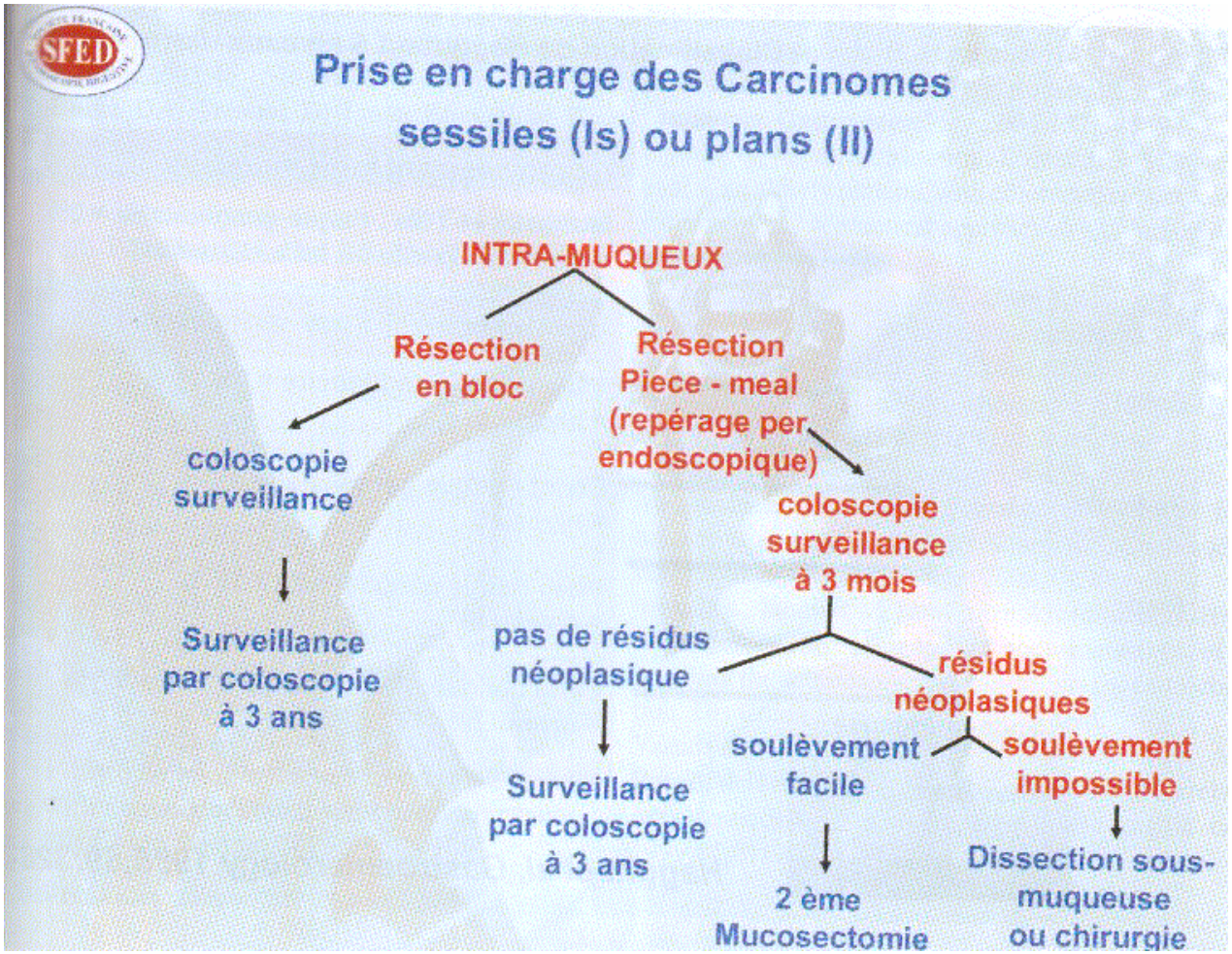
SFED
Prise en charge des Carcinomes sessiles (Is) ou plans (II)
INTRA-MUQUEUX
Résection en bloc
Résection Piece - meal (repérage per endoscopique)
coloscopie surveillance
Surveillance par coloscopie à 3 ans
coloscopie surveillance à 3 mois
pas de résidus néoplasique
résidus néoplasiques
soulèvement facile
soulèvement impossible
Surveillance par coloscopie à 3 ans
2 ème Mucosectomie
Dissection sous-muqueuse ou chirurgie

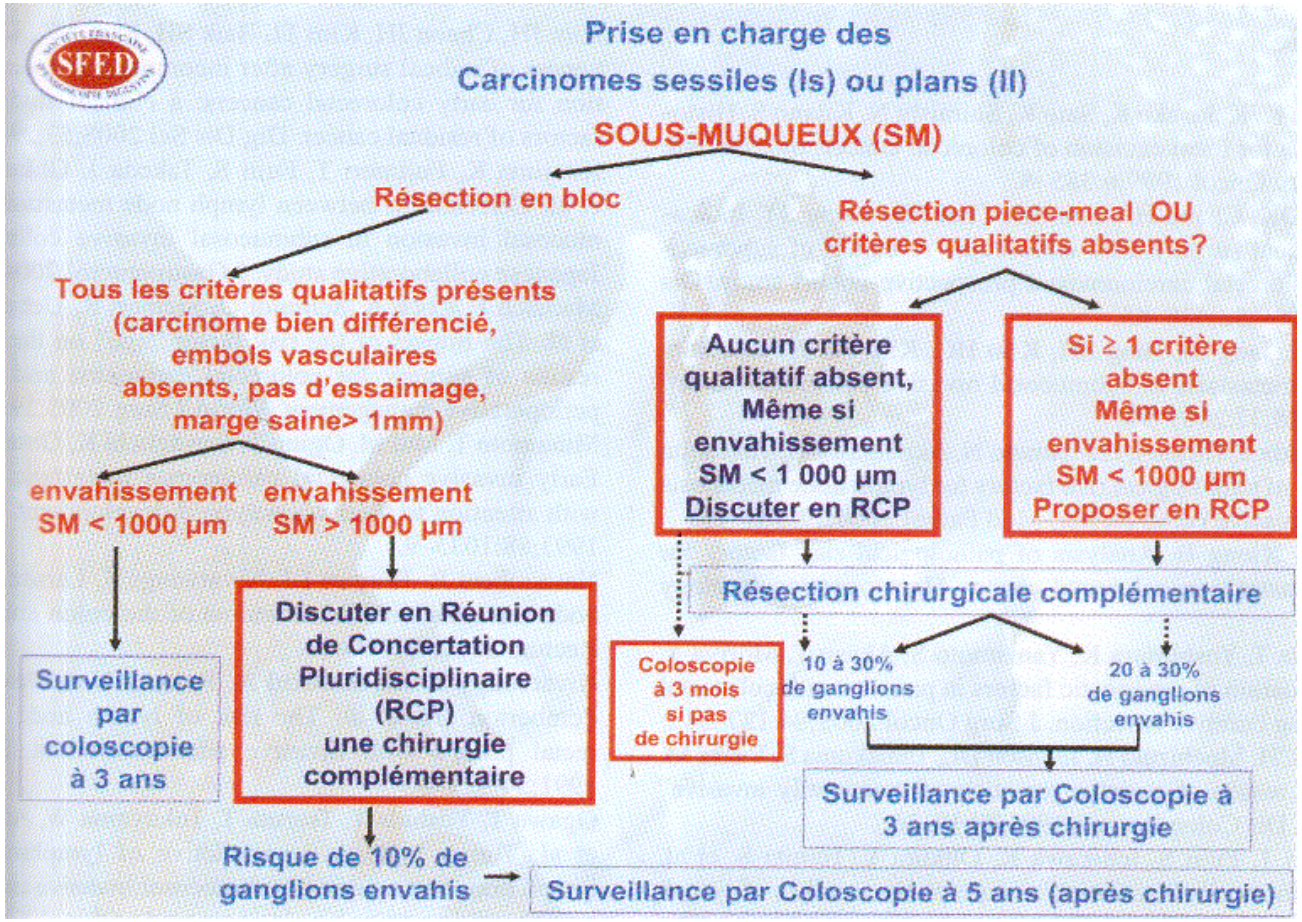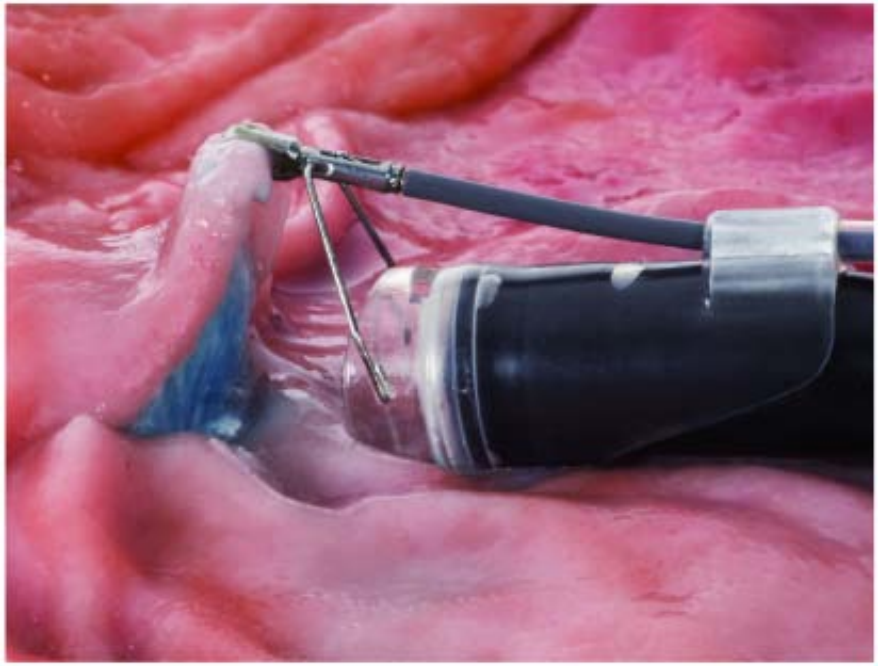
SFED
Prise en charge des
Carcinomes sessiles (Is) ou plans (II)
SOUS-MUQUEUX (SM)
Résection en bloc
Résection piece-meal OU
critères qualitatifs absents?
Tous les critères qualitatifs présents
(carcinome bien différencié,
embols vasculaires
absents, pas d'essaimage,
marge saine> 1mm)
Aucun critère
qualitatif absent,
Même si
envahissement
SM < 1 000 µm
Discuter en RCP
Si ≥ 1 critère
absent
Même si
envahissement
SM < 1000 µm
Proposer en RCP
envahissement
SM < 1000 µm
envahissement
SM > 1000 µm
Résection chirurgicale complémentaire
Discuter en Réunion
de Concertation
Pluridisciplinaire
(RCP)
une chirurgie
complémentaire
Coloscopie
à 3 mois
si pas
de chirurgie
10 à 30%
de ganglions
envahis
20 à 30%
de ganglions
envahis
Surveillance
par
coloscopie
à 3 ans
Surveillance par Coloscopie à
3 ans après chirurgie
Risque de 10% de
ganglions envahis
Surveillance par Coloscopie à 5 ans (après chirurgie)