JFHOD

15-18 MARS
PARIS
2012

Atteinte gastrique au cours des polyposes digestives

Denis CHATELAIN

Service d'Anatomie pathologique CHU Amiens

CONFLITS D'INTÉRÊT

- Les auteurs déclarent n'avoir aucun conflit d'intérêt

Objectifs pédagogiques de la présentation

- Connaître
  - la **fréquence**,
  - les **caractéristiques**,
  - et le **risque évolutif**

  des lésions gastriques au cours des polyposes digestives

Polyposes digestives

- Maladies rares
- Souvent héréditaires
- Peuvent prédisposer à l'apparition d'un adénocarcinome digestif,
  - habituellement colique
- **Atteinte gastrique possible**
  - Parfois associée à risque de développer un cancer gastrique

- **Polyposes digestives adénomateuses**
  - Polypose adénomateuse familiale (PAF),
  - Polypose adénomateuse familiale atténuée,
  - Polypose associée à une mutation du gène *MUTYH,*
  - Polypose festonnée,
  - Syndrome de Birt-Hogg-Dubé,
- **Polyposes digestives hamartomateuses**
  - Polypose juvénile,
  - Syndrome de Peutz-Jeghers,
  - Maladie de Cowden,
  - Syndrome de Bannayan-Riley-Ruvalcaba
  - Syndrome de Cronkhite-Canada.

Atteinte gastrique dans les polyposes digestives adénomateuses

Polypose adénomateuse familiale

- Rare, 1/10 000, H=F
- Adénomes coliques (>100)
- Risque cancer côlon 100% (30-50 ans)
- **Syndrome de Gardner**
  - Anomalies dentaires
  - Ostéomes
  - Tumeurs cutanées (ke) et des tissus mous (fibrome, lipome, t desmoïde,…)
- **Syndrome de Turcot**
  - Tumeurs cérébrales (médulloblastome)

- **Génétique:** mutation *APC (voie de signalisation Wnt1-βcaténine, transduction signal et adhésion cellulaire)*

Atteinte gastrique au cours de la PAF

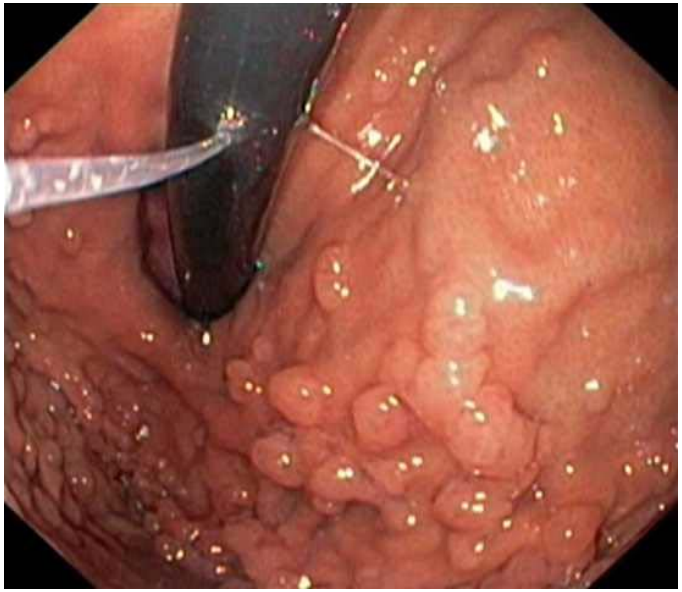

- Polypose gastrique parfois observée au cours de la PAF
  - Adénomes tubuleux ou tubulo-villeux multiples
  - Polypose glandulo-kystique fundique

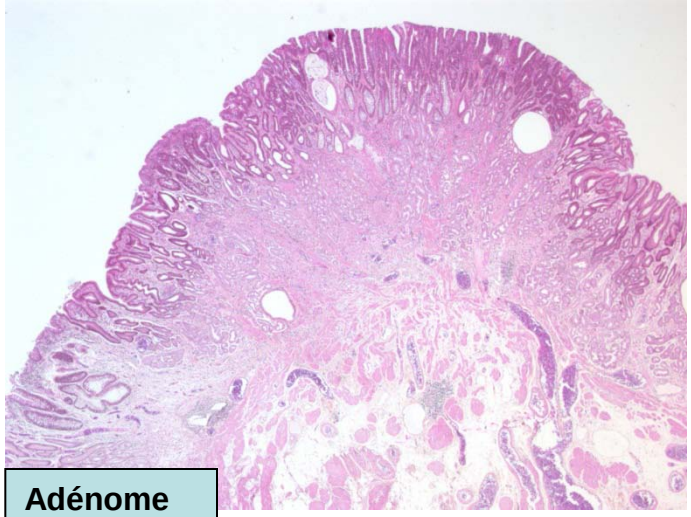

Adénome

Polype glandulo-kystique

Polypose adénomateuse gastrique au cours de la PAF

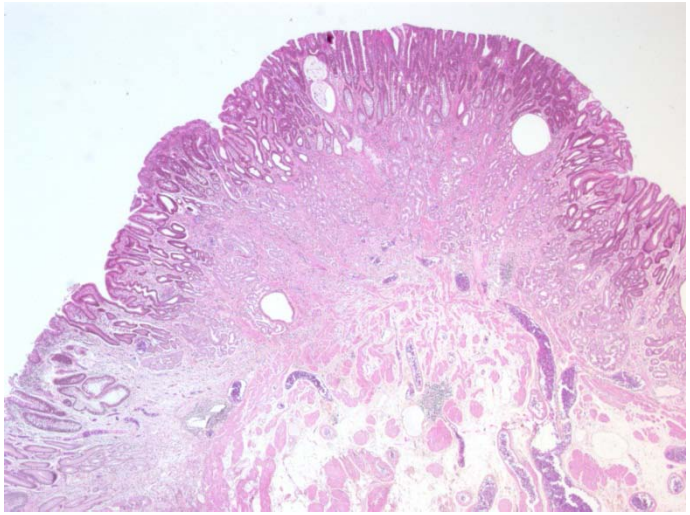

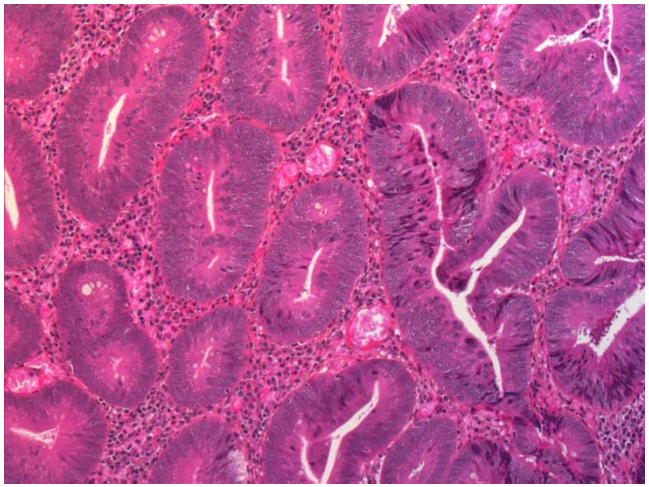

- 5-15% des malades
- Multiples, souvent sessiles, et de petite taille (<1 cm)
- Localisation: Antre
- Facteurs favorisants
  - Gastrite chronique atrophique *Helicobacter pylori* +
  - Mutation à la partie centrale du gène *APC*

Polypose glandulo-kystique fundique au cours de la PAF

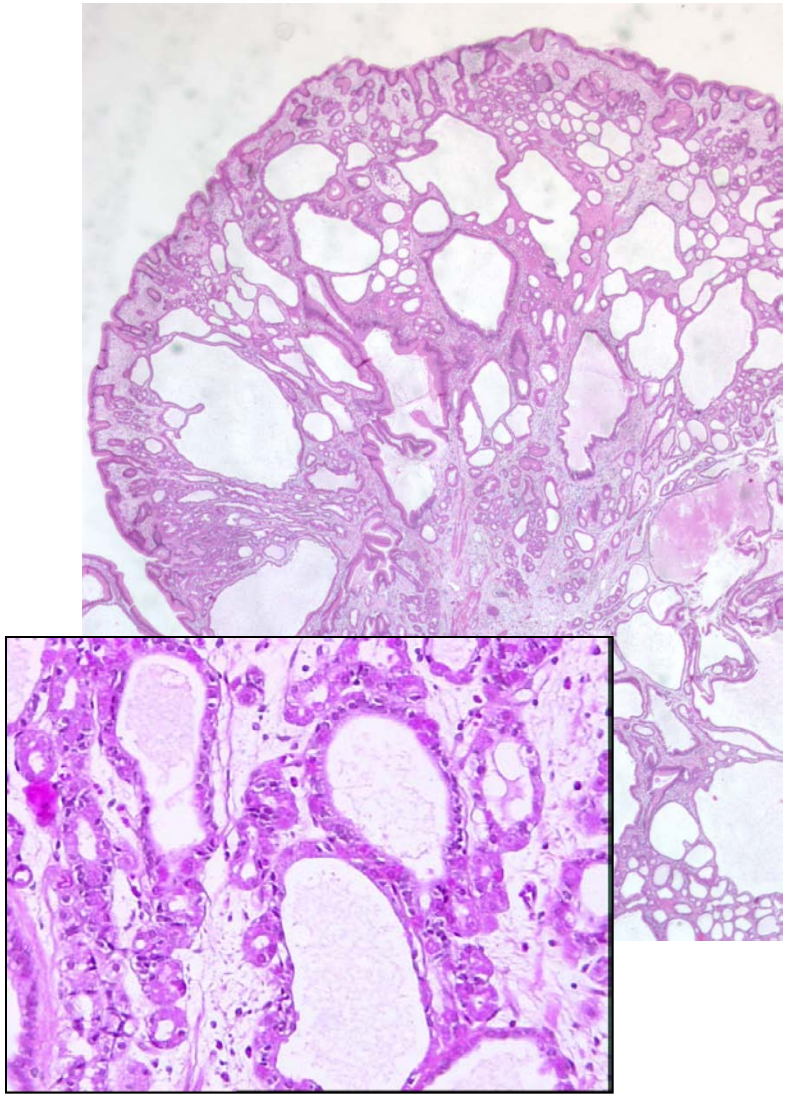

- 10-90% des malades ayant PAF
- Multiples (>10 ou >100), taille <5mm
- Localisation: Corps, antre
  - Rares cas de dysplasie décrit

Risque de cancer gastrique au cours de la PAF

- Risque de dégénérescence faible *(polypes adénomateux et glandulo-kystiques)*
  - Population occidentale: risque de cancer gastrique dans PAF similaire à population générale
  - Population asiatique: risque de cancer gastrique supérieur à population générale
    - *4% série coréenne,*
    - *2% série japonaise*

Burt RW. Gastroenterology 2003 ;125 :1462-9.

Polypose adénomateuse familiale atténuée

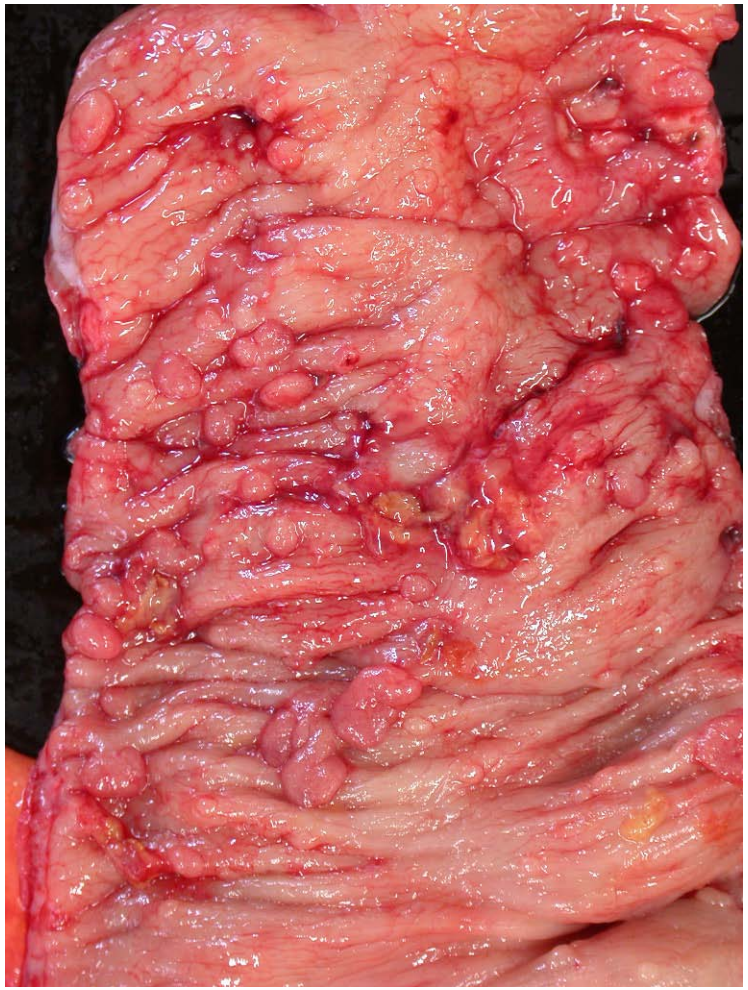

- Forme particulière de PAF décrite en 1990
- Polypose adénomateuse colo-rectale
  - Mais avec nombre moindre de polypes que PAF classique
  - 10 à 100 polypes (moyenne 30)
  - Plutôt côlon proximal
- Risque d'adk colique 55-60 ans
- Mutation *APC* distinctes de PAF classique *(plus proximales ou distales)*

Atteinte gastrique au cours de la PAF atténuée

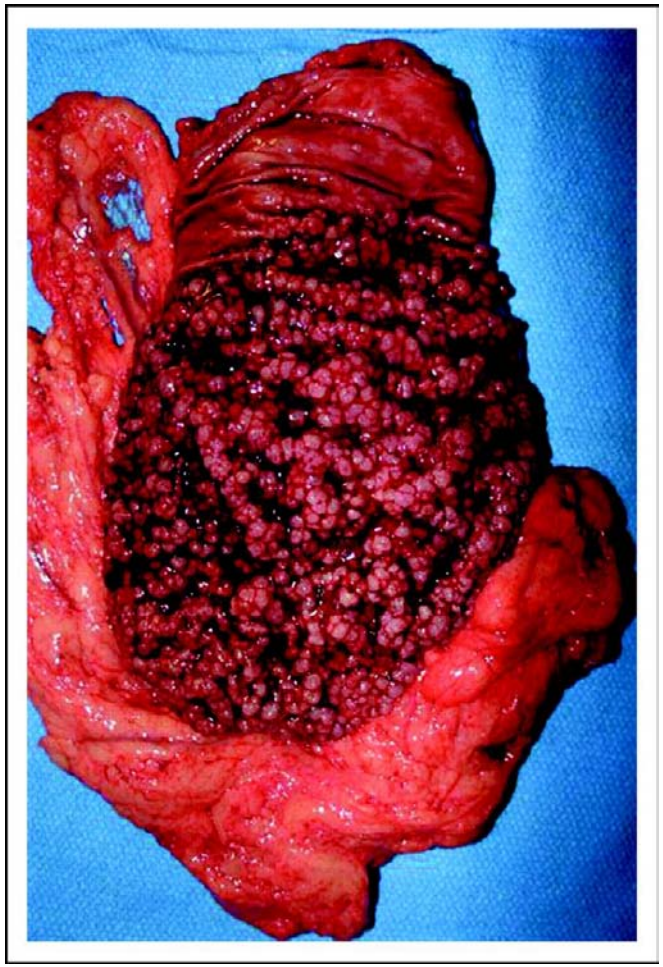

- Polypose gastrique parfois observée au cours de la PAF atténuée
  - similaire à PAF classique
    - Adénomes tubuleux ou tubulo-villeux multiples
    - Polypose glandulo-kystique fundique
- Fréquence atteinte gastrique difficile à évaluer
- Risque de cancer gastrique faible (<1%)

Ong ES et al. J Clin Oncol 2008;26:3641-2

Polypose adénomateuse associée à une mutation *MUTYH*

- Polypose colique décrite en 2002
- Transmission autosomique récessive *(atcd familiaux de cancers coliques ou de polypose)*
- Polypose adénomateuse colo-rectale avec nombre moindre de polypes que PAF classique (10 à 100),
  - souvent associée à polypose duodénale
- Mutation *MUTYH* *(protection ADN des lésions oxydatives)*

Atteinte gastrique au cours de la polypose adénomateuse *MUTYH*

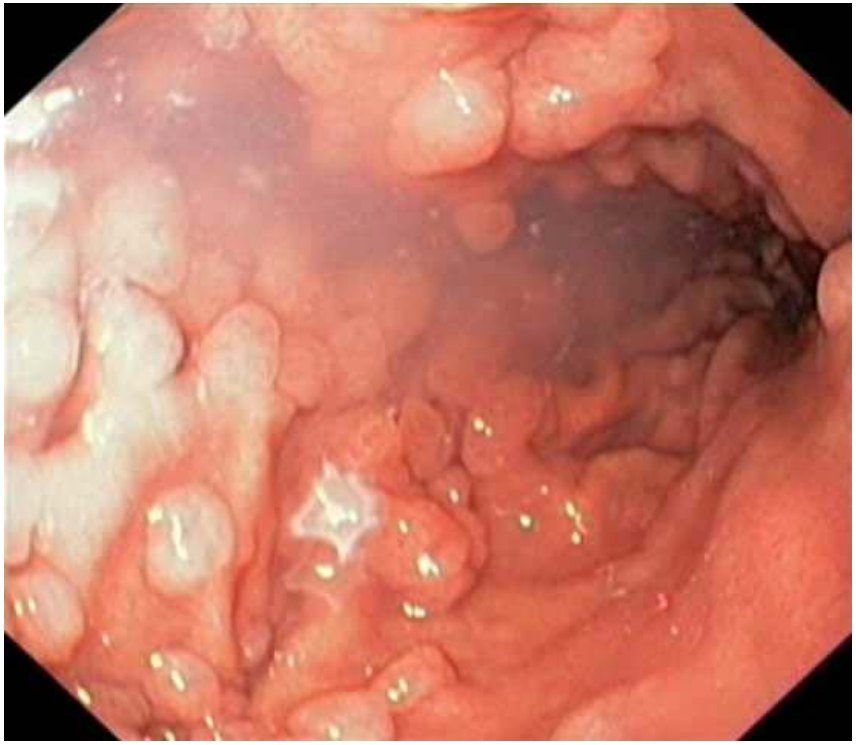

- Atteinte gastrique rare: série de 150 patients:
  - Adénomes tubuleux ou tubulo-villeux gastriques (3%)
  - Polypes glandulo-kystiques fundiques (6%)
- Risque de cancer gastrique faible *(mutations MUTYH rares dans cancers gastriques)*

Vogt S et al. Gastroenterology 2009;137:1976-85.

Surveillance endoscopique gastrique au cours de la PAF / PAF atténuée / Polypose *MUTYH*

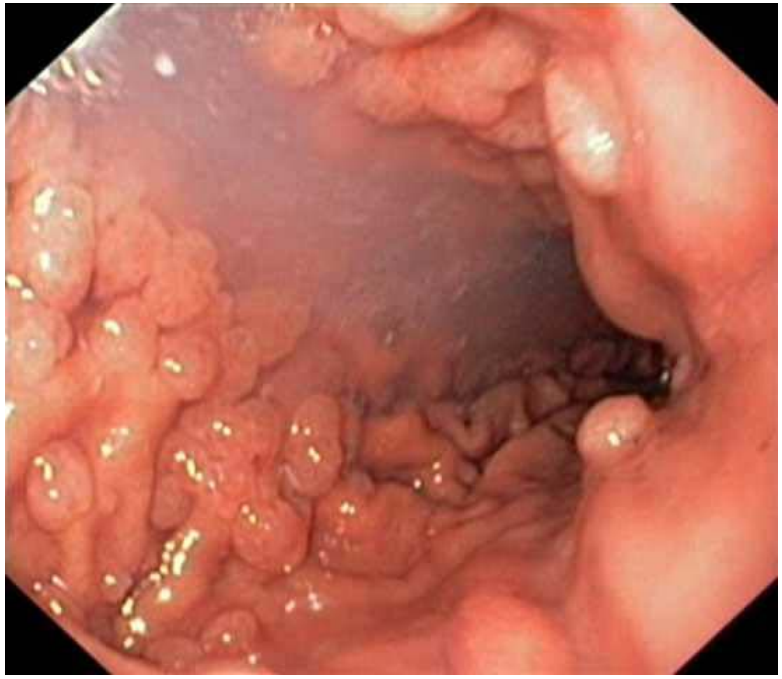

- **1ère FOGD**: 25-30 ans
- Puis tous les **1-5 ans** *(moyenne 2-3 ans)*
- **Exérèse endoscopique** polypes de grande taille
- **Gastrectomie** à discuter uniquement en cas
  - de polypes multiples,
  - de grande taille,
  - avec lésions de néoplasie intra-épithéliale de haut grade

Polypose festonnée (hyperplasique)

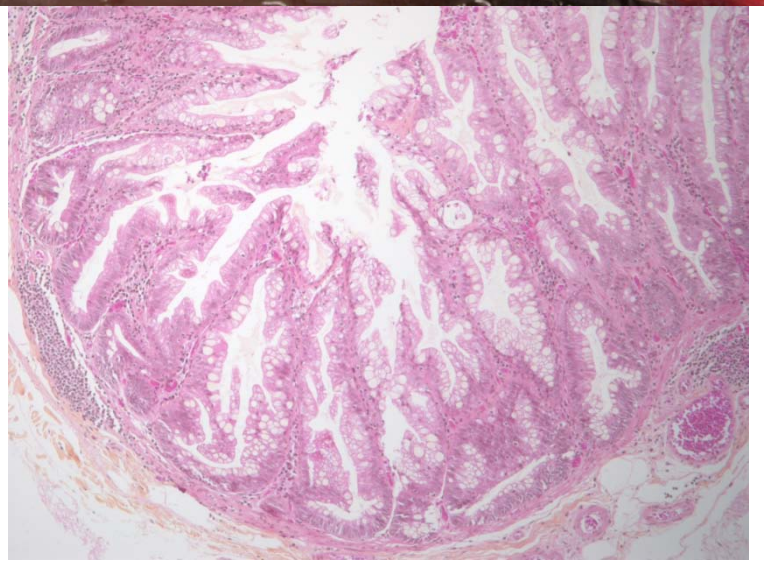

- Polypose colique rare *(polypes festonnés)*
- Critères diagnostiques
  - Au moins 5 polypes festonnés dans le côlon proximal, 2 mesurant > 10 mm,
  - nbre quelconque de polypes festonnés coliques chez un patient ayant un parent au premier degré ayant une polypose hyperplasique
  - > 30 polypes festonnés quelle que soit leur taille, répartis sur l'ensemble du côlon.
- Pas de gène encore identifié
- Pas d'atteinte gastrique décrite
- **Pas de surveillance FOGD**

Syndrome de Birt-Hogg-Dubé

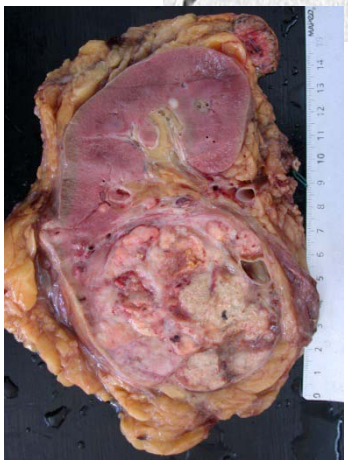

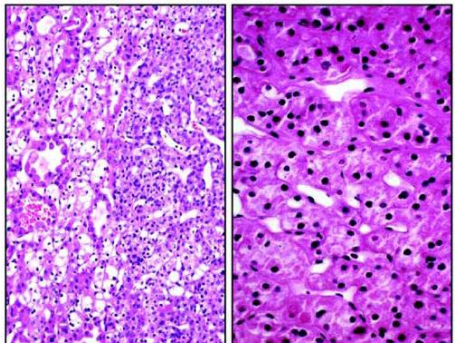

- Maladie autosomique dominante rare, décrite en 1977
- Association
  - **Tumeurs cutanées** *(fibrofolliculomes, trichodiscomes, acrochordons)*
  - **Kystes pulmonaires** *(à l'origine de pneumothorax)*
  - **Cancer du rein** (<50 ans, parfois multifocal, bilatéral, aspect mixte chromophobe et oncocytaire)
  - **Polypose adénomateuse colique** rare, mais décrite
- Mutation du gène *FLCN (BHD), (rôle inconnu)*
- Pas d'atteinte gastrique décrite
- **Pas de surveillance FOGD**

Atteinte gastrique dans les polyposes digestives hamartomateuses

Polypose juvénile

- Rare, 1/100 000
- Maladie autosomique dominante
- **Polypose gastro-intestinale**
  - Forme infantile: + parfois malformations cardiaques, urogénitales, pulmonaires, osseuses,…
  - Formes diffuse, colique et gastrique
    - Hémorragies digestives, occlusion, invagination, anémie, diarrhée,…
- **Génétique**: mutation *SMAD4* et *BMPR1A* (60%; *transduction du signal mitotique*)

Atteinte gastrique au cours de la polypose juvénile

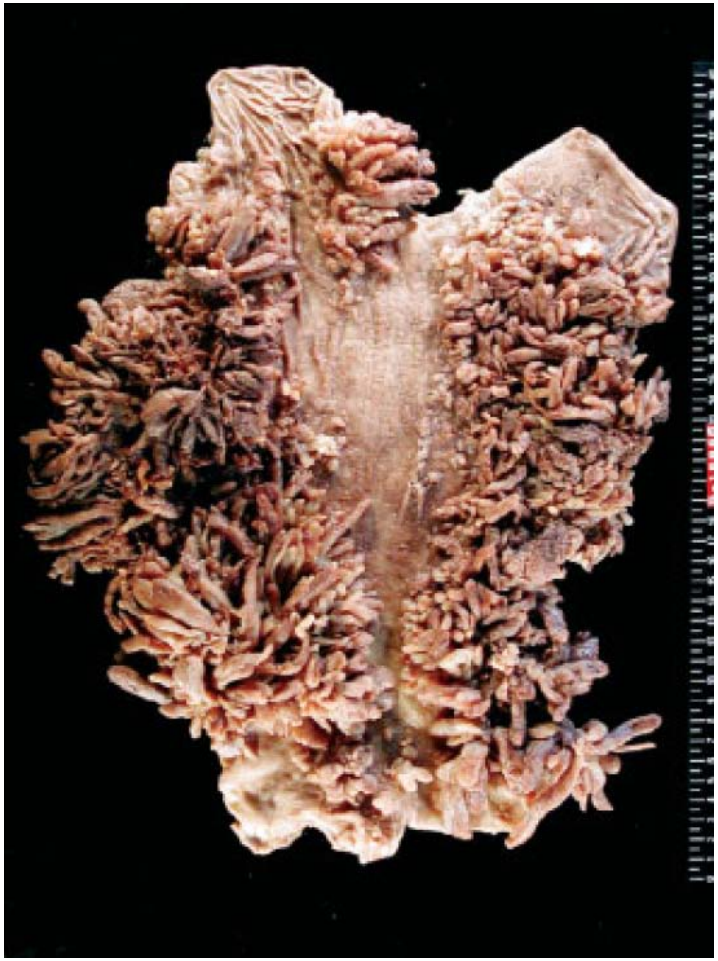

- Atteinte gastrique dans 15% des cas
- **Endoscopie**: polypes multiples quelques mm à 2 cm, rougeâtres, lobulés, inflammatoires

Shikata K et al. Am J Med Genet A 2005;134:326-9

Atteinte gastrique au cours de la polypose juvénile

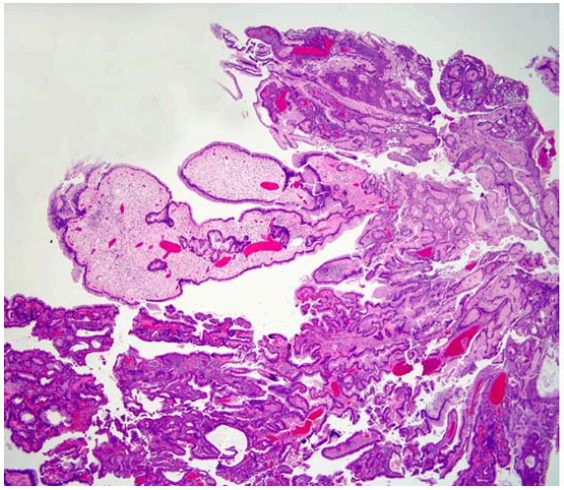

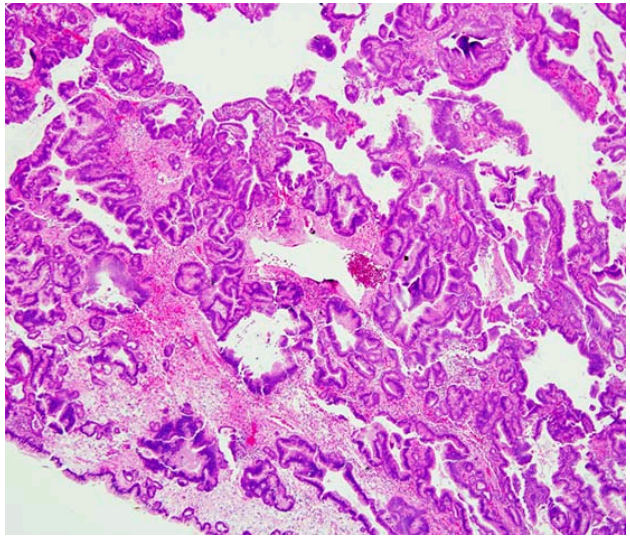

- Histologie: aspect assez similaire à polype hyperplasique et polype de Peutz Jeghers
  - Hyperplasie fovéolaire
  - Glandes dilatées bordées de cellules sécrétantes
  - Chorion oedémateux inflammatoire sans fibres musculaire lisse
  - Dysplasie décrite (série de 87 malades de Jass *et al*.)
    - Bas grade (10%) haut grade (3%)
    - Surtout taille >1cm
    - Avec mutation de *SMAD4*

Lam-Himlin D et al. Am J Surg Pathol 2010;34:1656-62.

Jass JR et al. Histopathology 1988;13:619-30.

Risque de cancer gastrique au cours de la polypose juvénile

- Risque de cancer gastrique serait de **10-15%**
- Plus élevé en cas de mutation de ***SMAD4*** que de *BMPR1A*

Surveillance gastrique au cours de la polypose juvénile

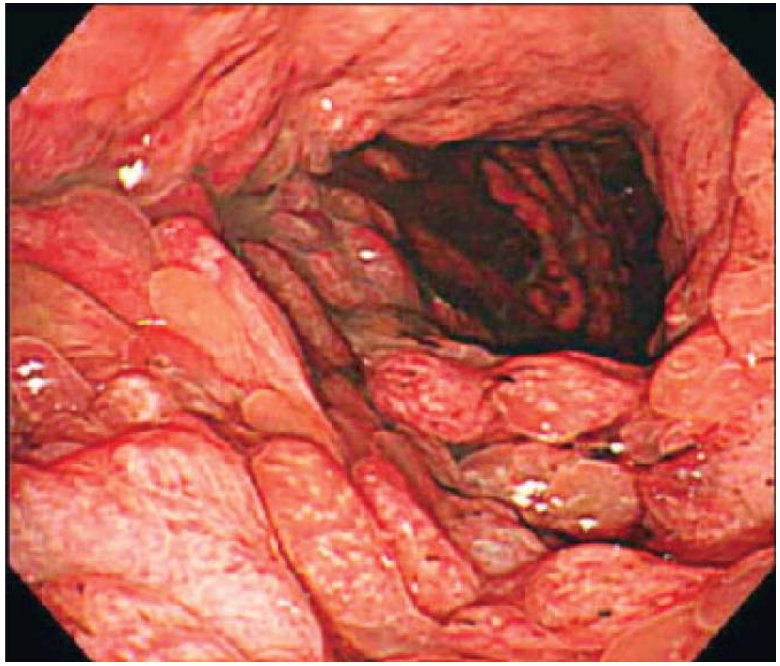

- 1ère FOGD: 15-25 ans
- Puis tous les 1-5 ans
  - *Mutation SMAD4*: 1-3 ans
  - Mutation *BMPR1A*: 5 ans
- Exérèse endoscopique polypes
- Gastrectomie restreinte à polypose diffuse, grande taille, non réséquable endoscopiquement, avec dysplasie

Shikata K et al. Am J Med Genet A 2005;134:326-9

Syndrome de Peutz-Jeghers

- Maladie autosomique dominante

- **Clinique**
  - **Polypose gastro-intestinale**
  - **Pigmentation cutanéo-muqueuse**
  - Pathologie mammaire *(mastopathie, adénome, cancer)*
  - Pathologie thyroïdienne *(goitre, k)*
  - Pathologie gonadique *(t c Sertoli)*
  - Pathologie utérine *(polypes)*
  - Pathologie urologique *(polypes)*
  - Pathologie surrénalienne *(hyperplasie micronodulaire)*
  - Pathologie pulmonaire *(adénome, k)*
  - Pathologie hépatique *(hamartome, kyste, k bilio-pancréatique)*

- **Génétique**: mutation *KB1/STK11 (apoptose)*

Atteinte gastrique au cours du syndrome de PJ

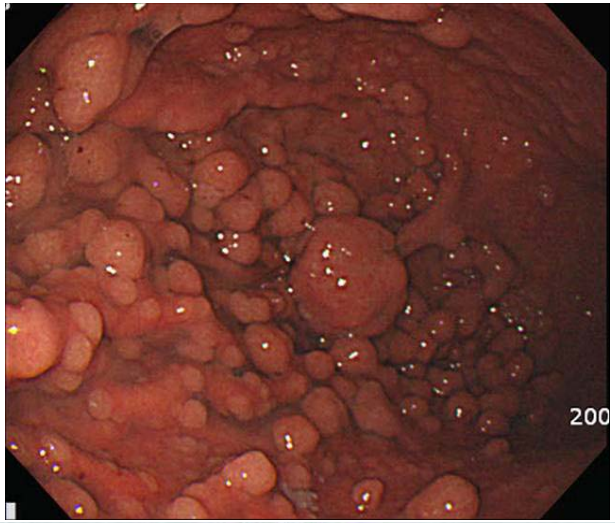

- Atteinte gastrique chez **20-50%** des malades
- Diagnostic: 15-25 ans
- Clinique: asymptomatiques ou anémie, hématémèse, obstruction pylorique, entéropathie

Molloy JW et al. Gastrointest Endoscopy 2006;63:1. Harbaum L et al. APMIS 2009;117:941-3

Atteinte gastrique au cours du syndrome de PJ

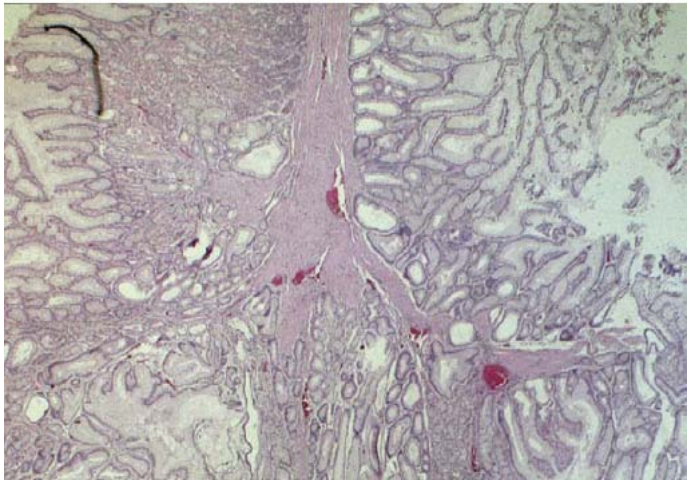

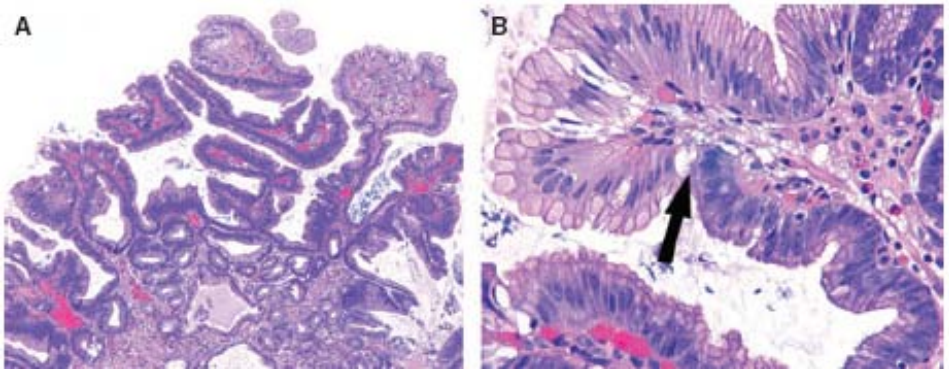

- Histologie: aspect assez similaire à polype hyperplasique et polype juvénile
  - hyperplasie fovéolaire,
  - cryptes dilatées, « en amphore »,
  - c cylindriques sécrétantes,
  - Groupement en lobules
  - chorion peu inflammatoire
  - Fibres musculaires lisses
  - Vx dystrophiques
  - Dysplasie rare

Molloy JW et al. Gastrointest Endoscopy 2006;63:1. Harbaum L et al. APMIS 2009;117:941-3

Risque de cancer gastrique au cours de du syndrome de PJ

- Risque de cancer gastrique serait de **5% à 10%**
- Risque ↑ avec âge du sujet et taille des polypes (>3 cm)
- Méta-analyse de 210 patients ayant un syndrome de Peutz-Jeghers de Giardello *et al*.:
  - Fréquence de l'adénocarcinome gastrique: 30%,
  - Age moyen diagnostic: 30 ans (10-61 ans)

Giardiello FM, et al. Gastroenterology 2000;119:1447-53.

Surveillance gastrique au cours du syndrome de PJ

- 1ère FOGD: 8 ans
- Absence de polype: nouvelle FOGD à 18 ans, puis tous les 3 ans
- Si polypes: surveillance tous les 3 ans jusqu'à 50 ans
- Exérèse endoscopique polypes
- Gastrectomie restreinte à:
  - Polypose diffuse,
  - polypes >3 cm, non réséquable endoscopiquement,
  - dysplasie

Syndrome de Cowden

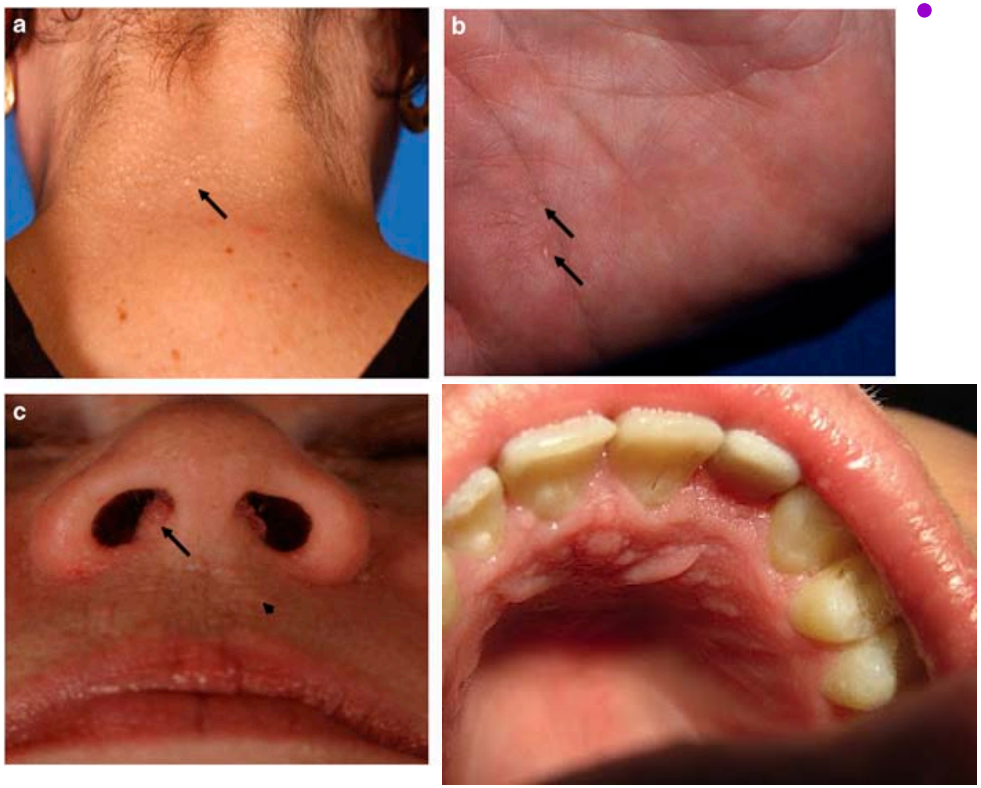

- Génodermatose autosomique dominante
- Génétique: mutation gène *PTEN (transduction signal, prolifération)*
- Clinique:
  - Trichilemmomes du visage
  - Kératose acrale
  - Papules orales et nasales
  - Critères majeurs
    - Cancer du sein
    - Cancer de la thyroïde,
    - Macrocéphalie *(≥97th percentile)*
    - Maladie de Lhermitte-Duclos *(hamartomes cérébelleux)*
  - Critères mineurs
    - Adénome ou goitre multinodulaire
    - Retard mental *(QI ≤75)*
    - Mastopathie fibro-kystique
    - Lipomes, Fibromes
    - Tumeur du tractus génito-urinaire *(cancer du rein, fibrome utérin)*
    - Hamartomes du tractus gastro-intestinal

Blumenthal GM et al. Human Genetics 2008;16:1289-1300

Atteinte digestive et gastrique au cours du syndrome de Cowden

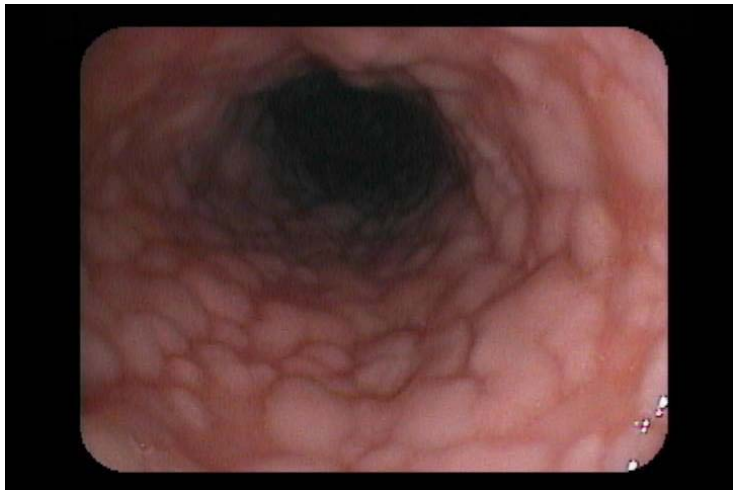

- Acanthose glycogénique oesophagienne
- Polypose gastro-intestinale *(30-80% des malades)*
  - Grêle et colon
    - Polypes hamartomateux: polypes juvéniles, type PJ, polypes hyperplasiques, lipomes, ganglioneuromes, léiomyomes
  - Estomac
    - Polypes hamartomateux:
      - polypes de type juvénile
      - Polypes de type Peutz Jeghers
      - Polypes hyperplasiques

Risque de cancer gastrique au cours de du syndrome Cowden

- Très rares cas de cancers gastriques décrits chez patients ayant un syndrome de Cowden

- Pas de recommandation de surveillance
  - Certains groupes ont néanmoins suggéré FOGD à 15 ans puis surveillance tous les 2 ans

Schreibman IR et al. Am J Gastroenterol 2005;100:476-90.

Syndrome de Bannayan-Riley-Ruvalcaba (BRRS)

- Génodermatose autosomique dominante *(variante phénotypique du syndrome de Cowden)*
- Génétique: mutation gène *PTEN*
- Clinique:
  - Macrocéphalie
  - Retard mental
  - Croissance exacerbée du premier métacarpien et des phalanges proximales et moyennes
  - Hyperlaxité articulaire
  - Pectus excavatum
  - Scoliose
  - Pigmentation génitale *(macules pigmentées)*
  - Lipomes, Hémangiomes
  - Myopathie
  - Hamartomes tractus gastro-intestinal

Atteinte digestive et gastrique au cours du syndrome de Bannayan-Riley-Ruvalcaba

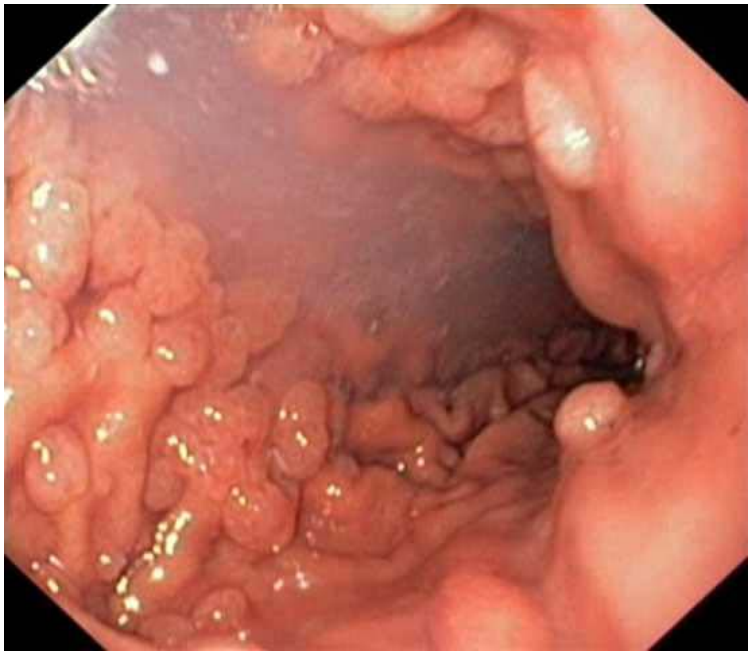

- Polypose gastrique *(type polyp hyperplasique)* décrite
  - Fréquence difficile à évaluer
  - Risque de dégénérescence difficile à évaluer mais faible
- Comme syndrome de Cowden: **pas de recommandation de surveillance FOGD**

Syndrome de Cronkhite-Canada

- Affection non héréditaire
- Pas de mutation identifiée
- Associe
  - Polypose hamartomateuse du tractus gastro-intestinal
  - Diarrhée chronique
  - Dystrophies unguéales
  - Alopécie (hyperpigmentation, vitiligo,..)

Atteinte gastrique au cours du syndrome de Cronkhite-Canada

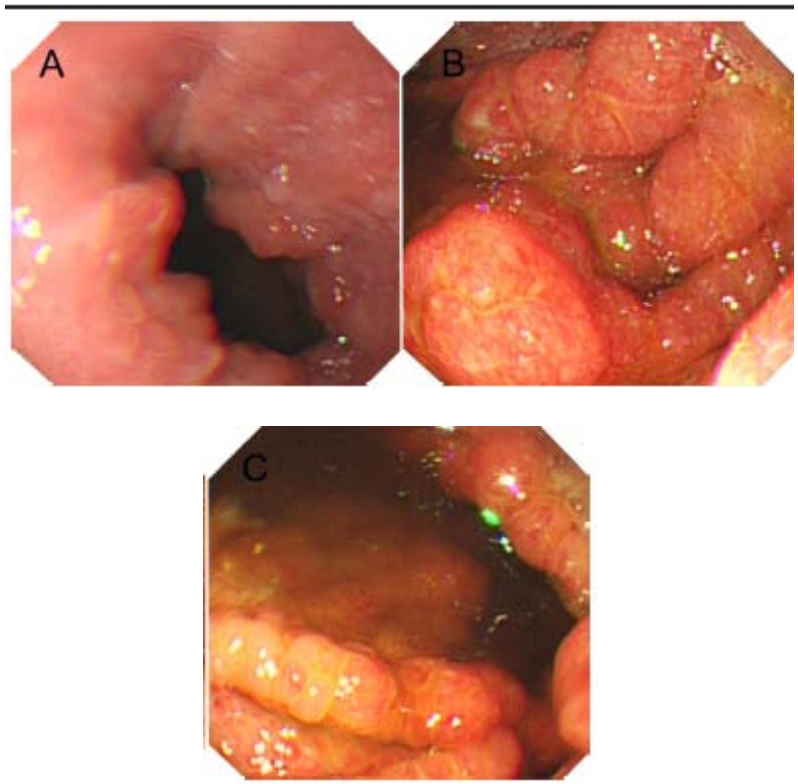

- Gros plis hypertrophiques et polypes sessiles de petite taille
- Histo: polypes hyperplasiques
  - *Atteinte colique et grêle: polypes juvéniles, polypes festonnés ou adénomateux*

- Fréquence de l'atteinte gastrique difficile à évaluer
- Risque de dégénérescence difficile à évaluer, mais faible

- **Pas de recommandation de surveillance FOGD**

Yuan B et al. BMC gastroenterology 2010;10:121

Polypose gastrique

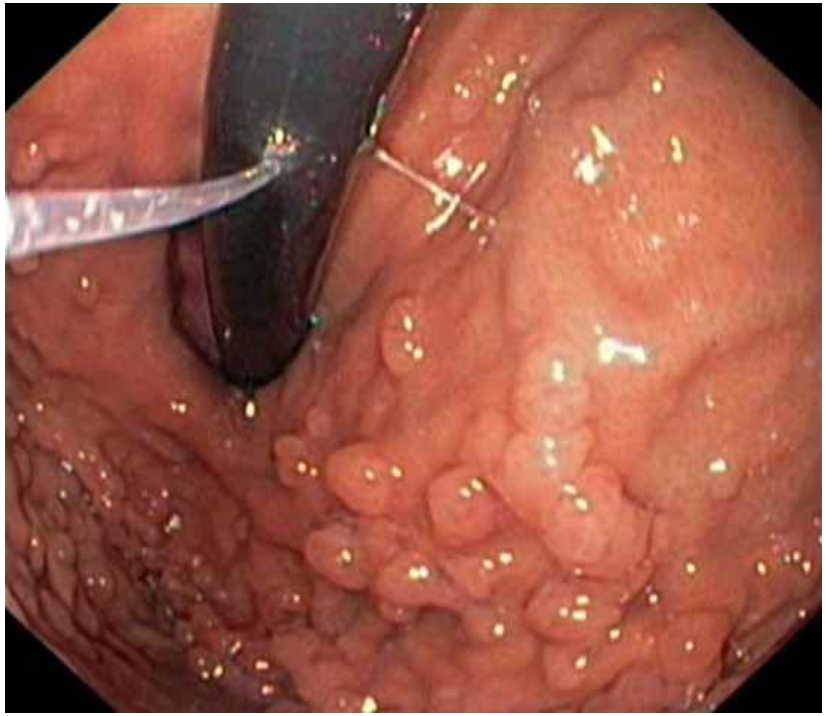

- Peut être mode de découverte d'une polypose digestive adénomateuse ou hamartomateuse
- Diagnostiquée dans le cadre du bilan d'une polypose colique connue

- Biopsies polypes gastriques
  - Identifier type histologique des lésions
  - Éliminer
    - tumeurs endocrines multiples,
    - métastases gastriques,
    - polypose lymphomateuse
    - …

CAT polypose adénomateuse gastrique

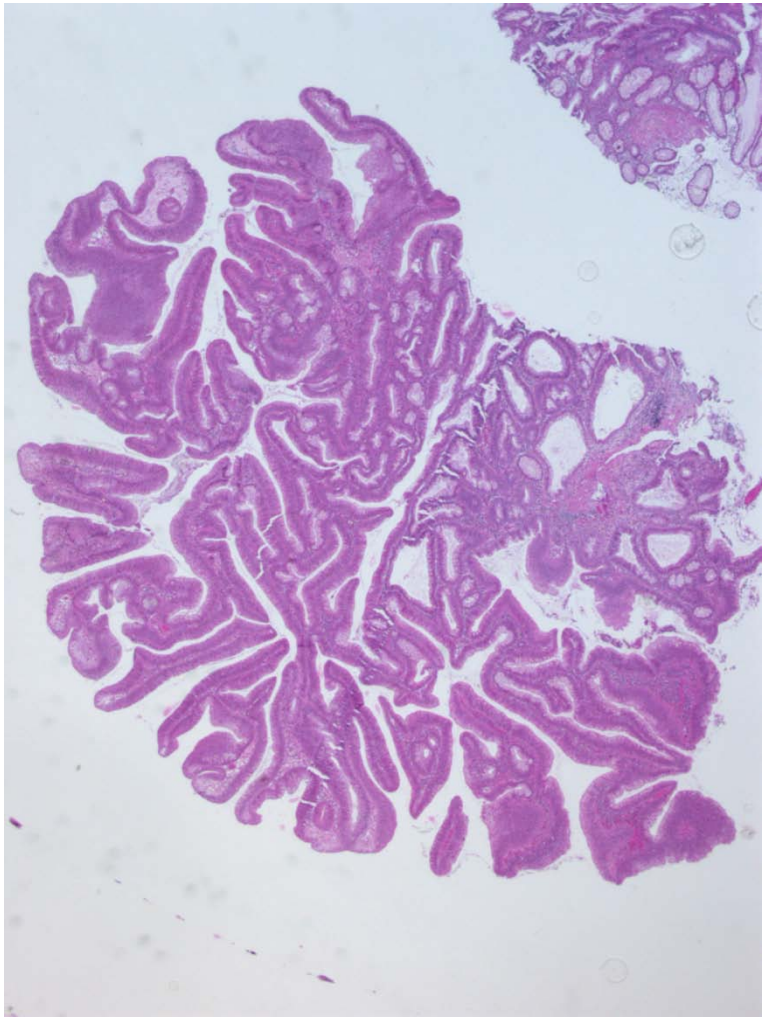

- Adénomes tubuleux ou tubulo-villeux, multiples, gastriques

→ Polypose adénomateuse: PAF, PAF atténuée, polypose *MUTYH*

  – Coloscopie
  – Bilan génétique

CAT polypose glandulokystique fundique

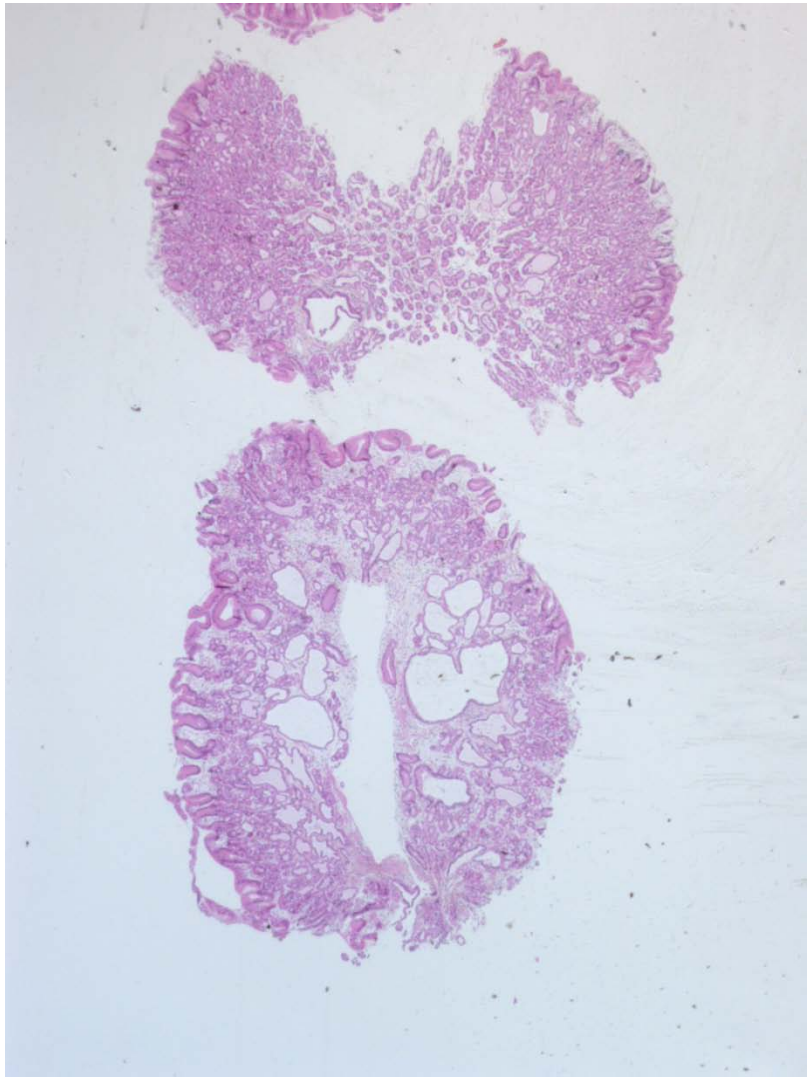

- Polypose glandulokystique fundique

→ Sporadique (<2%)

→ Prise d'IPP

→ Possible Polypose adénomateuse (PAF, PAF atténuée, polypose *MUTYH*)
  - Coloscopie (sujets jeunes)

CAT polypose hamartomateuse gastrique

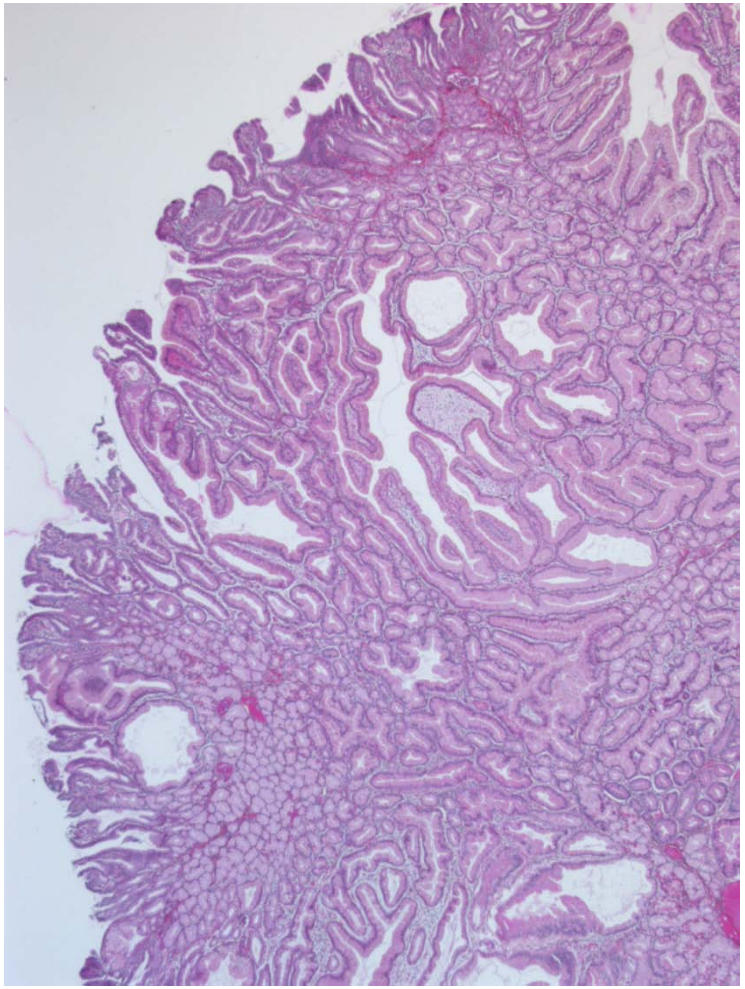

- Polypes hyperplasiques / polypes juvéniles / Polypes Peutz-Jeghers multiples gastriques

→ Polypose hamartomateuse

- polypose juvénile,
- syndrome de Peutz-Jeghers,
- syndrome de Cowden
- syndrome Bannayan-Riley-Ruvalcaba
- Syndrome de Cronkhite-Canada

- Coloscopie / Bilan génétique

Diagnostic anapath des polypes hamartomateux gastriques

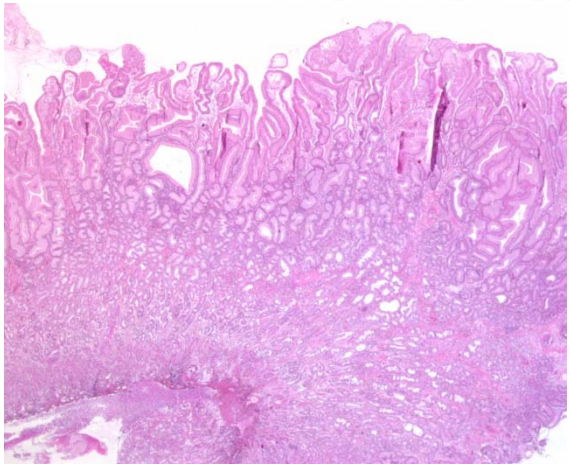

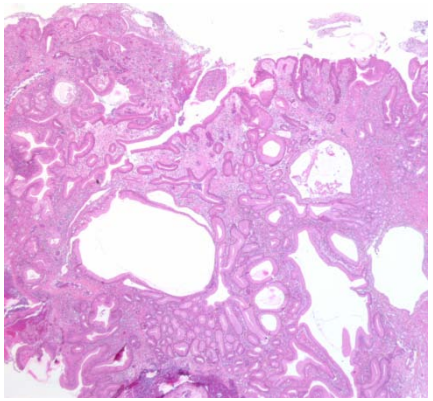

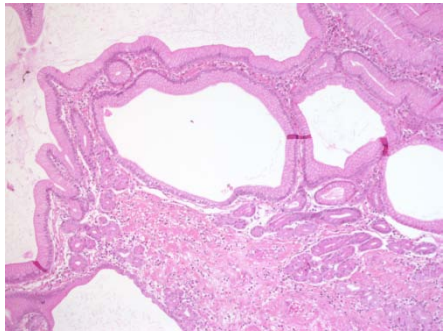

- **Reproductibilité diagnostique médiocre même entre experts anapath**
  - 40% pour polypes juvéniles
  - 50% pour polypes de Peutz-Jeghers
  - 70% pour polypes hyperplasiques

- **Parenté morphologique**
- **Polype hyperplasique**
  - Glandes + allongées et rectilignes
  - Parfois fibres musculaires lisses dans le chorion
- **Polype juvénile**
  - Glandes plus désorganisées, ramifiées, dilatées
  - Projections villiformes
  - Chorion plus inflammatoire, érosion
  - Pas de fibres musculaires lisses
- **Polype de Peutz-Jeghers**
  - Glandes groupées en lobules
  - Fibres musculaires lisses hyperplasiques dans le chorion

Lam-Himlin D et al. Am J Surg Pathol 2010;34:1656-62.

Points forts: atteinte gastrique au cours des polyposes digestives

- 1. Atteinte gastrique assez fréquente au cours des polyposes digestives
- 2. Rarement mode de découverte d'une polypose adénomateuse ou hamartomateuse
- 3. Classification polyposes digestives nécessite corrélations: clinique / anatomo-pathologique / génétique
- 4. Risque potentiel de survenue d'un adénocarcinome gastrique *(notamment Polypose juvénile et Syndrome de Peutz-Jeghers)*
- 5. Surveillance endoscopique souvent recommandée

		Mutation	Risque K gastrique	1ère FOGD	Rythme surveillance
POLYPOSES ADENOMATEUSES	PAF	*APC*	Faible (<1%)	25-30 ans	1-5 ans (2-3 ans)
	PAF atténuée	*APC*			
	Polypose MUTYH	*MUTYH*			
	Polypose festonnée	Ø	Ø	Ø	Ø
	Syndrome Birt Hogg Dubé	*BHD*	Ø	Ø	Ø
POLYPOSES HAMARTOMATEUSES					
	Polypose juvénile	*SMAD4* *BMPR1A*	15%	15-25 ans	1-3 ans *(SMAD4)* 5 ans *(BMPR1A)*
	Syndrome Peutz-Jeghers	*STK11*	5-10%	8 ans	3 ans
	Syndrome de Cowden	*PTEN*	Ø	Ø	Ø
	BBRS	*PTEN*	Ø	Ø	Ø
	Syndrome de Cronkhite-Canada	Ø	Ø	Ø	Ø

QCM

- **Quels types de polypes gastriques peut-on observer chez un patient ayant une polypose adénomateuse familiale (PAF)?**
  - 1. Polypes adénomateux
  - 2. Polypes glandulo-kystiques
  - 3. Polypes adénomateux et/ou polypes glandulokystiques
  - 4. Polypes juvéniles
  - 5. Polypes hyperplasiques

QCM

- **Quels types de polypes gastriques peut-on observer chez un patient ayant une polypose adénomateuse familiale (PAF)?**
  - 1. Polypes adénomateux
  - 2. Polypes glandulo-kystiques
  - **3. Polypes adénomateux et/ou polypes glandulokystiques**
  - 4. Polypes juvéniles
  - 5. Polypes hyperplasiques

QCM

- **Chez un sujet présentant une vingtaine de polypes hyperplasiques gastriques, trois polypes hamartomateux coliques, et une mutation constitutionnelle du gène *SMAD4*, quel diagnostic peut-on envisager ?**
  - 1. Polypose adénomateuse familiale
  - 2. Polypose adénomateuse familiale atténuée
  - 3. Polypose hyperplasique
  - 4. Polypose juvénile
  - 5. Polypose de Peutz-Jeghers

QCM

- **Chez un sujet présentant une vingtaine de polypes hyperplasiques gastriques, trois polypes hamartomateux coliques, et une mutation constitutionnelle du gène *SMAD4*, quel diagnostic peut-on envisager ?**
  - 1. Polypose adénomateuse familiale
  - 2. Polypose adénomateuse familiale atténuée
  - 3. Polypose hyperplasique
  - **4. Polypose juvénile**
  - 5. Polypose de Peutz-Jeghers

QCM

- **Chez un patient ayant un syndrome de Peutz-Jeghers avec une polypose gastrique (6 polypes de moins d'un centimètre), après exérèse endoscopique des lésions, quel rythme de surveillance proposez-vous ?**
  - 1. Fibroscopie de contrôle tous les ans
  - 2. Fibroscopie de contrôle tous les 2 ans
  - 3. Fibroscopie de contrôle tous les 3 ans
  - 4. Fibroscopie de contrôle tous les 5 ans
  - 5. Fibroscopie de contrôle tous les 10 ans

QCM

- **Chez un patient ayant un syndrome de Peutz-Jeghers avec une polypose gastrique (6 polypes de moins d'un centimètre), après exérèse endoscopique des lésions, quel rythme de surveillance proposez-vous ?**
  - 1. Fibroscopie de contrôle tous les ans
  - 2. Fibroscopie de contrôle tous les 2 ans
  - **3. Fibroscopie de contrôle tous les 3 ans**
  - 4. Fibroscopie de contrôle tous les 5 ans
  - 5. Fibroscopie de contrôle tous les 10 ans