TUMEURS SOUS MUQUEUSES OESOGASTRIQUES

QUAND LES CONFIER AU CHIRURGIEN ?

Bertrand Pujol
Hôpital Privé Jean Mermoz - LYON

TSM oesogastriques

Déclaration d’intérêts

Cook Medical

Maunakea

Objectifs pédagogiques

Savoir dépister et identifier une tumeur sous-muqueuse (TSM) oeso-gastrique

Quels sont les principaux types de tumeurs sous-muqueuses

Connaître les moyens d'imagerie utiles au diagnostic

Connaître les tumeurs qui imposent une prise en charge chirurgicale

Proposer un algorithme de surveillance d'une TSM non opérée

Cas clinique n°1

- ✓ Femme 42 ans
- ✓ ATCD : 0
- ✓ Epigastralgies atypiques partiellement calmées par IPP
- ✓ Gastroscopie :

  malposition cardio-tubérositaire non compliquée

  voussure sous muqueuse petite courbure fundus 25 mm Ø

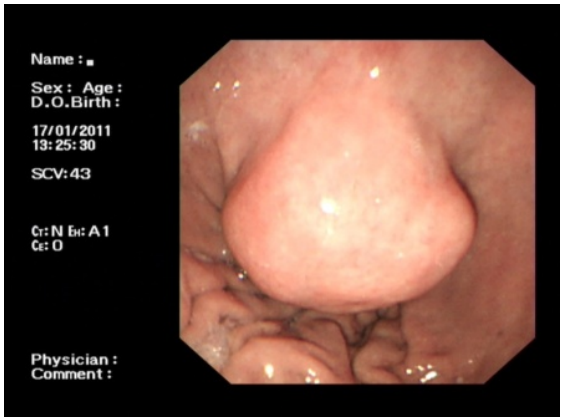

TSM ou compression extrinsèque ?

- ✓ Echoendoscopie

Cas clinique n°1

Compression extrinsèque ?

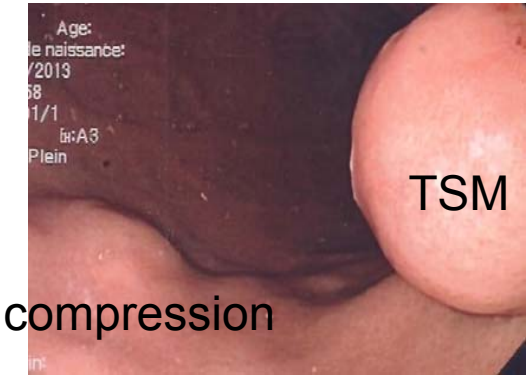

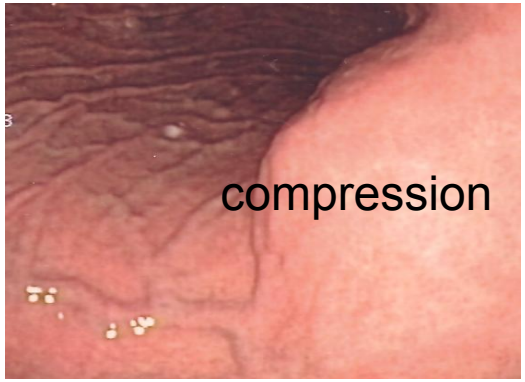

Cas clinique n°1

Tumeur sous- muqueuse

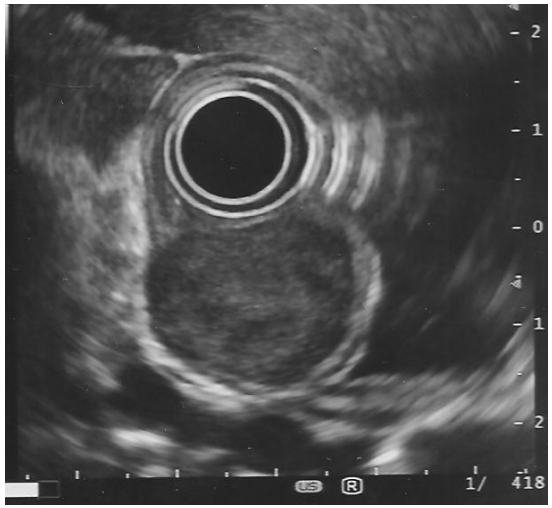

25 mm Ø - homogène - bien limitée
petite courbure - pôle sup.10 cm/diaphragme - pas d'ADP

Quelle couche concernée ?
Quel diagnostic ?

Gastroentérologie Clinique et Biologique (2010) 34, 120–133

ELSEVIER MASSON

Disponible en ligne sur ScienceDirect www.sciencedirect.com

Elsevier Masson France EM|consulte www.em-consulte.com

MISE AU POINT

Tumeurs stromales gastro-intestinales (GIST) de taille limitée (inférieure à 5 cm) : revue de la littérature et propositions pour la prise en charge☆

Gastrointestinal tumors (GIST) < 5 cm in size: Review of the literature and expert propositions for the clinical management

B. Landi[a,*], O. Bouché[b], R. Guimbaud[c], J.-A. Chayvialle[d]

Tableau 3 Fréquence relative des lésions sous-muqueuses selon l'organe à partir de 13 séries d'écho-endoscopie [23].

	Œsophage (%)	Estomac (%)	Duodénum (%)	Rectum (%)
Tumeur développée à partir de la musculeuse[a]	77[b]	54[c]	17[c]	14[d]
Pancréas aberrant	0	16	2	0
Carcinoïde	0	3	17	43
Lipome	1	5	14	14
Lésions kystiques	1	9	19	0
Tumeur à cellules granuleuses	13	1	0	0
Lymphangiome ou hémangiome	5	1	2	13
Hyperplasie des glandes de Brünner	0	0	19	0
Autres	2	11	10	16

[a] La répartition tumeurs stromales gastro-intestinales/léiomyomes ne pouvait être précisée dans des séries rapportées avant que la différenciation précise entre ces tumeurs ne soit clairement reconnue.
[b] Léiomyomes essentiellement.
[c] Tumeur stromale gastro-intestinale essentiellement.
[d] Tumeur stromale gastro-intestinale et léiomyomes.

Cas clinique n°1

Que décidez vous ?

1. Ne rien faire … T. petite taille sans signe EE suspect !
2. Prélèvements (biopsies, ponction sous EE)
3. Chirurgie d’emblée

Cas clinique n°1

Que décidez vous ?

1. Ne rien faire …
2. Prélèvements (biopsies, ponction sous EE)
3. Chirurgie d’emblée

Cas clinique n°1

Tumeurs de la 4ème couche

	Couche EE	Aspect EE	Fréquence
Lésions bénignes			
Leiomyome	2e ou 4e	Très hypoécho - assez homogène - parfois calcifié (prend peu le contraste)	15 %
Schwannome	3e ou 4e	Hyoéchogène	5 %
Lésions à potentiel malin			
GIST	4e	Hypoéchogène - vasculaire en doppler (prend le contraste)	> 80%

Gastroentérologie Clinique et Biologique (2010) 34, 120–133

ELSEVIER MASSON

Disponible en ligne sur ScienceDirect www.sciencedirect.com

Elsevier Masson France EM|consulte www.em-consulte.com

MISE AU POINT

Tumeurs stromales gastro-intestinales (GIST) de taille limitée (inférieure à 5 cm) : revue de la littérature et propositions pour la prise en charge☆

Gastrointestinal tumors (GIST) < 5 cm in size: Review of the literature and expert propositions for the clinical management

B. Landi[a,*], O. Bouché[b], R. Guimbaud[c], J.-A. Chayvialle[d]

Tableau 2 Estimation du taux de récidive ou de décès lié à la maladie en fonction de la taille (tumeur stromale gastro-intestinale < 5 cm), de l'index mitotique et du siège de la tumeur [10].

Diamètre maximal (cm)	Index mitotique**	Estomac (%)	Duodénum (%)	Jéjuno-iléum (%)	Rectum (%)
≤ 2	≤ 5	0	0	0	0
> 2 et < 5	≤ 5	1,9	8,3	4,3	8,5
≤ 2	> 5	0	*	50	54
> 2 et < 5	> 5	16	50	73	52

*Nombre de patients insuffisant pour l'estimation.
**L'index mitotique est évalué par Miettinen sur une surface globale de 5 mm², estimation des 50 champs à fort grossissement classiques afin de limiter la variabilité en fonction des microscopes (cela correspond en effet à seulement 20–25 champs à fort grossissement sur des microscopes récents).

Cas clinique n°1

Que décidez vous ?

1. Ne rien faire …
2. Biopsies : pince ? « en puit » ? sous EE ?
3. Chirurgie d’emblée

Cas clinique n°1

Ponction sous echoendoscopie

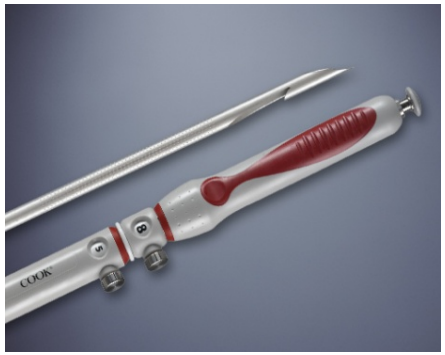

Table 2 Diagnostic yield of various endoscopic ultrasound (EUS)-guided sampling techniques in patients with submucosal tumors*.

First author, year	Prospective/ retrospective	Patients, n	Sampling technique	Specimens†		
				Diagnostic	Insufficient for immunostaining	Nondiagnostic
Philipper, 2010 [17]	Prospective	47	FNAC	34%	56%	26%
Fernández-Esparrach, 2010 [19]	Prospective	40	FNAC	53%	18%	30%
Mekky, 2010 [16]	Retrospective	141	FNAC	62%	21%	17%
Hoda, 2009 [8]	Retrospective	112	FNAC	62%	22%	16%
Akahoshi, 2007 [18]	Prospective	53	FNAC + FNAH	79%	0%	21%
Yoshida, 2009 [21]	n.r.	49	FNAC + FNAH	82%	0%	18%
Turhan, 2010 [22]	Prospective	50	FNAC + FNAH	90%	0%	10%
Hoda, 2009 [8]	Retrospective	15	TCB	47%	13%	40%
Fernández-Esparrach, 2010 [19]	Prospective	40	TCB	55%	5%	40%
Polkowski, 2009 [23]	Prospective	49	TCB	63%	14%	22%
Fernández-Esparrach, 2010 [19]	Prospective	40	TCB + FNAC	78%	n.r.	n.r.

FNAC, fine needle aspiration cytology; FNAH, fine needle aspiration histology; n.r., not reported; TCB, trucut biopsy.
* Selected studies that included more than 25 patients, were published after 2000, and provided sufficient data. Most (84%) submucosal tumors evaluated in these studies involved the stomach. The proportions of esophageal, duodenal and rectal tumors were 12%, 3%, and 1%, respectively.
† Specimens were categorized as diagnostic (adequate for diagnosis, including immunostaining when indicated), adequate for cytological or histological evaluation but insufficient for immunostaining, and nondiagnostic. Percentages may not add to 100% because of rounding.

Cas clinique n°1

Ponction sous echoendoscopie

GIST ou non ?

chirurgie

surveillance

Rôle du pathologiste dans les GIST

Diagnostic de GIST

Grading histopronostique

Recherche des mutations Kit/PDGFRA

Rôle du pathologiste dans les GIST

1. Diagnostic de GIST

KIT + : 74 à 95%
DOG 1 + : 87 à 94 % (DOG 1 + dans 1/3 des GIST KIT négatives)
Caldesmone : 80%
CD34 : 60 à 70 % (80 % gastrique, 50% grêle, 95% œso. et colorectale).
Desmine et Cytokératine : négatives - S100 : jamais positive de façon diffuse

Spécificité non absolue de KIT et DOG1

KIT + : 30 % des mélanomes, 86% des seminomes, dans les angiosarcomes…
DOG 1: plus spécifique mais néanmoins + dans quelques mélanomes**,** chondroblastome, synovialosarcomes, carcinomes, sarcomes

Cohérence présentation clinique - morphologie - profil immunohisto.

ce d'autant que matériel d'EE exigu

Le pathologiste doit connaitre le tableau clinique, la taille de la lésion et sa présentation

Rôle du pathologiste dans les GIST

2. Grading histopronostique

souvent impossible sur matériel de biopsie sous EE par défaut d'évaluation d'un critère : l'index mitotique (territoires lésionnels trop exigus)

3 critères

Taille : 2 cm, entre 2 et 5, entre 5 et 10 ou plus de 10 cm

Index mitotique (sur 50 champs à l'objectif 40) :

matériel recueilli en EE n'occupe pas le plus souvent 50 champs

la mesure de l'index de prolifération avec Ki 67 n'est pas une alternative standardisée.

aucun impact si tumeur > 10 cm

Localisation (meilleur pronostic des localisations gastriques)

3 classifications

Fletcher 2002 : taille + index mitotique

Miettinen 2006 : taille + index mitotique + localisation : la plus utilisée

Joentsu 2011 : taille + index mitotique + localisation + rupture tumorale

Rôle du pathologiste dans les GIST

3. Recherche des mutations Kit/PDGFRA

Intérêt pronostique et de prédiction de réponse au Glivec +++

Intérêt dg moindre (GIST KIT négative en IHC ou inhabituelles)

Recherche mutation sur prélèvement fixé inclus en paraffine

Peut être réalisé sur un matériel d'EE de bonne qualité +++

Cas clinique n°1

Immunomarquages

✓**Affirmer le diagnostic de GIST** :

CD 117 +
CD 34 +
DOG 1 +

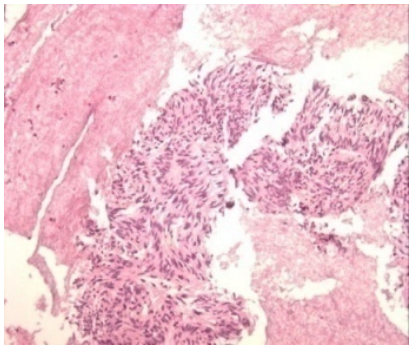

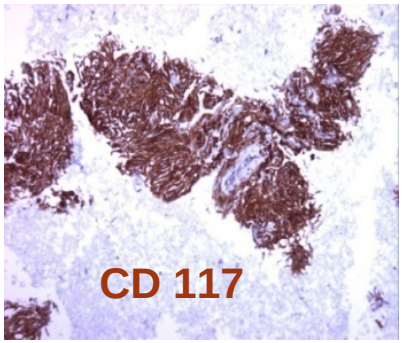

✓**Index mitotique** (50 CFG):

détermination le + souvent impossible

Ki 67 alternative non standardisée

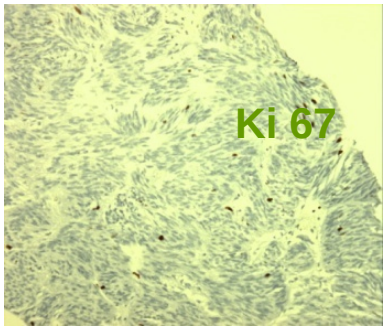

Cas clinique n°1

Que décidez vous ?

1. Ne rien faire …
2. Ponction sous EE
3. Chirurgie d’emblée +++

Cas clinique n°1

Gastroentérologie Clinique et Biologique (2010) 34, 120–133

ELSEVIER MASSON

Disponible en ligne sur ScienceDirect www.sciencedirect.com

Elsevier Masson France EM|consulte www.em-consulte.com

MISE AU POINT

Tumeurs stromales gastro-intestinales (GIST) de taille limitée (inférieure à 5 cm) : revue de la littérature et propositions pour la prise en charge☆

Gastrointestinal tumors (GIST) < 5 cm in size: Review of the literature and expert propositions for the clinical management

B. Landi[a,*], O. Bouché[b], R. Guimbaud[c], J.-A. Chayvialle[d]

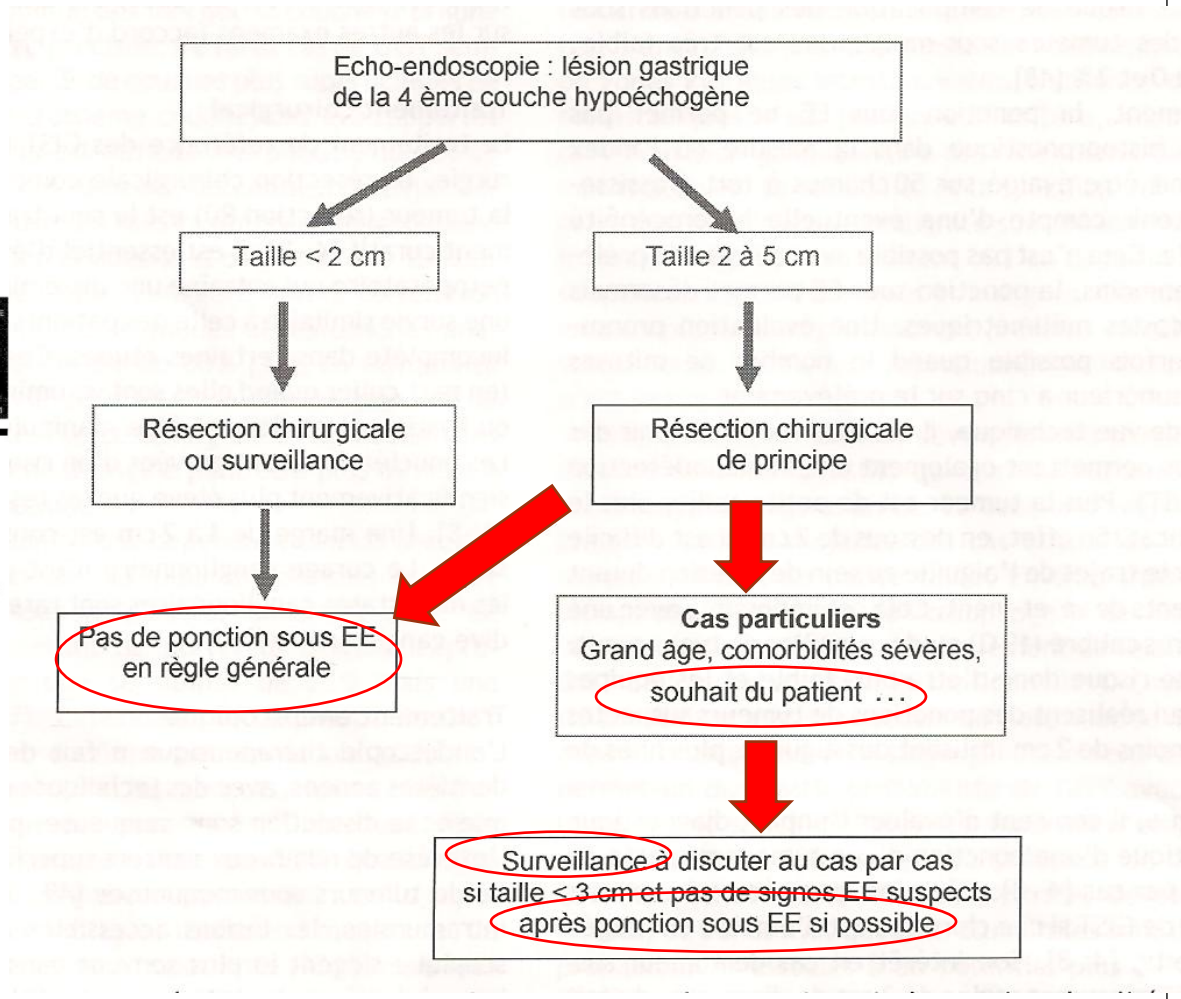

Cas clinique n°1

Que décidez vous ?

T. même siège - même taille - révélée par méléna

biopsies ?

échendoscopie ?

surveillance ou chirurgie ?

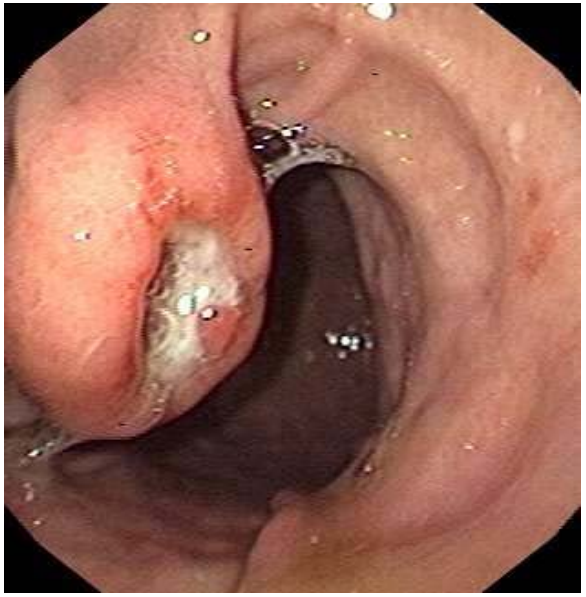

Cas clinique n°1

Que décidez vous ?

T. même siège - même taille -révélée par méléna

biopsies ± (risque hémorragique)

échoendoscopie : oui

chirurgie : oui

Cas clinique n°1

Que décidez vous ?

T. même taille sous cardiale - découverte fortuite

échoendoscopie ?

surveillance ou chirurgie ?

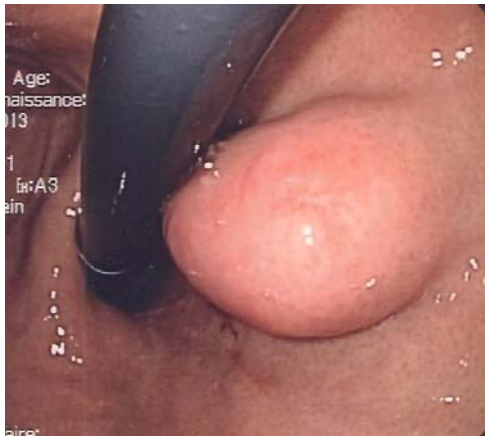

Cas clinique n°1

Echoendoscopie

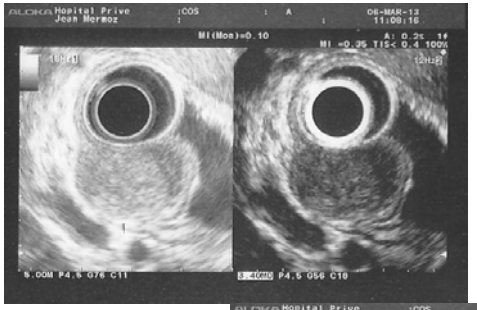

EE de contraste ?

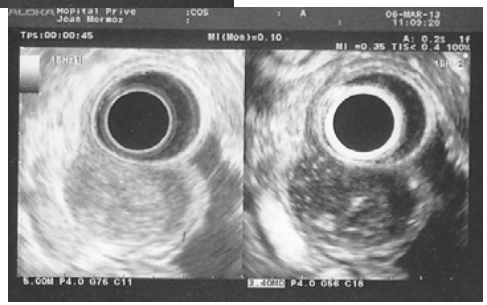

Ponction ?

Cas clinique n°1

EE de contaste

EE contraste

Scand J Gastroenterol. 2012 Dec;47(12):1515-20. doi: 10.3109/00365521.2012.729082. Epub 2012 Nov 13.

Contrast-enhanced harmonic endoscopic ultrasound is able to discriminate benign submucosal lesions from gastrointestinal stromal tumors.

Kannengiesser K, Mahlke R, Petersen F, Peters A, Ross M, Kucharzik T, Maaser C.

Department of General Internal Medicine and Gastroenterology, University Teaching Hospital Lueneburg, Lueneburg, Germany. klaus.kannengiesser@klinikum-lueneburg.de

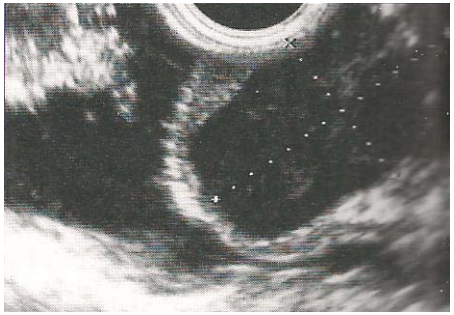

RESULTS: CEH-EUS showed nine lesions with reduced contrast enhancement (maximum intensity 6.2 ± 1.9 db) and eight lesions with hyperenhancement (47.3 ± 11.6 db). The latter eight lesions were all histologically identified as GIST, while the nine hypoenhanced lesions emerged to be four lipoma and five leiomyoma. Statistical analysis corresponded with initial perfusion classification in all cases.

EE contraste

ORIGINAL ARTICLE: Clinical Endoscopy

Estimation of malignant potential of GI stromal tumors by contrast-enhanced harmonic EUS (with videos)

Hiroki Sakamoto, MD, PhD, Masayuki Kitano, MD, PhD, Shigenaga Matsui, MD, PhD, Ken Kamata, MD, Takamitsu Kom
Osaka

www.giejournal.org Volume 73, No. 2 : 2011 GASTROINTESTINAL ENDOSCOPY 235

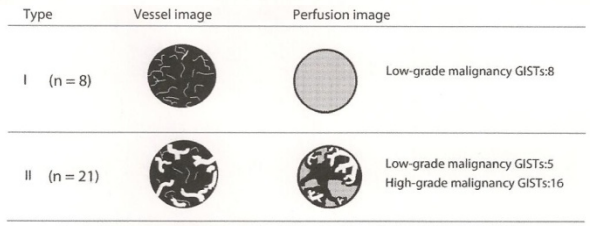

Figure 3. Classification of vascular patterns of GISTs. Type I is characterized by regular vessels on the vessel image and homogeneous enhancement on the perfusion image. Type II is characterized by irregular vessels flowing from the periphery to the center of the tumor on the vessel image and heterogeneous enhancement on the perfusion image.

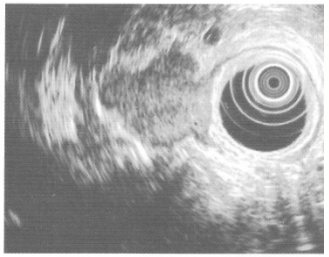

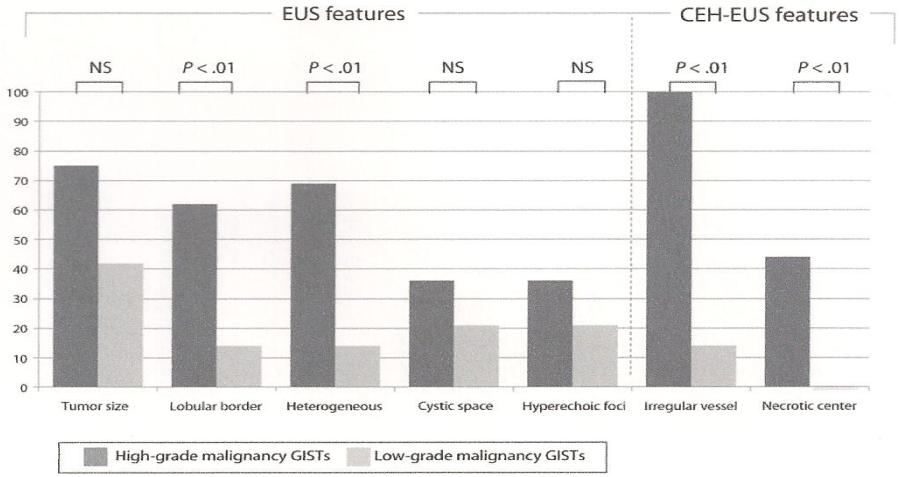

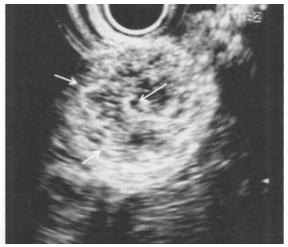

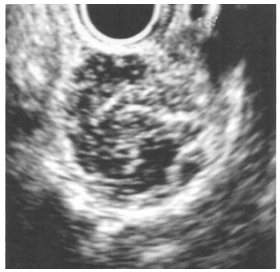

Autres TSM gastriques

Duplication

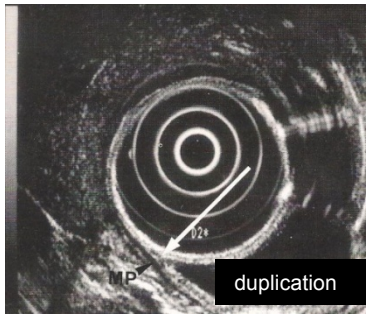

Lipome

Pancréas aberrant

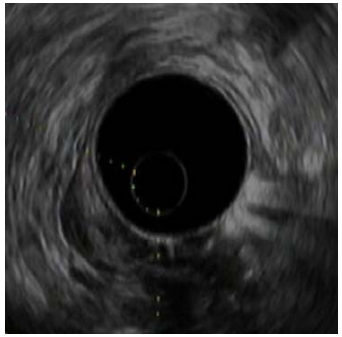

Lésion atypique ≤ 3ème couche : **mucosectomie ou DSM**

diamètre < 2 ou 3cm - non ulcérée - pas de signe EE suspect

Tumeurs carcinoïdes gastriques

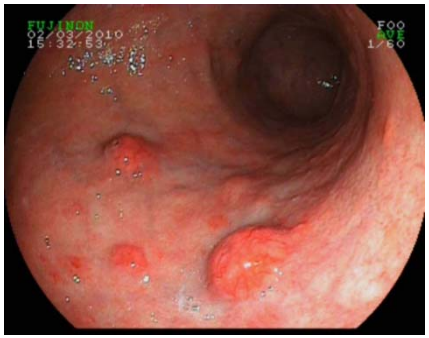

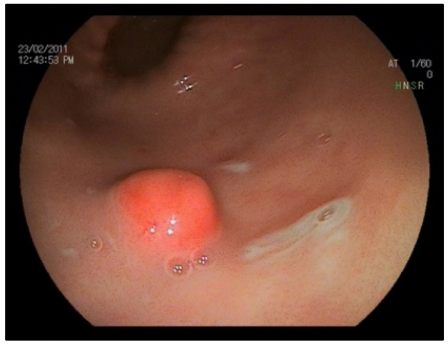

Tableau 1. Principales caractéristiques clinicopathologiques des tumeurs neuroendocrines de l'estomac (d'après 1)

	Tumeurs neuroendocrines gastriques			Carcinomes neuroendocrines peu différenciés (type 4)
	Type 1	Type 2	Type 3	
Fréquence relative	70-80 %	5-6 %	14-25 %	6-8 %
Aspect	Souvent petites (< 10 mm) et multiples	Souvent petites (< 10 mm) et multiples	Uniques, souvent > 20 mm	Uniques, souvent ulcérées > 20 mm
Associations pathologiques	Gastrite atrophique fundique	SZE et NEM1	Aucune	Aucune
Anatomopathologie	Bien différenciée G1	Bien différenciée G1	Bien différenciée G1/G2	Peu différenciée G3
Gastrinémie	Très élevée ou élevée	Très élevée ou élevée	Normale	Le plus souvent normale
pH gastrique	Elevé	Bas	Normal	Le plus souvent normal
Métastases	< 10 %	10-30 %	50-100 %	80-100 %
Décès liés aux tumeurs	Non	< 10 %	25-30 %	> 50 %

SZE et NEM 1 : Syndrome de Zollinger-Ellison et néoplasie endocrine multiple de type 1.
G1, G2, G3 : Stade tumoral selon la classification OMS 2010, équivalent au grade de l'ENETS.

Tumeurs carcinoïdes gastriques

Types 1 - 2

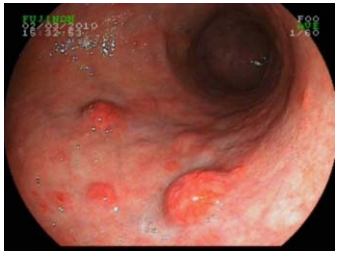

Type 3

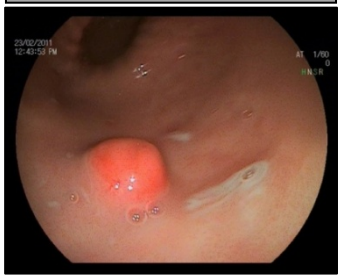

T < 2 cm

T < 1cm - T > 1cm M0 (TDM - Octreoscan)

T > 2cm

TDM - Octreoscan

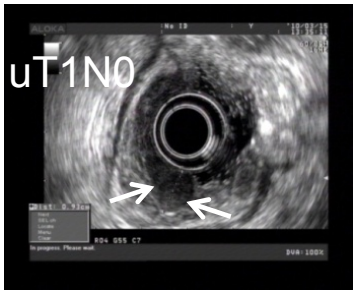

uT2 ou TN+

TDM TAP - Octreoscan - PET scan

Mucosectomie

G2

Chirurgie

Cas clinique n°2

- ✓ Mr V … 58 ans
- ✓ ATCD : tabagisme +++ stop il ya 2 ans
  polyathéromateux – coronaropathie (stent)
- ✓ Toux chronique
- ✓ **Rx P** : accentuation trame **- TDM** : masse médiastinale latéro-oesophagienne G de 29 mm Ø - nature liquidienne ?

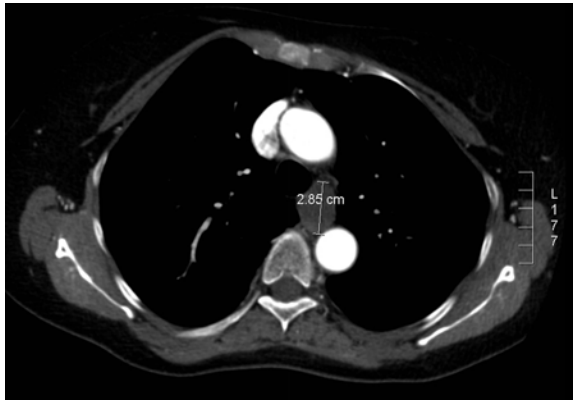

- ✓ **Gastroscopie** : voussure sous muqueuse de 2 cm autour 26 cm/AD
  MCT non compliquée

Cas clinique n°2

Cas clinique n°2

Votre diagnostic ?

1. Tumeur d'Abrikossoff
2. Lipome
3. Kyste bronchogénique
4. GIST
5. Leiomyome

Cas clinique n°2

Votre diagnostic ?

Tableau 3 Fréquence relative des lésions sous-muqueuses selon l'organe à partir de 13 séries d'écho-endoscopie [23].

	Œsophage (%)	Estomac (%)	Duodénum (%)	Rectum (%)
Tumeur développée à partir de la musculeuse[a]	77[b]	54[c]	17[c]	14[d]
Pancréas aberrant	0	16	2	0
Carcinoïde	0	3	17	43
Lipome	1	5	14	14
Lésions kystiques	1	9	19	0
Tumeur à cellules granuleuses	13	1	0	0
Lymphangiome ou hémangiome	5	1	2	13
Hyperplasie des glandes de Brünner	0	0	19	0
Autres	2	11	10	16

[a] La répartition tumeurs stromales gastro-intestinales/léiomyomes ne pouvait être précisée dans des séries rapportées avant que la différenciation précise entre ces tumeurs ne soit clairement reconnue.
[b] Léiomyomes essentiellement.
[c] Tumeur stromale gastro-intestinale essentiellement.
[d] Tumeur stromale gastro-intestinale et léiomyomes.

Cas clinique n°2

Votre diagnostic ?

1. Tumeur d'Abrikossoff
2. Lipome
3. Kyste bronchogénique
4. GIST
5. Leiomyome

Cas clinique n°2

Cas clinique n°2

Tumeur d'Abrikossoff

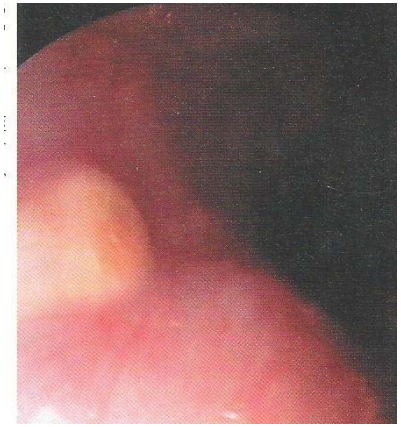

K bronchogénique

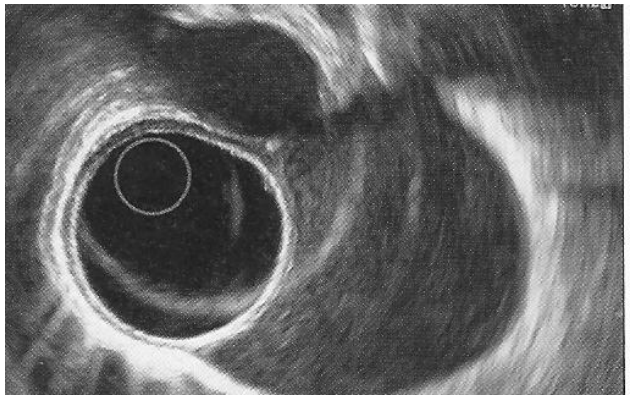

Cas clinique n°2

Que proposez - vous ?

1. Ponction sous EE
2. Surveillance
3. Chirurgie

Cas clinique n°2

Que proposez - vous ?

1. Ponction sous EE
2. Surveillance
3. Chirurgie

Tumeurs sous muqueuses oesophagiennes

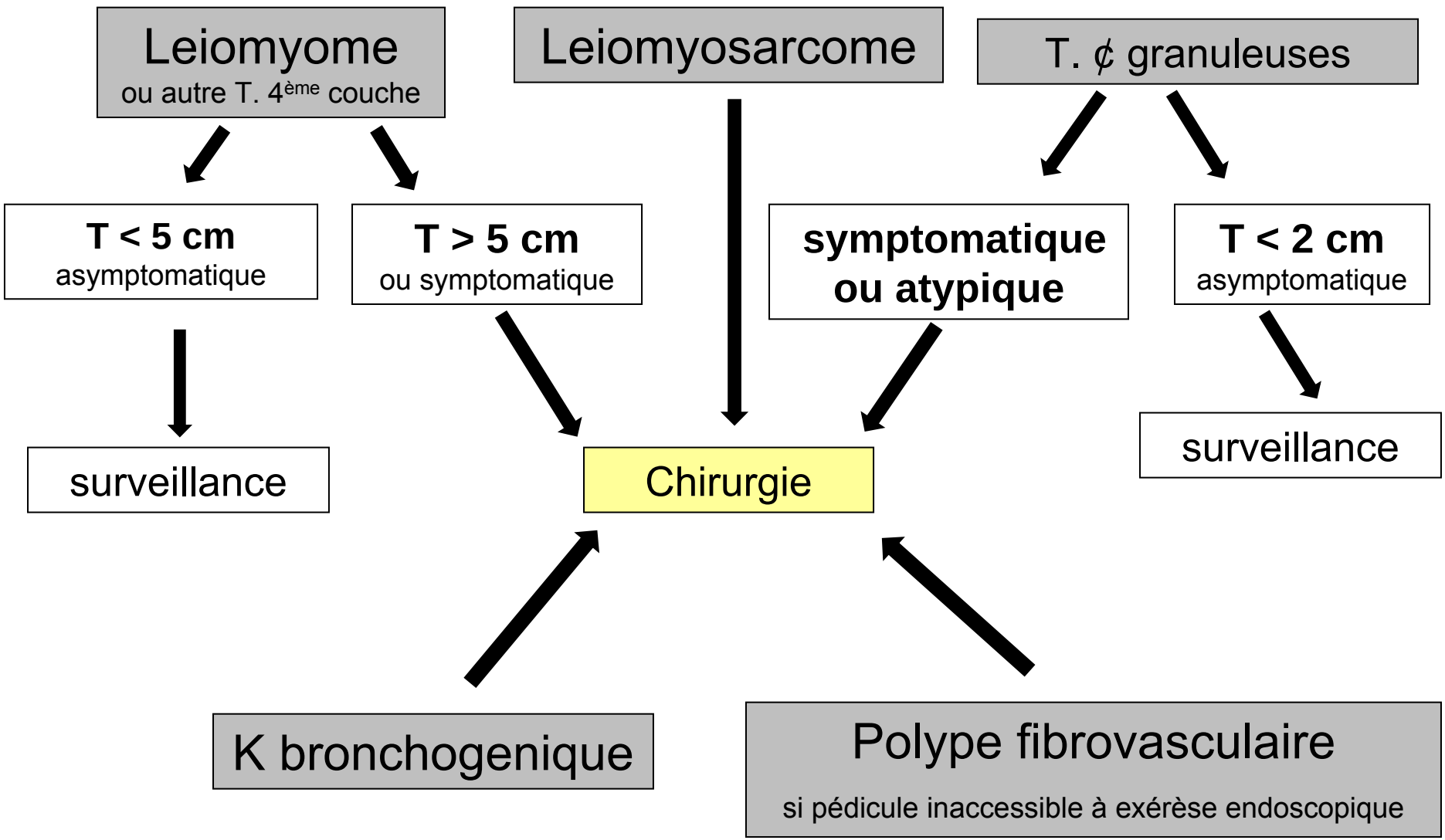

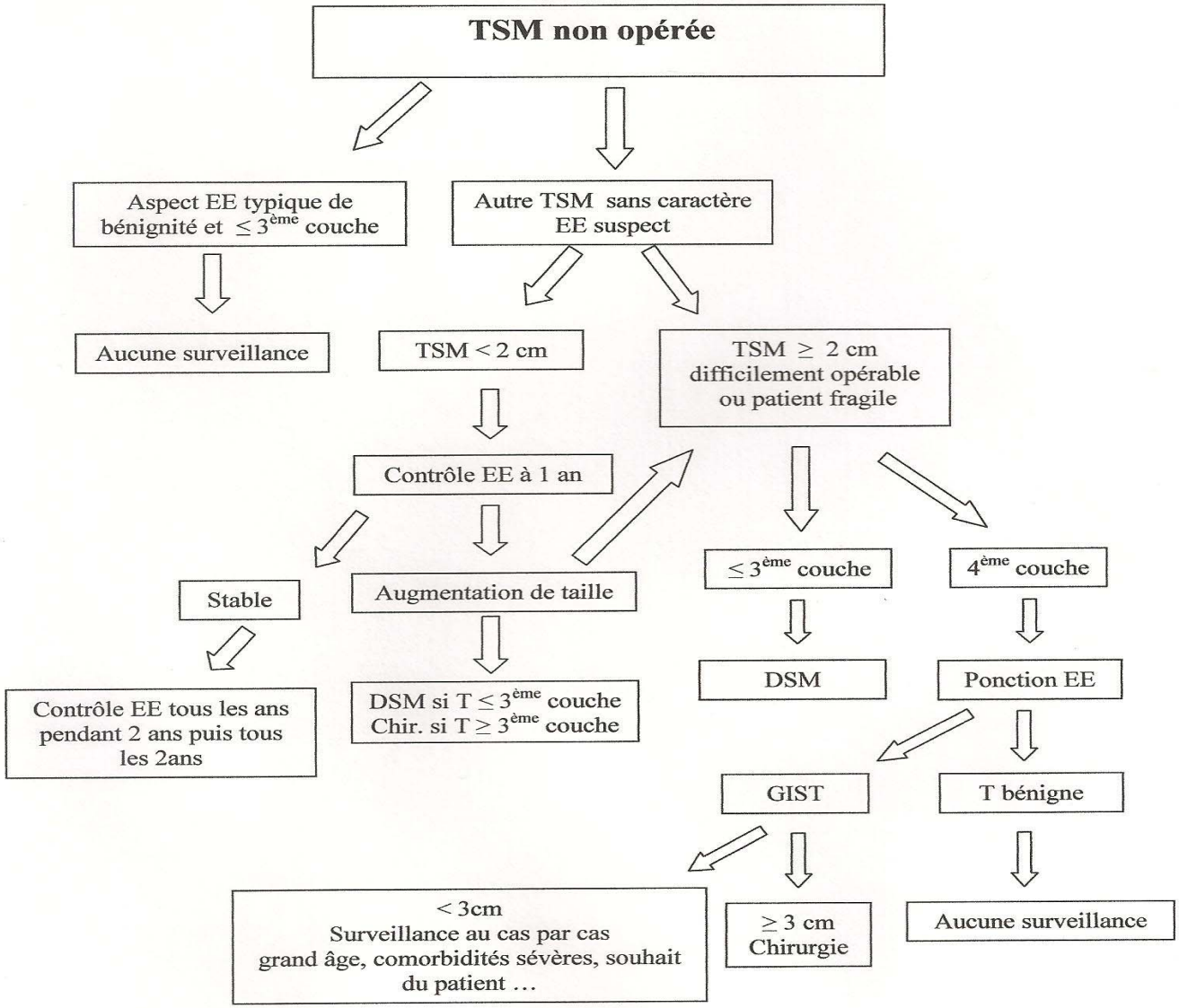

EE : échoendoscopie
DSM : dissection sous muqueuse

Les 5 points forts

❶Les tumeurs sous muqueuses oesophagiennes sont quasiment toujours bénignes dominées par le léiomyome.
❷Les GIST sont les TSM gastriques les plus fréquentes, présentant un potentiel dégénératif quelle que soit leur taille.
❸L'EE est le meilleur moyen d'imagerie pour différencier une TSM oesogastrique d'une simple compression extrinsèque et caractériser son type.
❹Le traitement de référence des GIST gastriques localisées est la chirurgie.
❺Une surveillance peut être proposée pour des TSM gastriques localisées en EE à la 4e couche si l'opérabilité est médiocre et/ou la tumeur difficilement accessible à une résection limitée, sous réserve que la taille reste stable et < 2 cm.

Merci

Rodica GINCUL , Christine LEFORT et Dominique RANCHERE