M G Michel né en 1941

ATCD Diabète

ADK du haut rectum pT4N2M0R0
Kras sauvage en 2003 + CT adjuvante
Folfox puis LV5FU2 6mois

- Suivi jusqu’en 2005 puis le patient décide d ’arrêter le surveillance
- Fin 2010 : métastases hépatiques prouvées de l’ADK rectal révélées par des douleurs de l’HCD
- OMS 1
- TDM pas d’autres localisations
- Coloscopie normale
- Biologie:NF,TP,Creatinine,ALT,AST:Nx;GGT2N PAL1.2N, LDH:0.7N,ACE :1800,Albumine:40g/l

chel 501442
H
Discovery CT750 HD
27.10.2010 11:11:07
/ 29
Contr:
Tab.Pos.: 19.8
Gantry: 0.0
Thickn.: 5.0mm
Pat.Pos.: FFS
R
L
Matrix: 512*512
kV: 120
mAs:
WC: 40
WW: 350
F

501442
H
Discovery CT750 HD
27.10.2010 11:11:07
Contr:
Tab.Pos.: 39.8
Gantry: 0.0
Thickn.: 5.0mm
Pat.Pos.: FFS
R
L
Matrix: 512*512
kV: 120
mAs:
WC: 40
WW: 350
F

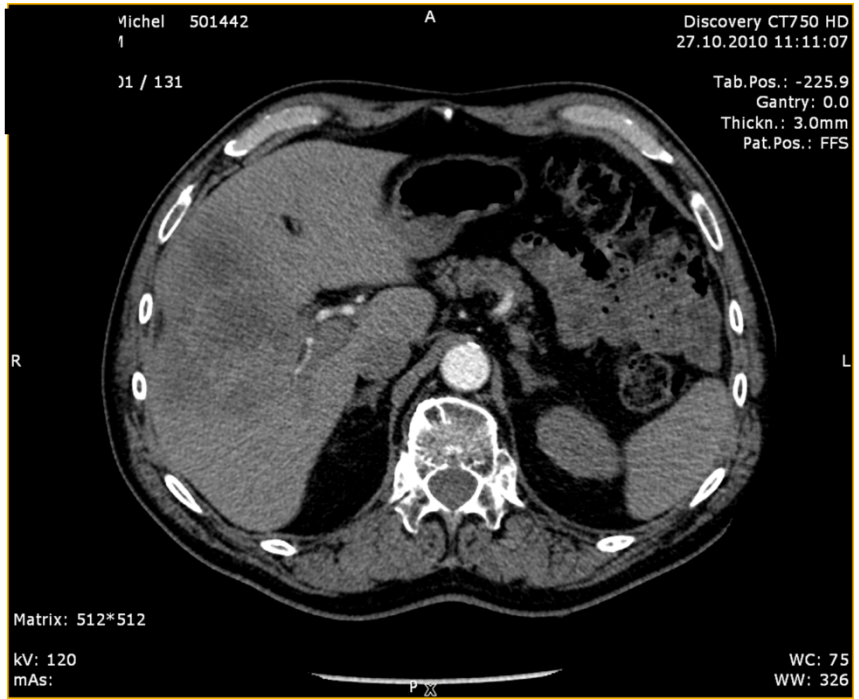
Michel 501442
A
Discovery CT750 HD
27.10.2010 11:11:07
01 / 131
Tab.Pos.: -225.9
Gantry: 0.0
Thickn.: 3.0mm
Pat.Pos.: FFS
R
L
Matrix: 512*512
kV: 120
mAs:
WC: 75
WW: 326
P

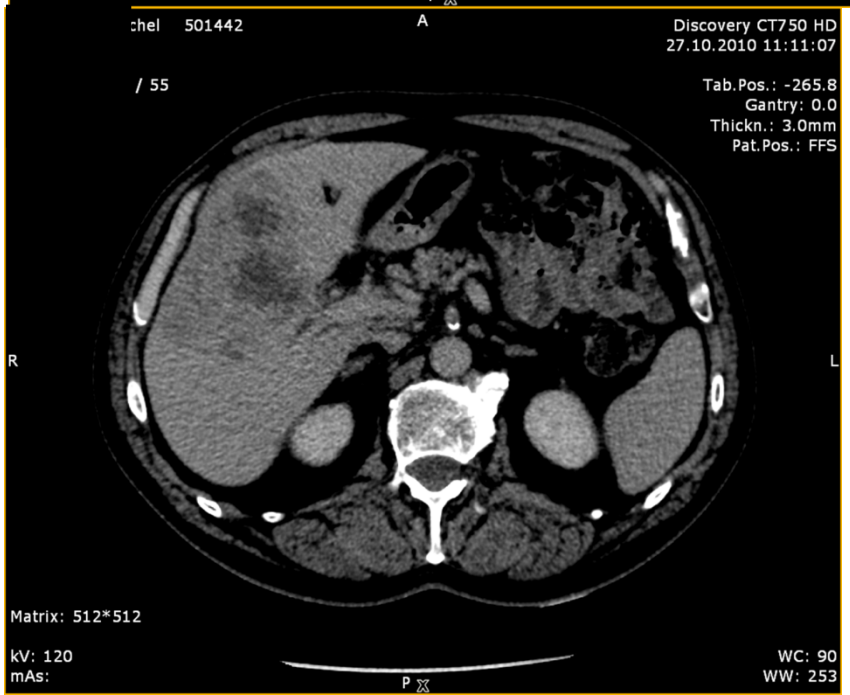
chel 501442
A
Discovery CT750 HD
27.10.2010 11:11:07
/ 55
Tab.Pos.: -265.8
Gantry: 0.0
Thickn.: 3.0mm
Pat.Pos.: FFS
R
L
Matrix: 512*512
kV: 120
mAs:
WC: 90
WW: 253
P

M G Michel né en 1941
2010:MHaprès ADK rectum(2004)

- Pet scan : pas de métastases extrahépatiques
- RCP :FOLFIRI ERBITUX - 6 cures-
- Mauvaise tolérance (diarrhée gr2 et éruption gr2)
- Bonne efficacité :Recist 50 %
- Chirurgie proposée après RCP

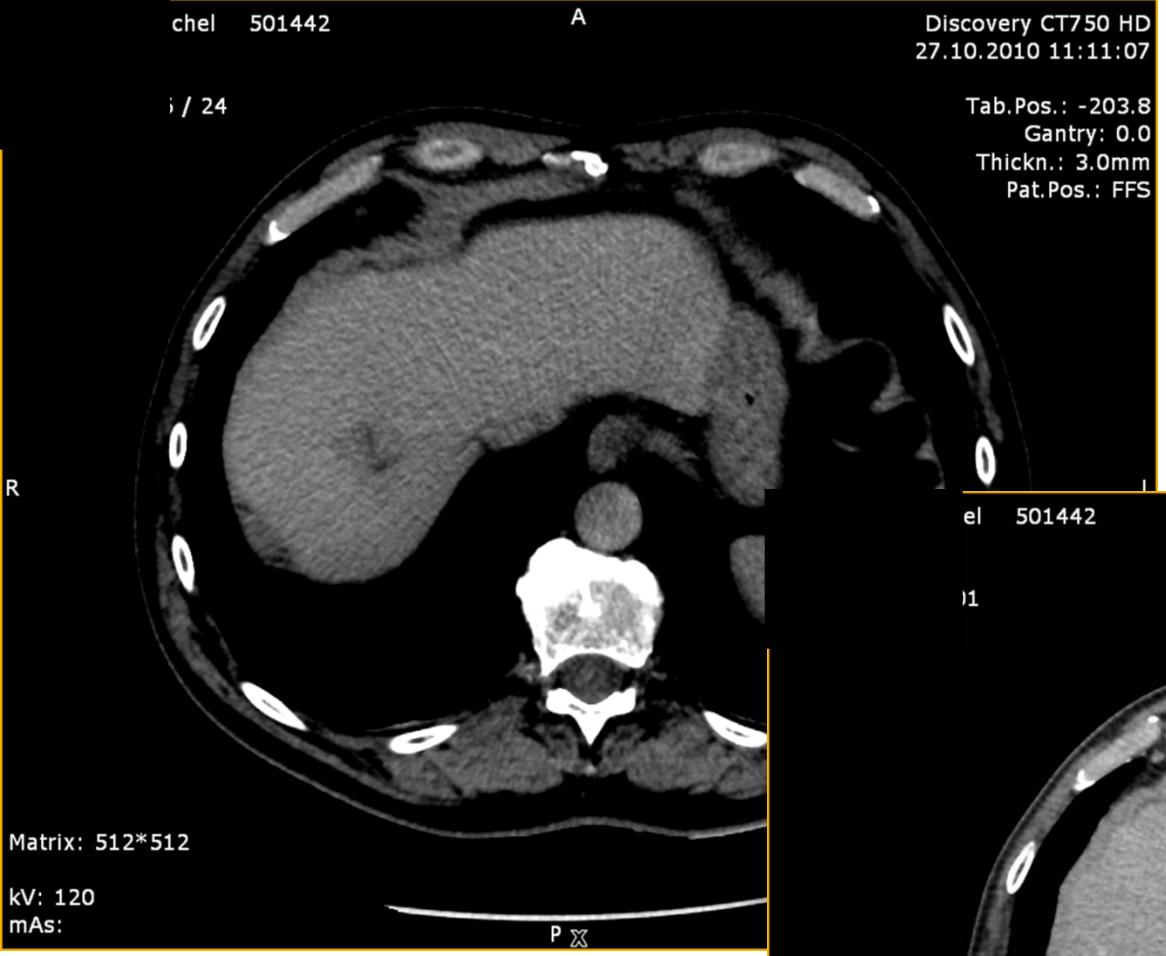
chel 501442
A
Discovery CT750 HD
27.10.2010 11:11:07
/ 24
Tab.Pos.: -203.8
Gantry: 0.0
Thickn.: 3.0mm
Pat.Pos.: FFS
R
Matrix: 512*512
kV: 120
mAs:
P

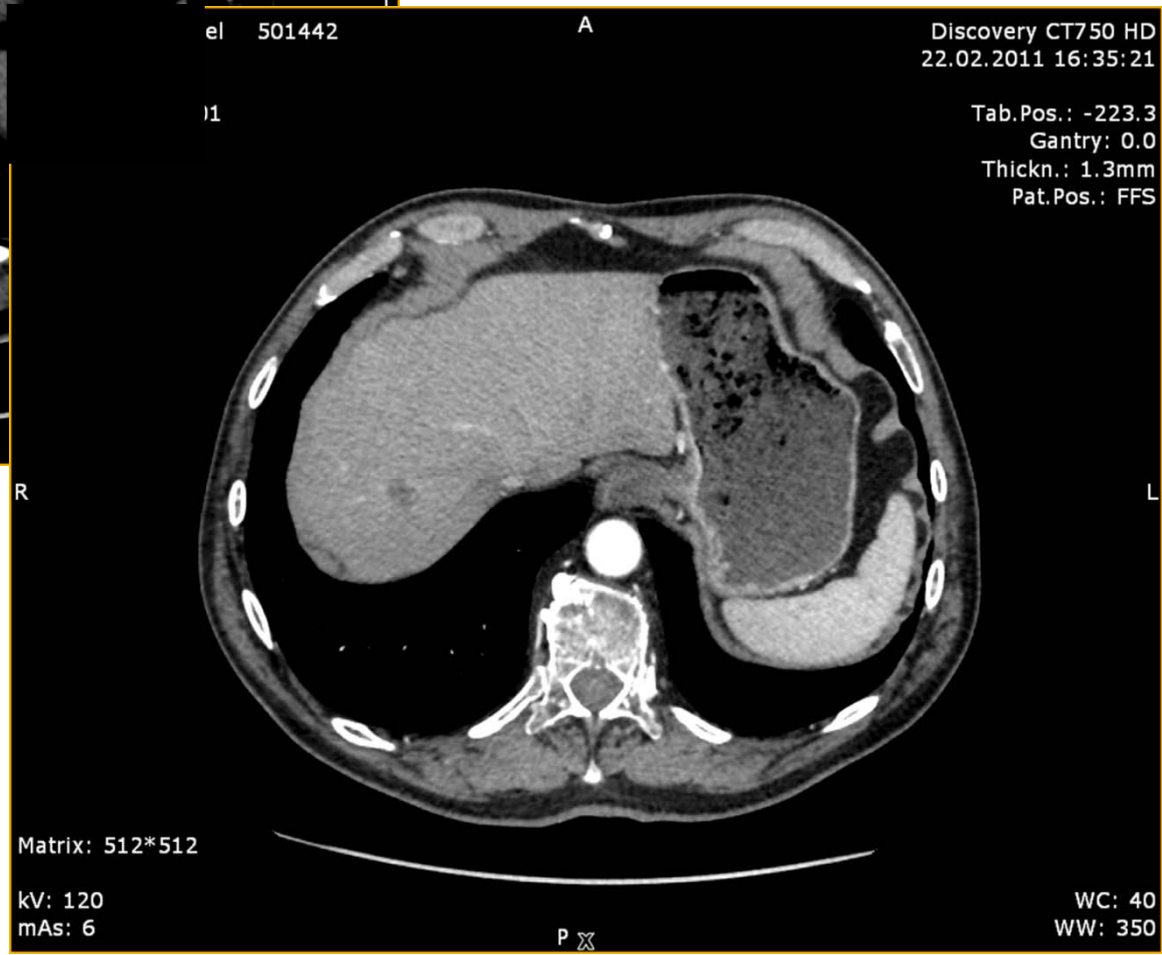
el 501442
A
Discovery CT750 HD
22.02.2011 16:35:21
Tab.Pos.: -223.3
Gantry: 0.0
Thickn.: 1.3mm
Pat.Pos.: FFS
R
L
Matrix: 512*512
kV: 120
mAs: 6
WC: 40
WW: 350
P

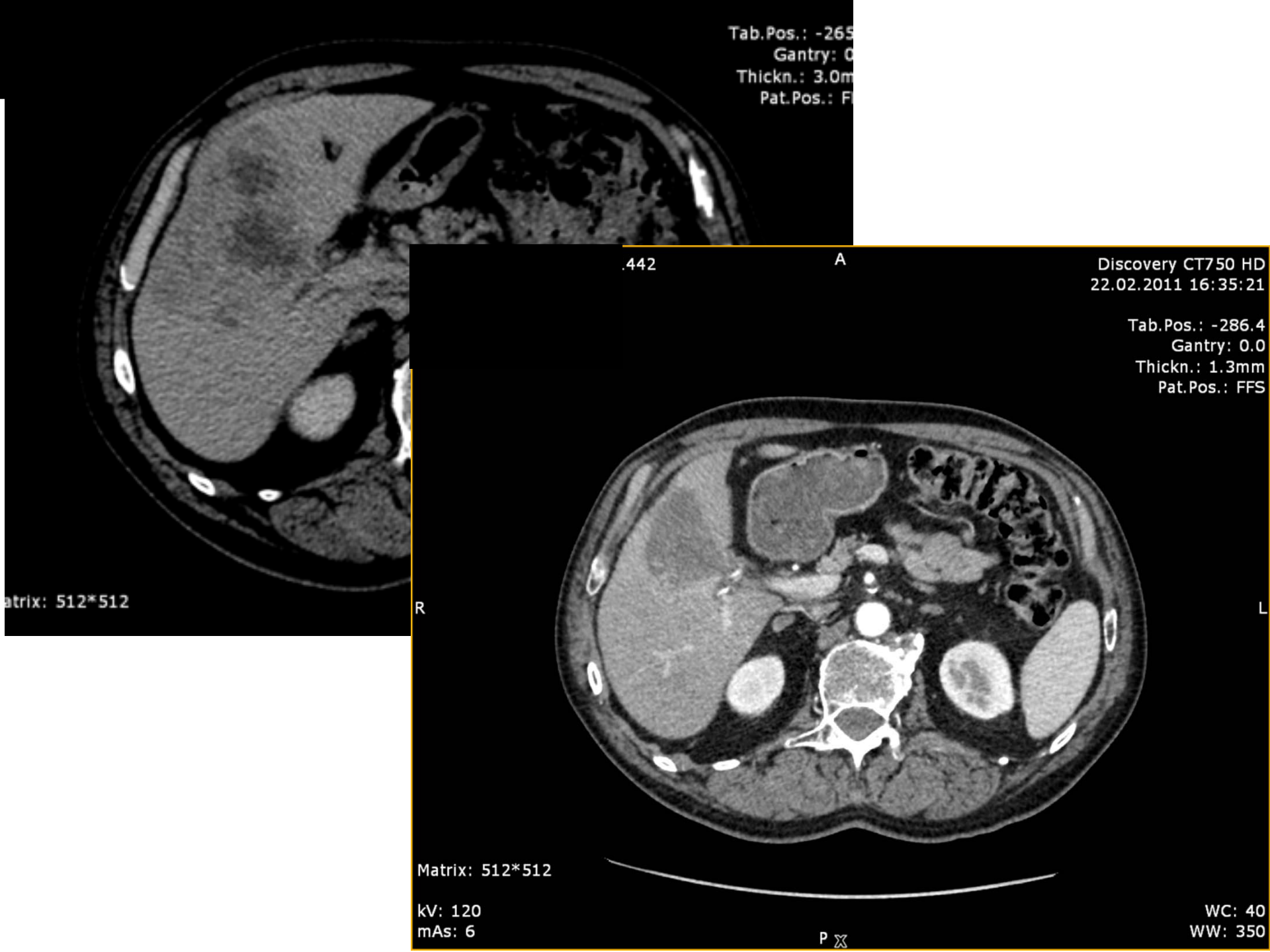
Tab.Pos.: -265
Gantry: 0
Thickn.: 3.0m
Pat.Pos.: F
atrix: 512*512
.442
A
Discovery CT750 HD
22.02.2011 16:35:21
Tab.Pos.: -286.4
Gantry: 0.0
Thickn.: 1.3mm
Pat.Pos.: FFS
R
L
Matrix: 512*512
kV: 120
mAs: 6
P
WC: 40
WW: 350

Guyonvarch Michel 501442
25.06.1941 M
69Y
Ser./Img.: 607 / 25
Contr:
H
Discovery CT750 HD
27.10.2010 11:11:07
Tab.Pos.: 39.8
Gantry: 0.0
Thickn.: 5.0mm
Pat.Pos.: FFS
R
Matrix: 512*512
kV: 120
mAs:

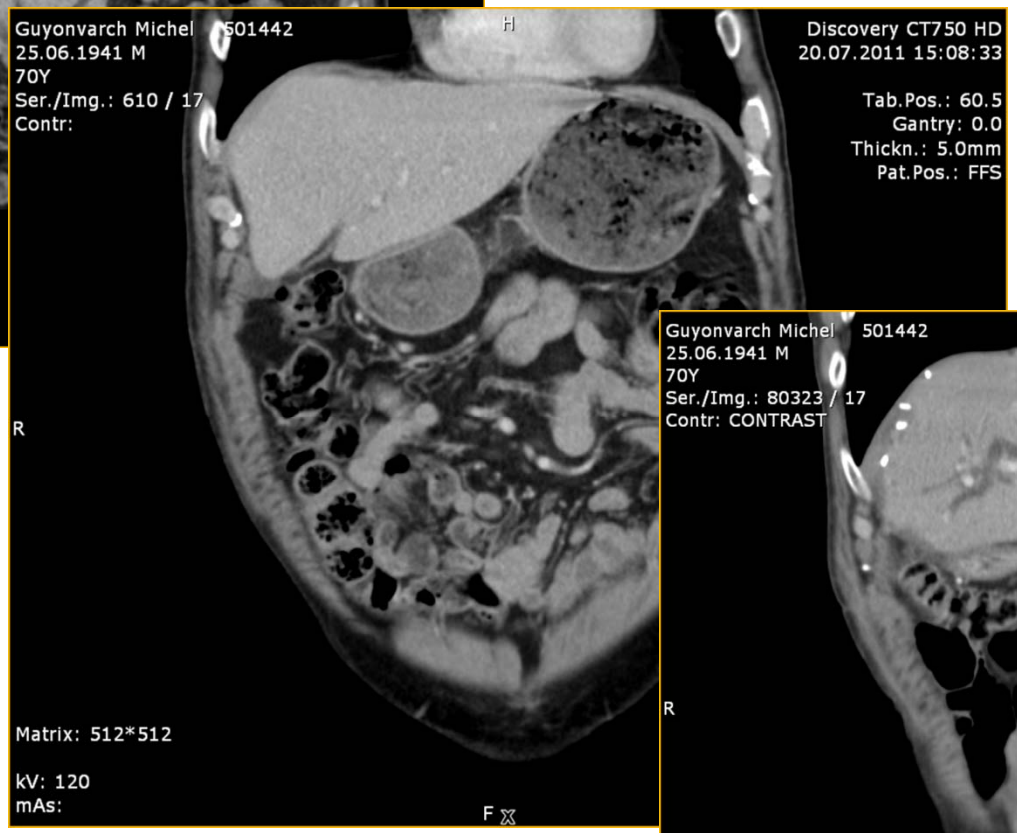
Guyonvarch Michel 501442
25.06.1941 M
70Y
Ser./Img.: 610 / 17
Contr:
H
Discovery CT750 HD
20.07.2011 15:08:33
Tab.Pos.: 60.5
Gantry: 0.0
Thickn.: 5.0mm
Pat.Pos.: FFS
R
Matrix: 512*512
kV: 120
mAs:
F

Guyonvarch Michel 501442
25.06.1941 M
70Y
Ser./Img.: 80323 / 17
Contr: CONTRAST
H
Brilliance 40
08.11.2011 11:43:43
Tab.Pos.: 80.0
Gantry: 0.0
Thickn.: 5.0mm
Pat.Pos.: FFS
R
L
Matrix: 512*512
kV: 120
mAs: 315
F
WC: 40
WW: 350

M G Michel né en 1941
2010:MHaprès ADK rectum(2004)

- 12/2011 : Ictère obstructif sur le foie gauche restant
- PET Scan : récidive sur la tranche de section
- RCP: drainage puis chimiothérapie
- FOLFIRI VECTIBIX :02 à 05/2012
- Asymptomatique OMS 1 ACE: N
- RCP : RT
- 03/2013 : va bien .Bio et TDM :N

lichel 501442
H
Discovery CT750 HD
17.01.2012 16:39:20
9 / 27
Tab.Pos.: -18.0
Gantry: 0.0
Thickn.: 5.0mm
Pat.Pos.: FFS
R
L
Matrix: 512*512
kV: 120
mAs:
WC: 40
WW: 350
F

H
Discovery CT750 HD
18.09.2012 11:02:34
Tab.Pos.: 32.2
Gantry: 0.0
Thickn.: 5.0mm
Pat.Pos.: FFS
R
L
Matrix: 512*512
kV: 120
mAs:
WC: 40
WW: 350
F

M M Bernard né en 1933

ATCD :RAS sauf prolapsus négligé

Retraité actif :chasse ,champignons…

AEG brutale, douleur HCD débutant en 11/2012. Pds: 80 à 70 en 2mois

Que faites vous ?

M M Bernard né en 1933
Masse colon droit métahépatiques

- OMS 2-3
- Hépatomégalie (palpée après le TDM…)
- GGT 8N , PAL :3N , LDH 650
- Albuminémie : 24 g/l
- CRP 70
- Hb : 10 g/dl

→ Que faites vous ?

M M Bernard né en 1933
Masse colon droit métahépatiques

- RCP :corticothérapie et renutrition puis réévaluation
- 60 mg de Prednisolone , Compléments alimentaires ,Antalgiques
- 0MS 4 après 2 mois ….puis DCD

Correspondance indice de Karnofsky-OMS

OMS	ECOG Caracteristiques	Karnofsky
0	Activite normale sans restriction	100%
1	Capable d'un travail leger mais efforts impossibles	80-90%
2	Debout et actif > 50% du temps de veille Ambulatoire et autonome mais incapable de travailler	60-70%
3	Debout et actif < 50% du temps de veille Besoin d'une aide partielle	40-50%
4	Confiné au lit ou a la chaise Besoin d'une aide permanente	20-30%

4 facteurs pronostiques prédictifs de survie à 2 mois en situation de « cancer avancé »:

Barbot AC, Mussault P, Ingrand P and al. Assessing 2-Month Clinical Prognosis in Hospitalized Patients With Advanced Solid Tumors J Clin Oncol, 26 : 2538-2543, 2008

- **Indice de performance ECOG :< 2 ou 2 -3 ou 4 (0/2/4)**
- **Nombre de sites metastatiques < 2 ou 2 et + (0/2)**
- **LDH : taux < a 600 UI/l ou > a 600 UI/l (0/1)**
- **Albuminémie (seule) : taux < a 33 g/l ou > a 33 g /l (0/3)**

Score 0 à 3 :survie à 2 mois 90%Score 4 à 7 :survie à 2 mois 60%Score 8 à 10 : survie à 2 mois 18%

Critères en faveur d'une pause thérapeutique :

(Optimox)

-plaquettes < 400 G/L avant traitement

-normalisation de l'ACE

-1 seul site métastatique

-bon état général

-LDH et phosphatases alcalines normaux

Me P Madeleine , née en 1938

Colectomie pour sténose de la charnière RS le 29/12/2005: ADK G2 pT4N2(7/14)L1M0 R0 Kras sauvage

ATCD: HTA, OMS: 0

Me P Madeleine , née en 1938

- ACE préop :14 /post op :3
- 2006:FOLFOX adjuvant 12 cures
- 2007: 2 nodules pulmonaires à gauche (10 et 20mm).Micronodules à Droite

-→ que faites vous?

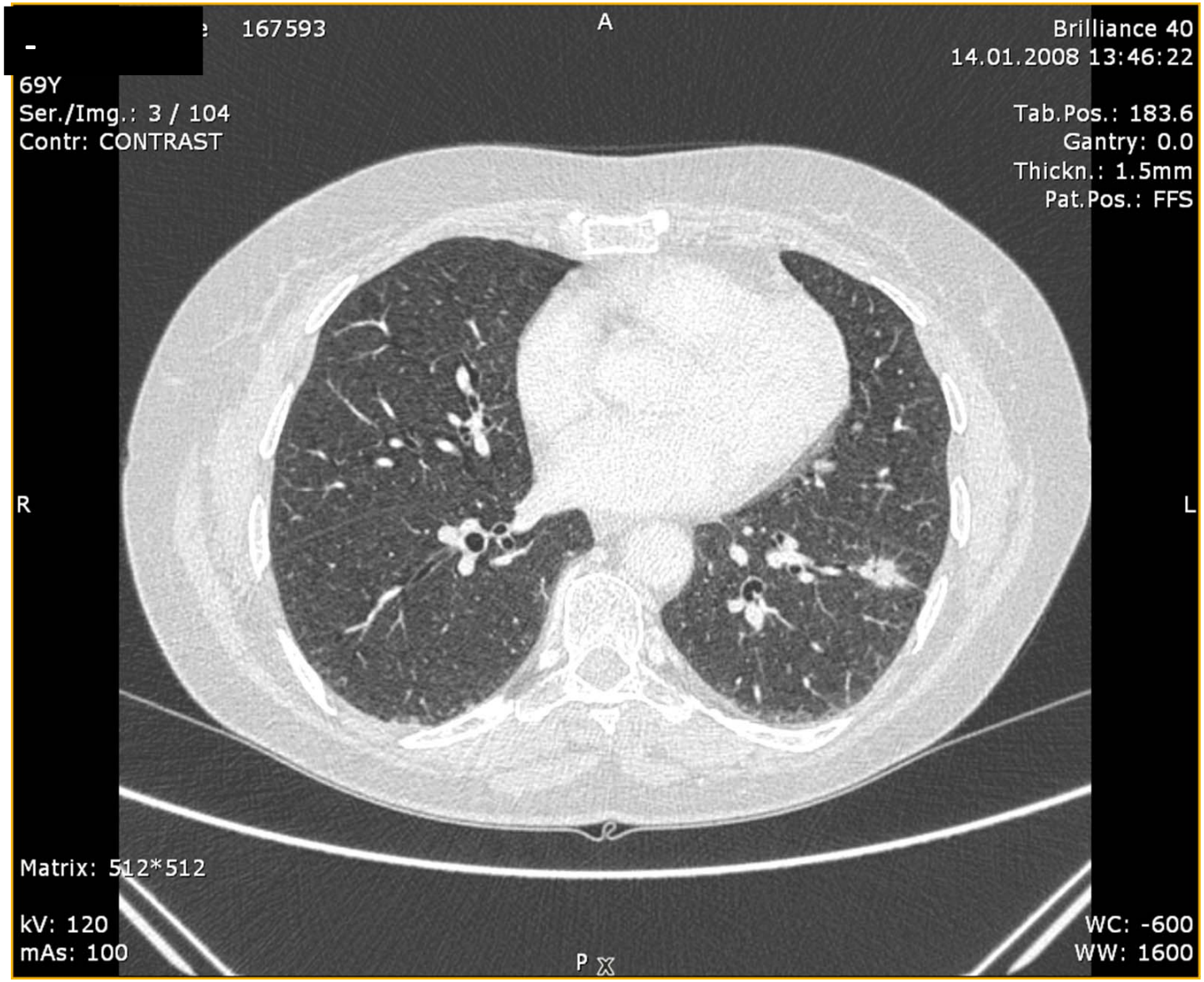
[redacted]
167593
A
Brilliance 40
14.01.2008 13:46:22
69Y
Ser./Img.: 3 / 104
Contr: CONTRAST
Tab.Pos.: 183.6
Gantry: 0.0
Thickn.: 1.5mm
Pat.Pos.: FFS
R
L
Matrix: 512*512
kV: 120
mAs: 100
WC: -600
WW: 1600
P

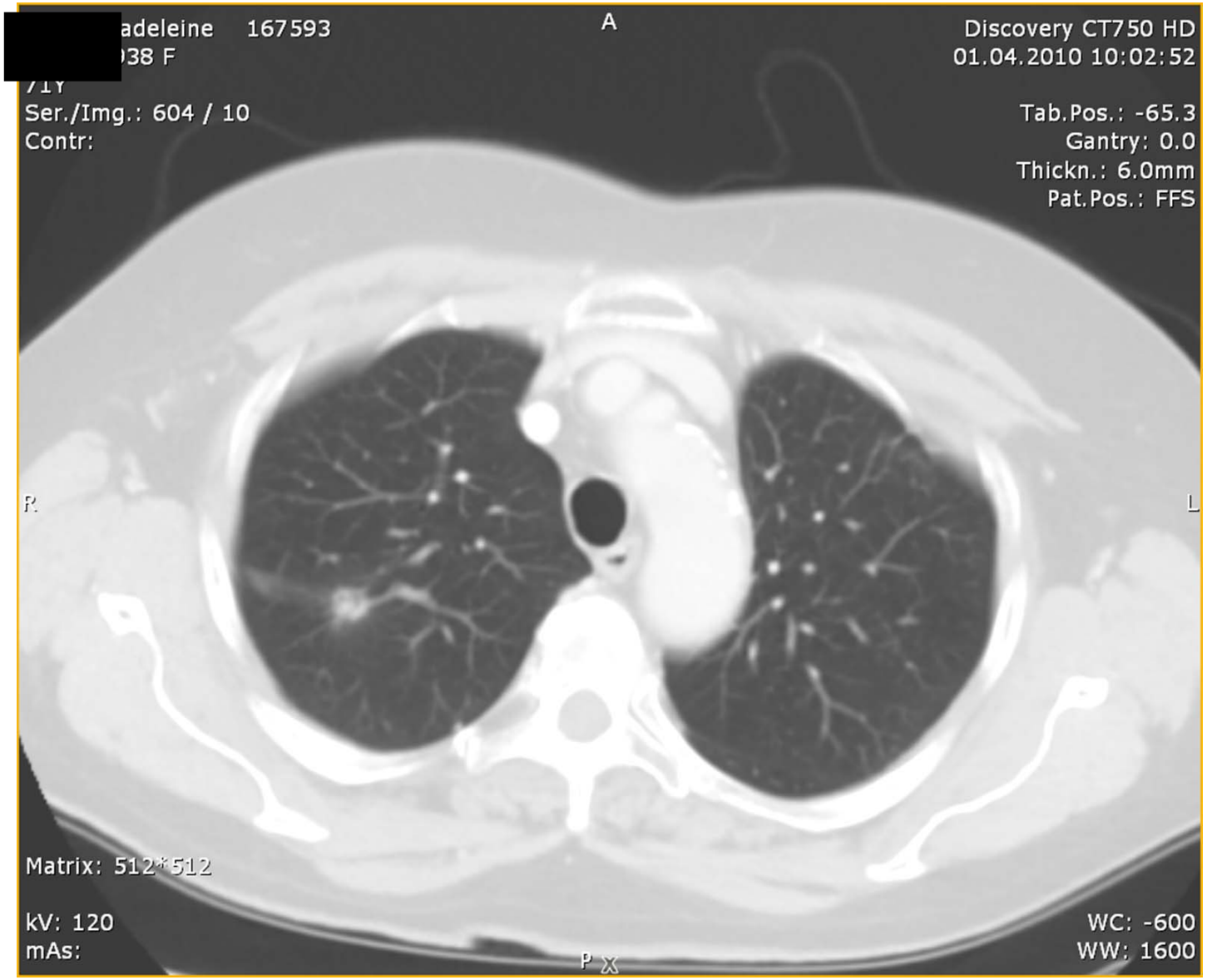
[redacted] adeleine 167593
038 F
71Y
Ser./Img.: 604 / 10
Contr:
A
Discovery CT750 HD
01.04.2010 10:02:52
Tab.Pos.: -65.3
Gantry: 0.0
Thickn.: 6.0mm
Pat.Pos.: FFS
R
L
Matrix: 512*512
kV: 120
mAs:
P
WC: -600
WW: 1600

- PB/TDM :echec
- Pet scan : 2 nodules fixant
- OMS 0
- ACE :5

-→RCP: reprise CT

- 2008: FOLFOX(intolérance après 3 mois)puis FOLFIRI au total 6 mois
- TDM: disparition des micronodules et diminution des 2 nodules à gauche

→ Que faites vous ?

Me P Madeleine , née en 1938

- Avis chirurgien thoracique :réévaluation sans chimio après 2 mois avec un TDM + Pet
- Fin 2008 : réapparition des nodules dans les 2 champs pulmonaires
- OMS 0
- ACE 5
- → que faites vous ?

Me P Madeleine , née en 1938

- Surveillance par clinique ,ACE et TDM tous les 3 mois de 06/2008 à 12/2009 :
- TDM lente augmentation de la méta la plus visible de 18 à 28 mm
- Lente ascension de l'ACE de 5 à 19
- OMS 0

→ Que faites vous ?

Me P Madeleine , née en 1938 (colectomie en2005,métaP en 2007)

- RCP : XELODA débuté en 01/2010
- Après 6 mois: ACE de 19 à 6
- 0MS à
- SMP modéré et fragilité des ongles
- TDM : 28mm à 22mm
- arrêt du XELODA en 07/2010
- Janvier 2011 :ACE 17 TDM :36mm

→Que faites vous ?

Me P Madeleine , née en 1938 (colectomie en2005,métaP en 2007)

- RCP: LV5FU2 ERBITUX débuté en 02/2011
- Tolérance moyenne cutanée au antiEGFR
- Aphtes ,mycose, infection urinaire
- Après 6 cycles :ACE à 3 , TDM: 36 à 19mm
- OMS 1
- Arrêt en 06/2011
- Novembre 2011: ACE à 25. TDM 40 mm

→ Que faites vous ?

Me P Madeleine , née en 1938 (colectomie en2005,métaP en 2007)

- RCP :XELODA repris en 11/2011

jusqu'en 05/2012

OMS 0

ACE augmentation de 25 à 40(05/12) puis

TDM progression de tous les nodules pulmonaires . Le plus gros à 50mm en 09/2012

→ Que faites vous ?

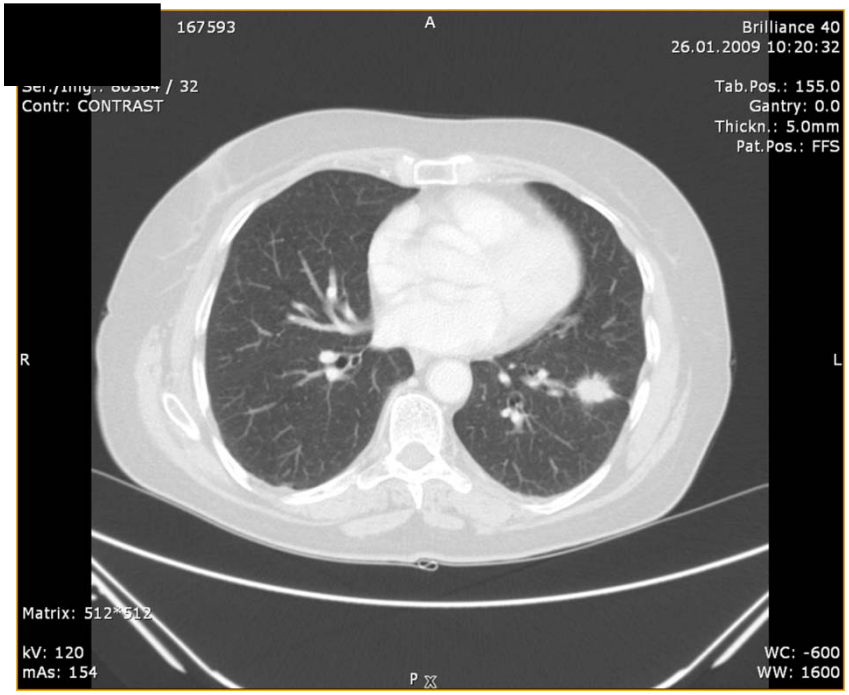

2009

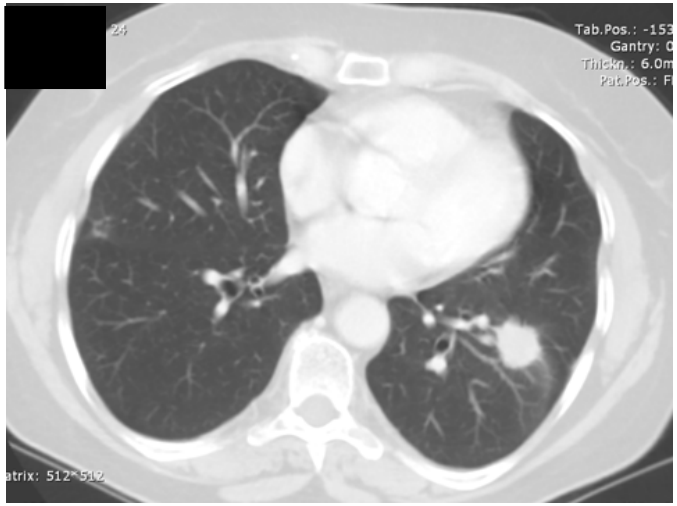

2010

2011

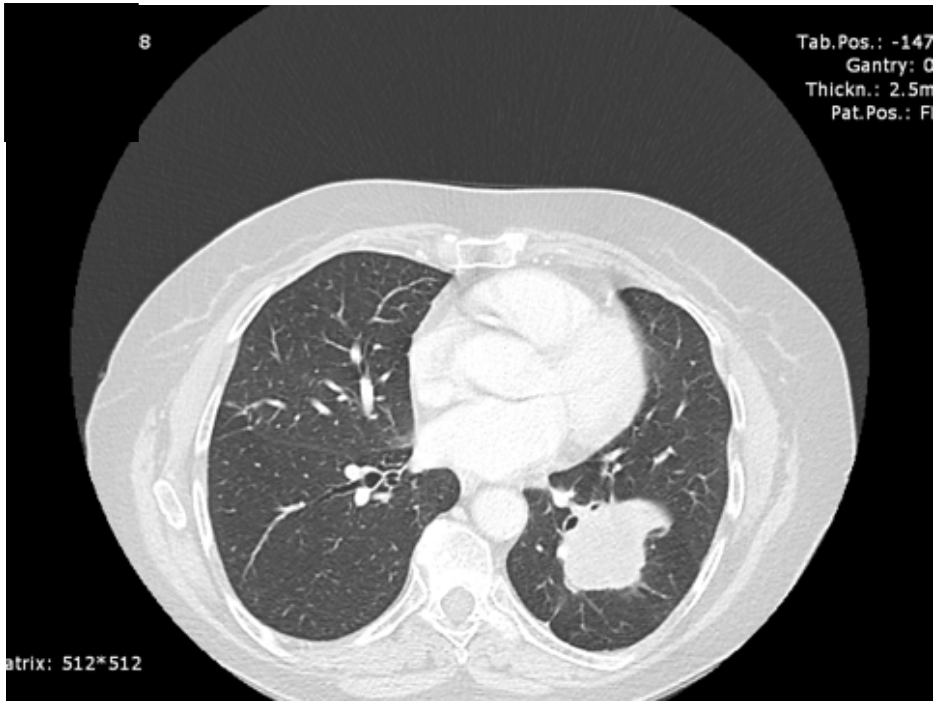

2012

Me P Madeleine , née en 1938 (colectomie en2005,métaP en 2007)

2007 2008 2009 2010 2011 2012 2013

Folfox-Folfiri-Pause (18 mois)-Xeloda-Pause-LV5FU2+ERBITUX-Xeloda…

RCP(05/2012) :CAMPTO VECTIBIX…. Etc ??

Tps sous CT IV:19 mois (7+5+7) / sous CT orale 14(7+7) mois / sous pause :27 mois entre 2007 et 2013