Explorations fonctionnelles œsophagiennes au cours du reflux



Explorations Fonctionnelles Digestives
Hospices Civils de Lyon et Université Claude Bernard Lyon 1

Qui pratique?

- Endoscopie œso-gastro-duodénale
- Manométrie œsophagienne
- pHmétrie classique
- pHmétrie sans fil
- pH-impédancemétrie

Objectifs pédagogiques

- Connaître les bases pathogéniques élémentaires du reflux gastro-œsophagien (RGO)
- Savoir utiliser les moyens actuels d’exploration et les données de l’endoscopie dans le RGO typique et atypique
- Connaître les bonnes indications de la chirurgie anti-reflux
- Quelles modalités minimales du bilan pré-opératoire

Mr D. L.

- 29 ans
- Poids 82 kg, taille 180 cm
- Pas d’antécédent

- Pyrosis, régurgitations

- Esoméprazole 40 mg le soir $\Rightarrow$ inefficace

Que suspectez-vous?

- Mauvaise observance thérapeutique
- Mauvaise heure de prise des IPP
- Posologie d’IPP insuffisante
- Existence d’un reflux non acide
- Hypersensibilité œsophagienne
- Absence de RGO
- Autre pathologie?

RGO et réponse aux IPP

- 296 patients de médecine générale
- Suspicion de RGO
- Endoscopie et pHmétrie de 24 h
- Esoméprazole 40 mg pendant 2 semaines
- Test positif

	RGO avec œsophagite	RGO sans œsophagite	Pas de RGO
Patients avec symptômes typiques (n=127)	72% (52/72)	67% (20/30)	56% (14/25)
Patients avec symptômes atypiques (n=169)	30% (12/40)	40% (22/55)	28% (21/74)

Bytzer et al, Clin Gastro Hepatol 2012; 10: 1360-6

- Intérêt limité du test aux IPP

Pourquoi les IPP peuvent-ils être inefficaces dans le RGO?

- IPP: inhibition de la sécrétion acide gastrique
  → reflux deviennent moins acides

- Echec des IPP car persistance d'une sécrétion acide gastrique significative:

➢ Mauvaise observance thérapeutique

➢ Prise non optimale
  - ✓ Meilleure biodisponibilité si prise le matin à jeun (30 min avant repas)
  - ✓ Augmenter la posologie et proposer 2 prises par jour

➢ Résistance à une classe d'IPP?

Pourquoi les IPP peuvent-ils être inefficaces dans le RGO?

- IPP: inhibition de la sécrétion acide gastrique → reflux deviennent moins acides

- Symptômes/Complications du RGO ne sont pas uniquement liés à la présence d'acide dans l'œsophage

  - Rôle des autres composants du reflux
  - Rôle de la sensibilité œsophagienne

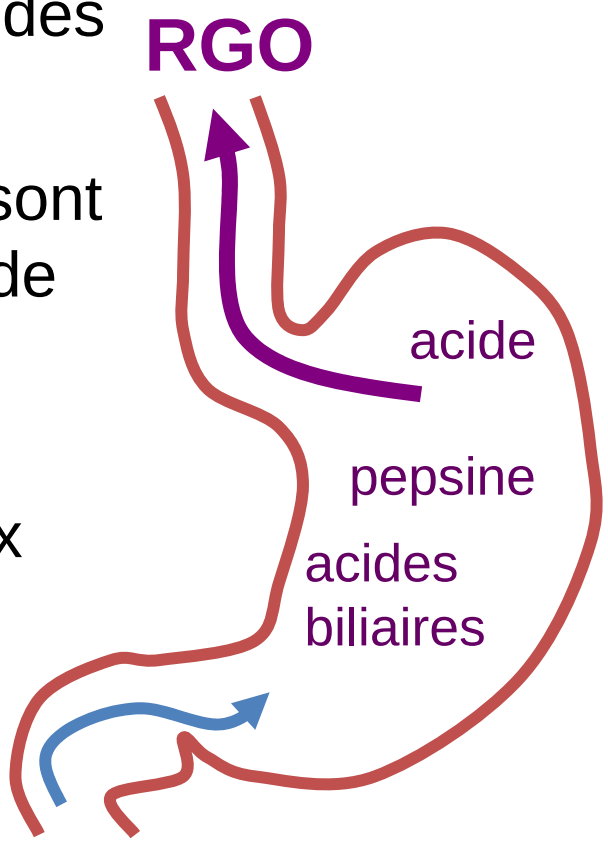

Physiopathologie multifactorielle

❸ Altération des mécanismes de défense

❶ Anomalies de la jonction oeso-gastrique

❷ Contenu des reflux

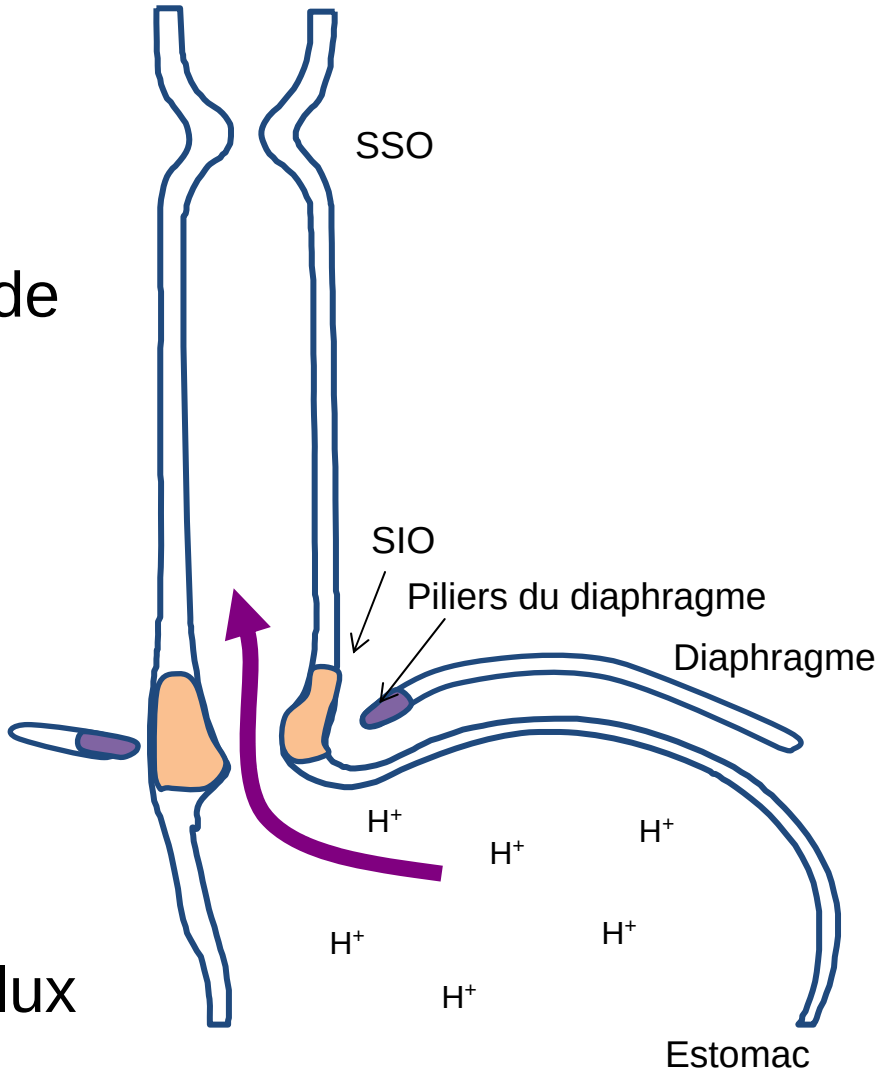

La jonction œso-gastrique: anomalies morphologiques

- Hernie hiatale =

perte de contact entre le SIO et les piliers du diaphragme

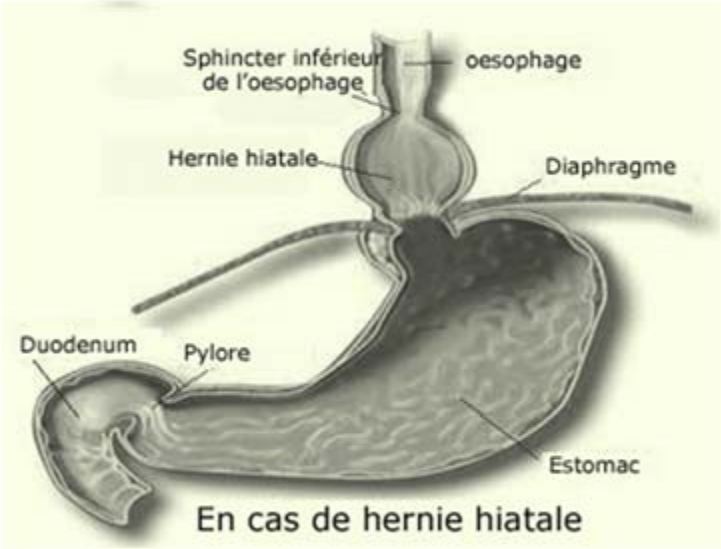

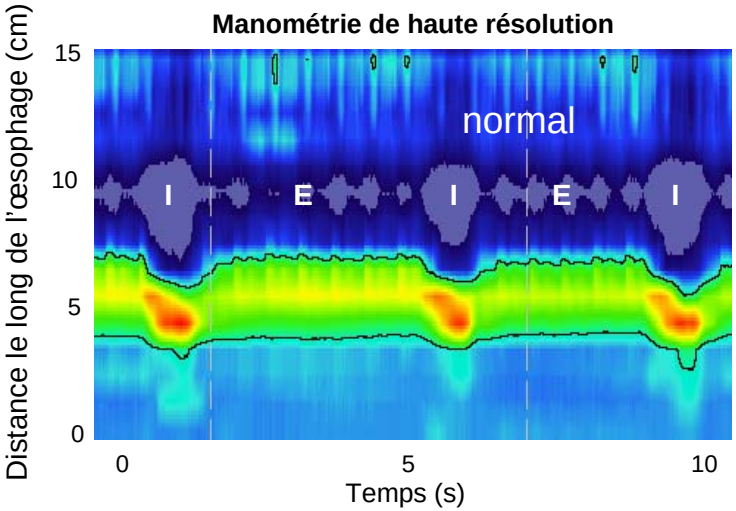

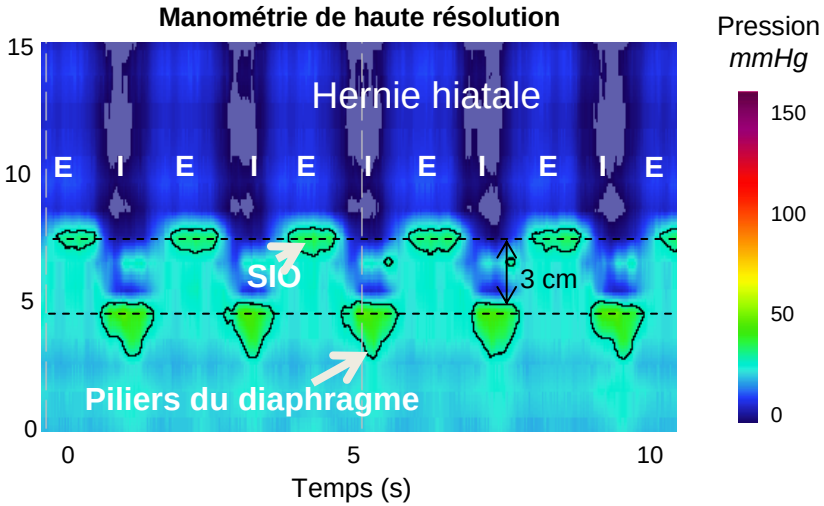

La jonction œso-gastrique: anomalies fonctionnelles

- Hypotonie
- Relaxation transitoire du sphincter inférieur de l'œsophage (RTSIO)

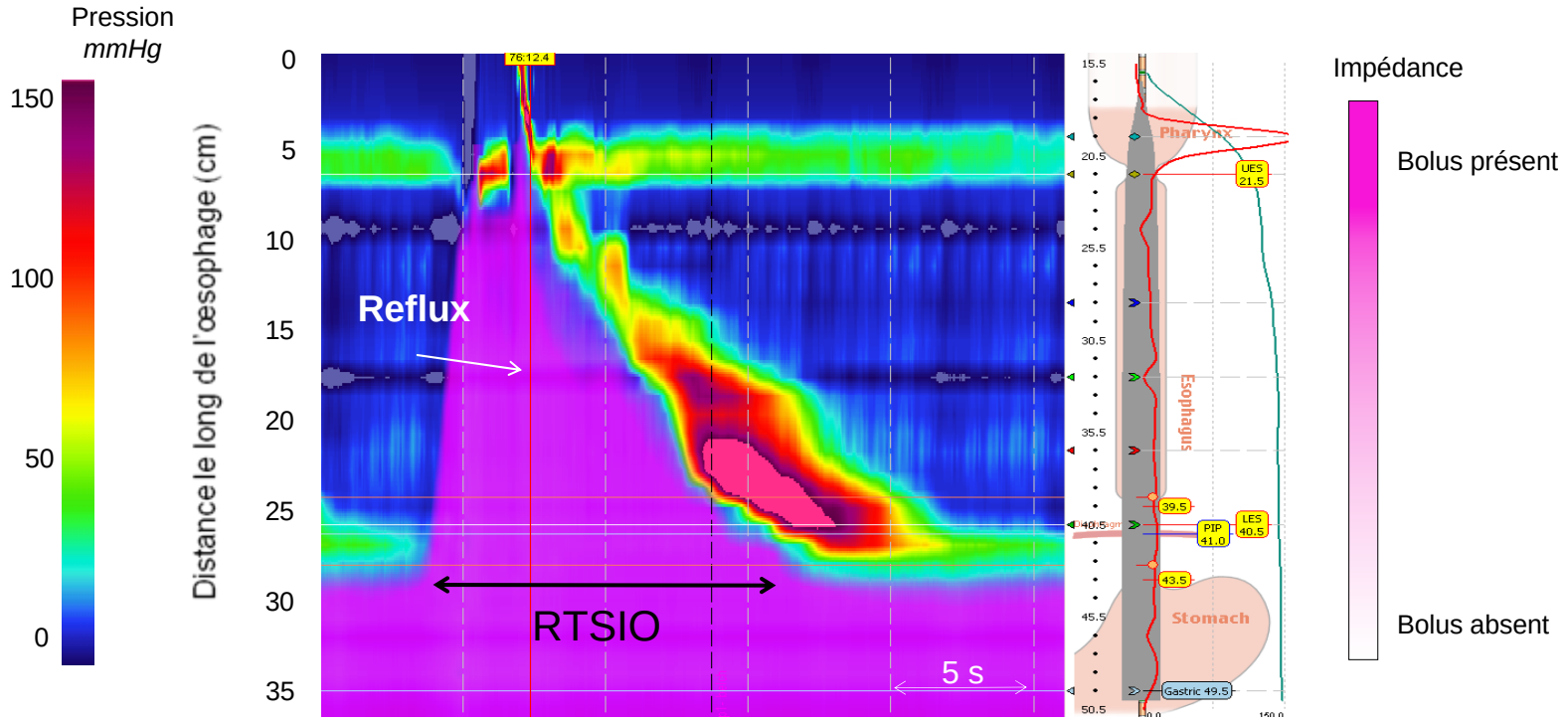

La composition chimique des reflux

- Peut générer douleurs et lésions œsophagiennes

- **Acide chlorhydrique**
  - Augmentation de la sécrétion acide gastrique
    - ✓ Syndrome de Zollinger Ellison
    - ✓ Rebond à l'arrêt des IPP?
    - ✓ Infection par Hélicobacter pylori

- **Sels biliaires**
  - Si reflux duodéno-gastrique associé

- **Pepsine, trypsine**

Mécanismes de défense contre le RGO

- Perméabilité œsophagienne
- Péristaltisme œsophagien
- Déglutition de salive

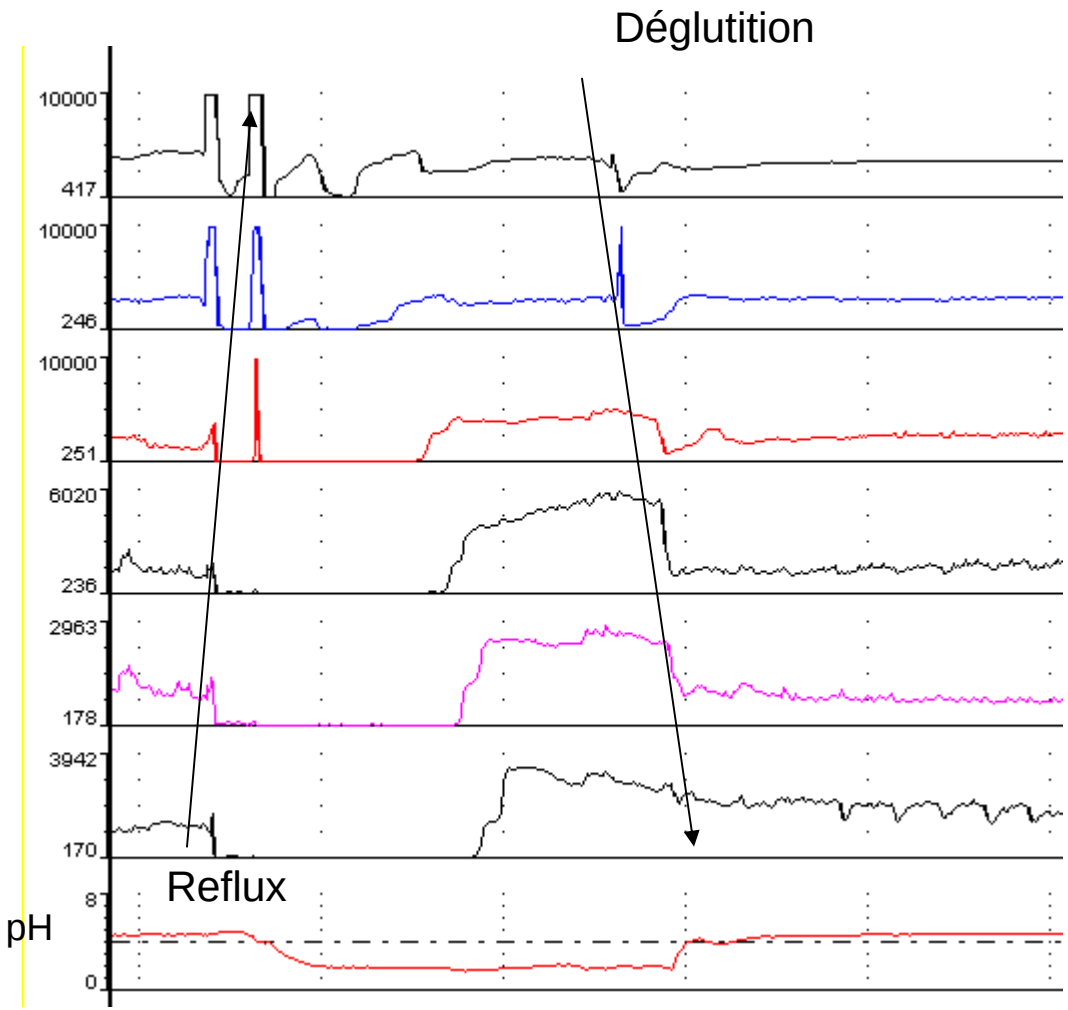

Mr D. L.

- 29 ans
- Poids 82 kg, taille 180 cm
- Pas d'antécédent
- Pyrosis, régurgitations
- Esoméprazole 40 mg donné désormais matin et soir
  $\Rightarrow$ partiellement efficace

Quelles explorations proposez-vous?

- Endoscopie œso-gastro-duodénale
- Manométrie œsophagienne
- pHmétrie œsophagienne sans traitement
- pH-impédancemétrie œsophagienne sous traitement
- Aucune

Méthodes d’exploration dans le RGO

- Détection des « complications » du reflux:
  - Endoscopie œso-gastro-duodénale

- Détection des épisodes de reflux
  - pH-métrie filaire ou non
  - pH-impédancemétrie

- Détection des conditions favorisants le RGO
  - TOGD
  - Manométrie œsophagienne

Endoscopie œso-gastro-duodénale: examen de première intention

- Signes d'alarme: dysphagie, perte de poids, hémorragie, anémie
- Age > 50 ans
- Evolution des symptômes > 5 ans
- Résistance aux IPP/rechute précoce à l'arrêt du traitement
- Symptômes atypiques isolés

- Rechercher
  - ➢ Œsophagite: perte de substance
  - ➢ Complications
    - ✓ Muqueuse de Barrett
    - ✓ Adénocarcinome
    - ✓ Sténose peptique

Mr D. L.

- Endoscopie:
- Pas de hernie hiatale
- Pas d’œsophagite
- Pas de muqueuse de Barrett

Réalisez-vous des biopsies?

Endoscopie œso-gastro-duodénale avec biopsies œsophagiennes

- Biopsies œsophagiennes
  - Dysphagie
  - ***Résistance aux IPP +++***
  - A réaliser même si muqueuse œsophagienne macroscopiquement normale

RGO et œsophagite à éosinophiles

- Œsophagite à éosinophiles: possibilité de symptômes type RGO (enfant +++ mais aussi adulte)

- Suspecter une œsophagite à éosinophiles si RGO résistant aux IPP

  Liacouras et al, Allergy Clin Immunol 2011

- Association RGO – éosinophilie œsophagienne

  Zentilin et al, Am J Gastroenterol 2005

- Efficacité des IPP dans l'œsophagite à éosinophiles

  Molina-Infante et al, Clin Gastroenterol Hepatol 2011

Mr D. L.

- 29 ans
- Poids 82 kg, taille 180 cm
- Pas d'antécédent
- Pyrosis, régurgitations
- Esoméprazole 40 mg matin et soir ⇒ partiellement efficace
- ***Endoscopie œso-gastro-duodénale + Biopsies œsophagiennes → NORMALES***

Que faites-vous?

- Manométrie œsophagienne
- pHmétrie œsophagienne sans traitement
- pH-impédancemétrie œsophagienne sous traitement
- Aucune exploration, je l'adresse au chirurgien

Méthodes de détection des reflux

- Détection basée sur le contenu des reflux
  - Acide
    - ✓pHmétrie conventionnelle (filaire)
    - ✓pHmétrie sans fil
  - Liquide/gaz
    - ✓pH-impédancemétrie

⇒ ***Pas de consensus concernant la technique optimale de détection***

Indications de la pHmétrie ambulatoire

- Après **arrêt du traitement médical**

➢ Manifestations atypiques de reflux isolées
manifestations digestives: brûlures épigastriques
douleurs thoraciques
manifestations respiratoires: toux, asthme
symptômes ORL
érosions dentaires

➢ Documenter un RGO en cas d'endoscopie normale (bilan pré-opératoire)

pH-impédancemétrie

- Détection des reflux basée sur la présence de liquide et d'air dans l'œsophage

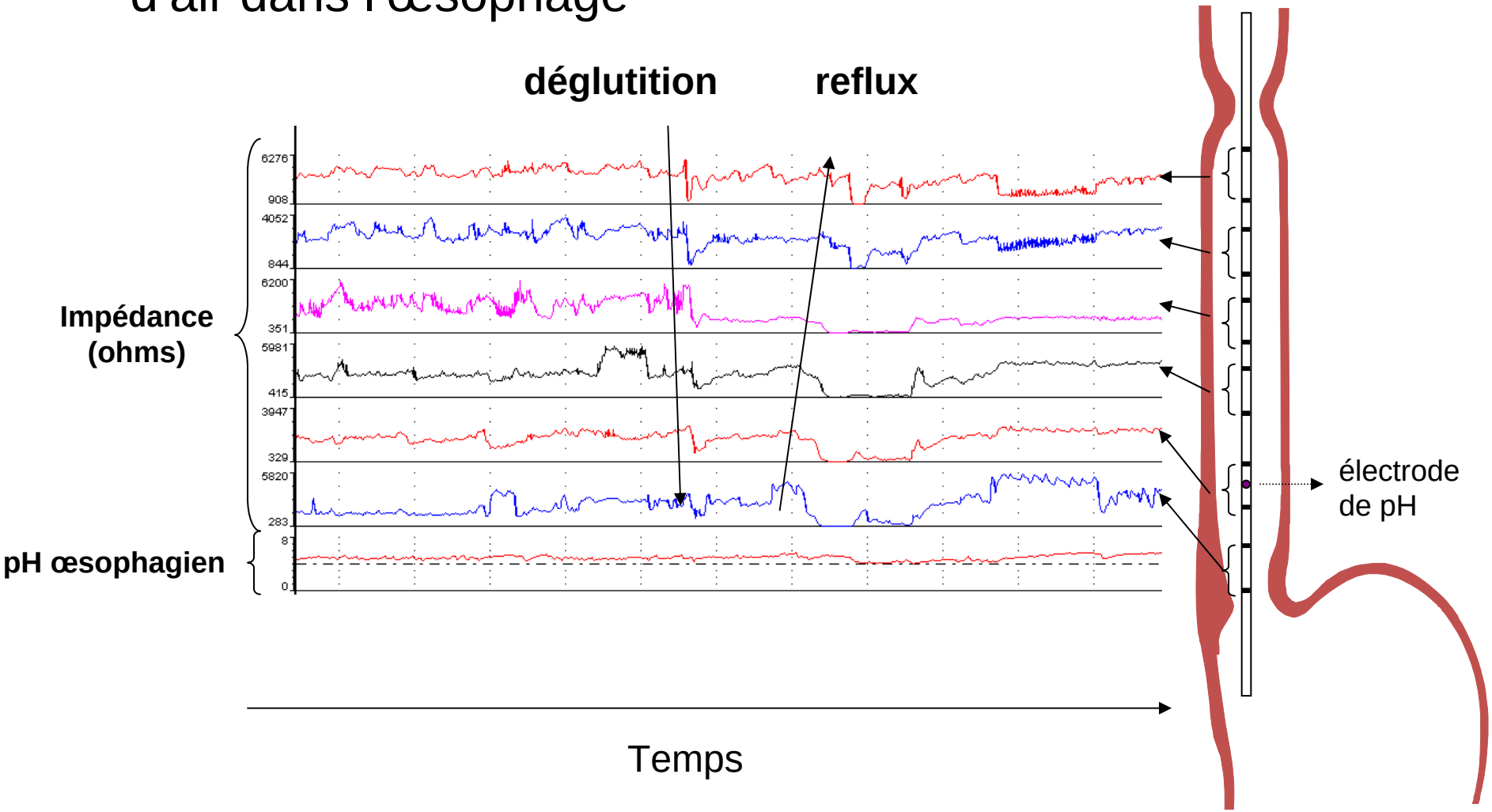

Diagnostic de reflux et pH-impédancemétrie

150 patients

79 sans IPP

74 patients symptomatiques

Association positive symptôme – reflux 50.2%

Symptôme - Reflux non acide 4.1%

71 sous IPP

60 patients symptomatiques

Association positive symptôme – reflux 21.7%

Symptôme - Reflux non acide 15.0%

Zerbib et al, Am J Gastroenterol et al 2006

Mr D. L.

- 29 ans
- Poids 82 kg, taille 180 cm
- Pas d'antécédent
- Pyrosis, régurgitations
- Esoméprazole 40 mg matin et soir $\Rightarrow$ partiellement efficace
- Endoscopie œso-gastro-duodénale + Biopsies œsophagiennes → NORMALES

Que faites-vous?

- Manométrie œsophagienne
- pHmétrie œsophagienne sans traitement
- pH-impédancemétrie œsophagienne sous traitement
- Aucune exploration, je l'adresse au chirurgien

Mr D. L.
pH-impédancemétrie de 24h sous ttt

- pH œsophagien < 4 0.2 %
- Nombre de reflux: 30
- Nombre de RA 1
- Nombre de RNA 29
- 30 épisodes de pyrosis, aucun n’est associé à un reflux

Pyrosis fonctionnel ?

Mme B. B.

- 51 ans
- Poids 60 kg, taille 170 cm
- Pas d’antécédent, pas de ttt

- Toux diurne et nocturne très invalidante

- Bilan pulmonaire négatif (bronchoscopie, scanner thoracique, spirométrie)
- Examen ORL: pas d’écoulement postérieur
- Endoscopie œso-gastro-duodénale: hernie hiatale non compliquée

- Lanzoprazole 30 mg x 2 /j: aucun effet sur la toux

Quelles explorations proposez-vous?

- Manométrie œsophagienne
- pHmétrie œsophagienne sans traitement
- pH-impédancemétrie sans traitement
- pH-impédancemétrie sous traitement
- TOGD
- Aucune

pHmétrie sans fil

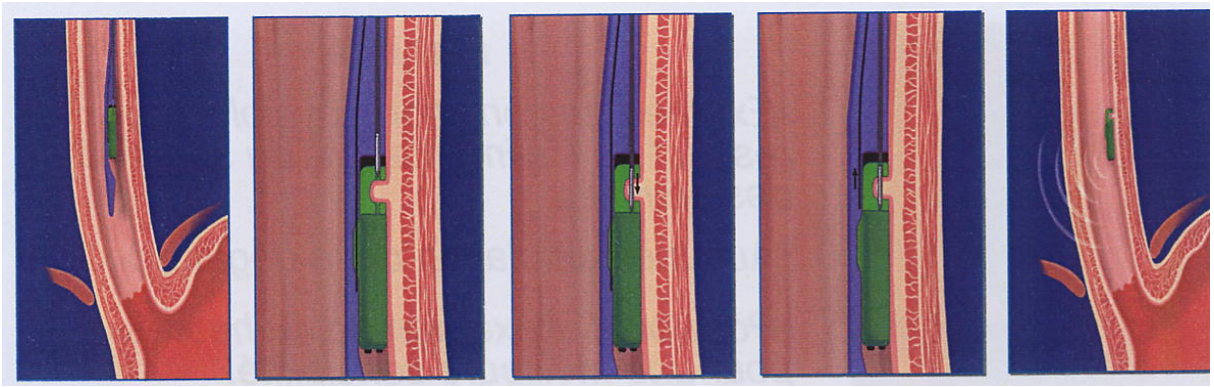

Placement de la capsule

Lors d'une endoscopie

Insertion par voie orale
Localisation 6 cm au dessus de la ligne Z

Sans endoscopie

Antécédents d'endoscopie
Localisation de la ligne Z (depuis les arcades dentaires)

Insertion par voie orale
Localisation 6 cm au dessus de la ligne Z

Pas de localisation de la ligne Z lors d'une endoscopie précédente

↓

Manométrie œsophagienne
Localisation de la JOG (depuis les ailes du nez)

↓

Insertion par voie orale
Hauteur d'insertion = distance mesurée en manométrie par rapport au bord supérieur de la JOG moins 9 cm
OU
Insertion par voie nasale
Hauteur d'insertion = distance mesurée en manométrie par rapport au bord supérieur de la JOG moins 5 cm

Enregistrement sur 48 heures

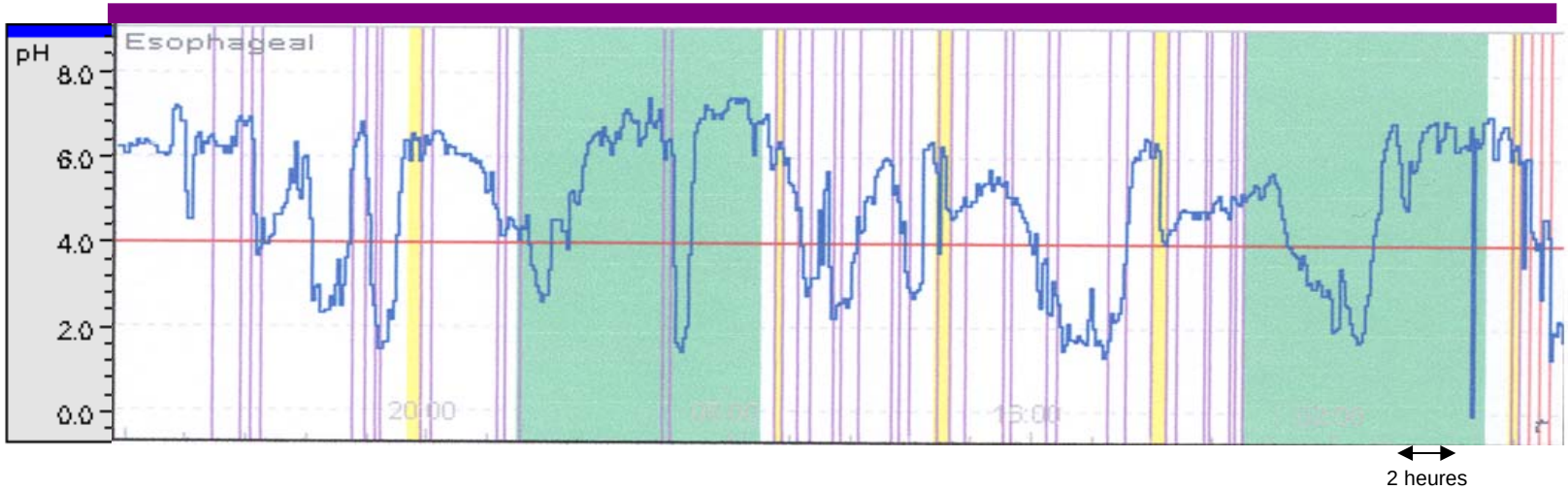

Temps

Evaluation sans et sous traitement dans le même temps

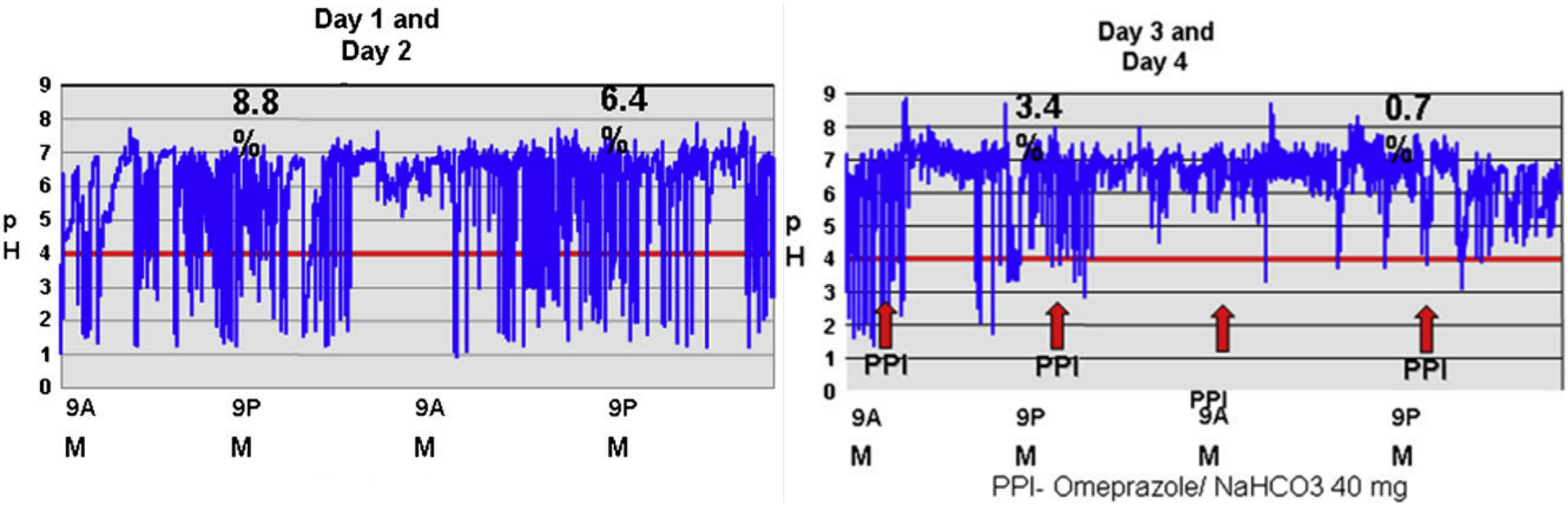

Un seul examen→ Réponse à 2 questions

1)Le patient a-t-il un reflux pathologique sans IPP?

2)Les IPP sont-ils efficaces sur le RGO?

Garrean et al, Am J Gastroenterol 2008

Mme B. B.

- pHmétrie sans fil
- Enregistrement sur 48 heures sans traitement

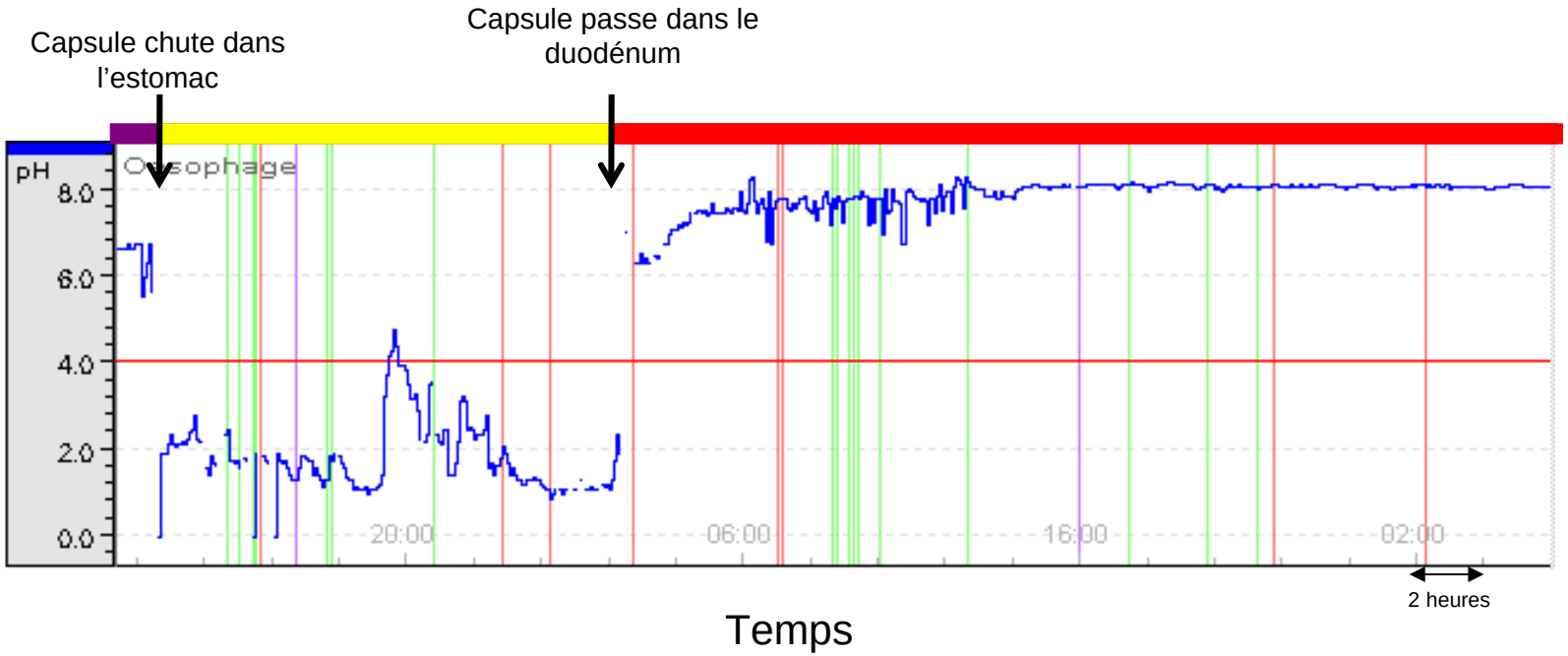

Détachement précoce de la capsule

Limites de la capsule sans fil

- Ajout de procédure(s) endoscopique(s)
  - Placement de la capsule
  - Retrait de la capsule en cas de douleur sévère

- Détachement précoce de la capsule
- Sur-estimation du nombre de reflux (inclusion des déglutitions)
- Détection uniquement des reflux acides

- Douleurs thoraciques

Mme B. B.

- pH-impédancemétrie de 24 h sans traitement

pH œsophagien	
% temps total pH < 4	3,5
% temps debout pH < 4	2,2
% temps couché pH < 4	0,3
Nombre total de reflux	**168**
Nombre de reflux acides	71
Nombre de reflux non acides	97
Nombre de reflux liquides	65
Nombre de reflux gazeux	15
Nombre de reflux mixtes	88
Nombre de reflux proximaux	97
Index symptomatique	70%
Probabilité d’association symptomatique	99,9%

Quel traitement proposez-vous?

- Ulcar
- Baclofène 20 mg x 3/j
- Chirurgie anti-reflux

Mme N. V.

- 61 ans
- Poids 68 kg, taille 162 cm, IMC= 29 kg/m2
- Pyrosis et régurgitations

- Endoscopie œso-gastro-duodénale : hernie hiatale de 3 cm, œsophagite de grade B

- IPP simple puis double dose: bonne efficacité sur le pyrosis, persistance de régurgitations

Quel traitement envisagez-vous?

- Modification de la classe d’IPP
- Ajout d’antiH2
- Règles hygiéno-diététiques
- Chirurgie anti-reflux
- Hypnose

Quel bilan pré-opératoire minimal?

- Endoscopie œso-gastro-duodénale
- Manométrie œsophagienne
- pHmétrie œsophagienne sans traitement
- pH-impédancemétrie sous traitement
- TOGD

Pourquoi faire une manométrie œsophagienne dans le bilan pré-opératoire?

- Rechercher une hypotonie du sphincter inférieur de l’œsophage
- Rechercher une achalasie
- Rechercher une hypomotricité dans le corps de l’œsophage
- Identifier une hernie hiatale
- Prédire le succès de la chirurgie
- La manométrie est inutile dans le bilan pré-opératoire du reflux

RGO et achalasie

- Symptômes typiques de RGO (pyrosis, régurgitations) peuvent être observés en cas d'achalasie
- Pyrosis: 38 à 75 % des patients avec achalasie
- Œsophagite: 8 à 12% des patients avec achalasie non traitée

Kessing et al, Clin Gastroenterol Hepatol 2011

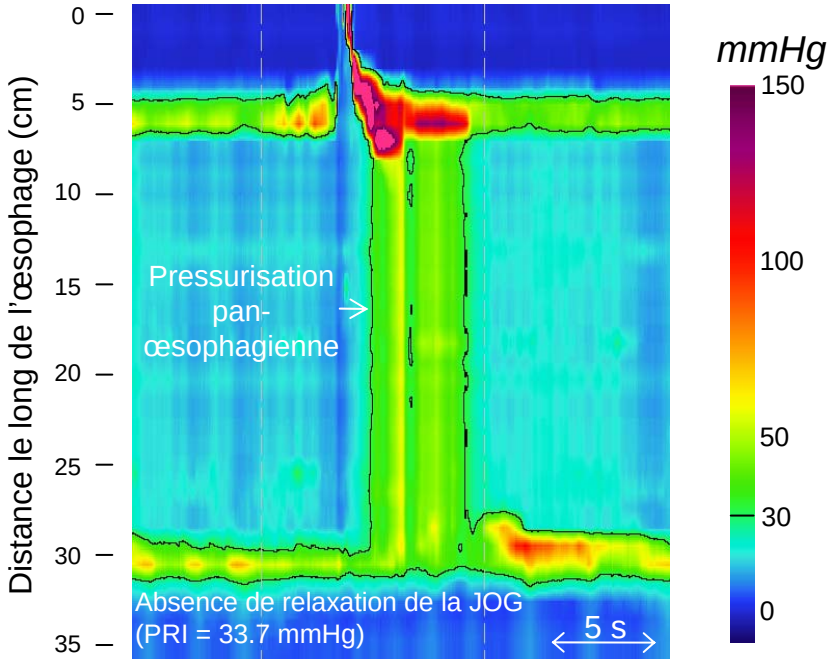

Rôle prédictif de la manométrie???

- Hypotonie SIO et absence contractions oesophagiennes: sclérodermie?
- Hypomotricité: pas de rôle prédictif
- Intérêt des déglutitions répétées en manométrie de haute résolution?

➢**Contraction "efficace"**

Moins fréquente dans œsophagite érosive que dans le RGO sans œsophagite ou chez les contrôles

Daum et al, Neurogastroenterol Motil 2011

Rôle prédictif dans la survenue de dysphagie post opératoire?

Stoikes et al, Surg Endosc 2012

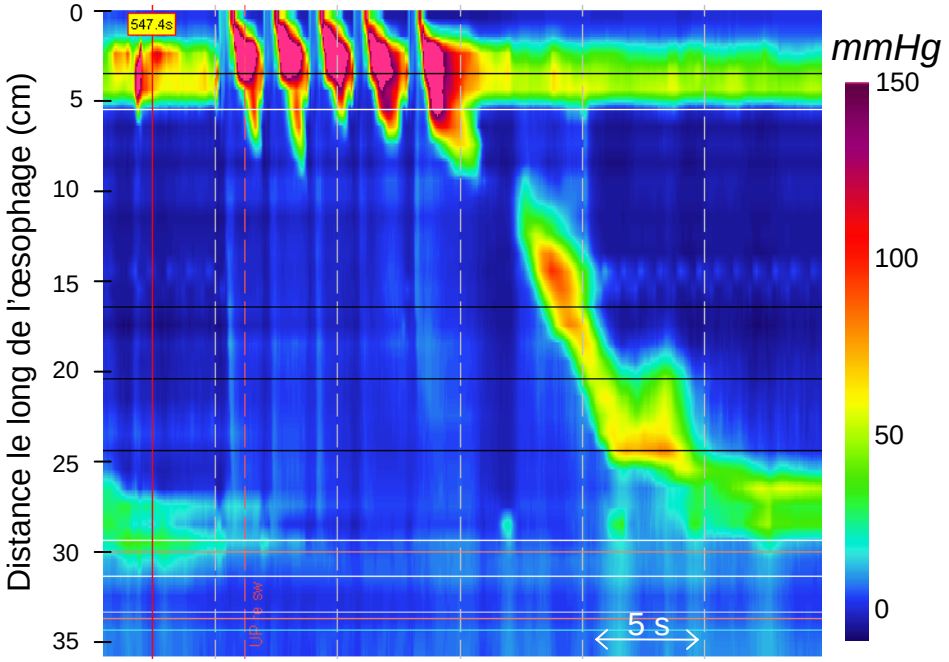

Mme N. V.

- RGO prouvé (œsophagite)
- Manométrie œsophagienne normale
- Efficacité des IPP sur le pyrosis mais persistance de régurgitations
- pH-impédancemétrie sous ttt: persistance de reflux non acide pathologique sous IPP avec bonne corrélation symptomatique

- Fundoplicature de Nissen en sept 2011

Mme N. V.

- Dans les suites de l'intervention,
  - Dysphagie
  - Douleurs thoraciques
  - Régurgitations
  - Perte de poids (5 kg)

- TOGD (nov 2011) en faveur d'un slipped Nissen
- Tentative de dilatation endoscopique (20 mm) (avril 2012): amélioration partielle, transitoire
- Reprise de poids (+ 3 kg)
- Gênée par dysphagie et régurgitations

Quel traitement envisagez-vous?

- Traitement médical: IPP, prokinétiques
- Nouvelle dilatation
- Reprise chirurgicale

Faut-il faire un nouveau bilan?

- Endoscopie oeso-gastro-duodénale
- Manométrie œsophagienne
- pH-impédancemétrie sans traitement
- TOGD
- Non, aucun bilan n’est nécessaire

Manométrie haute résolution

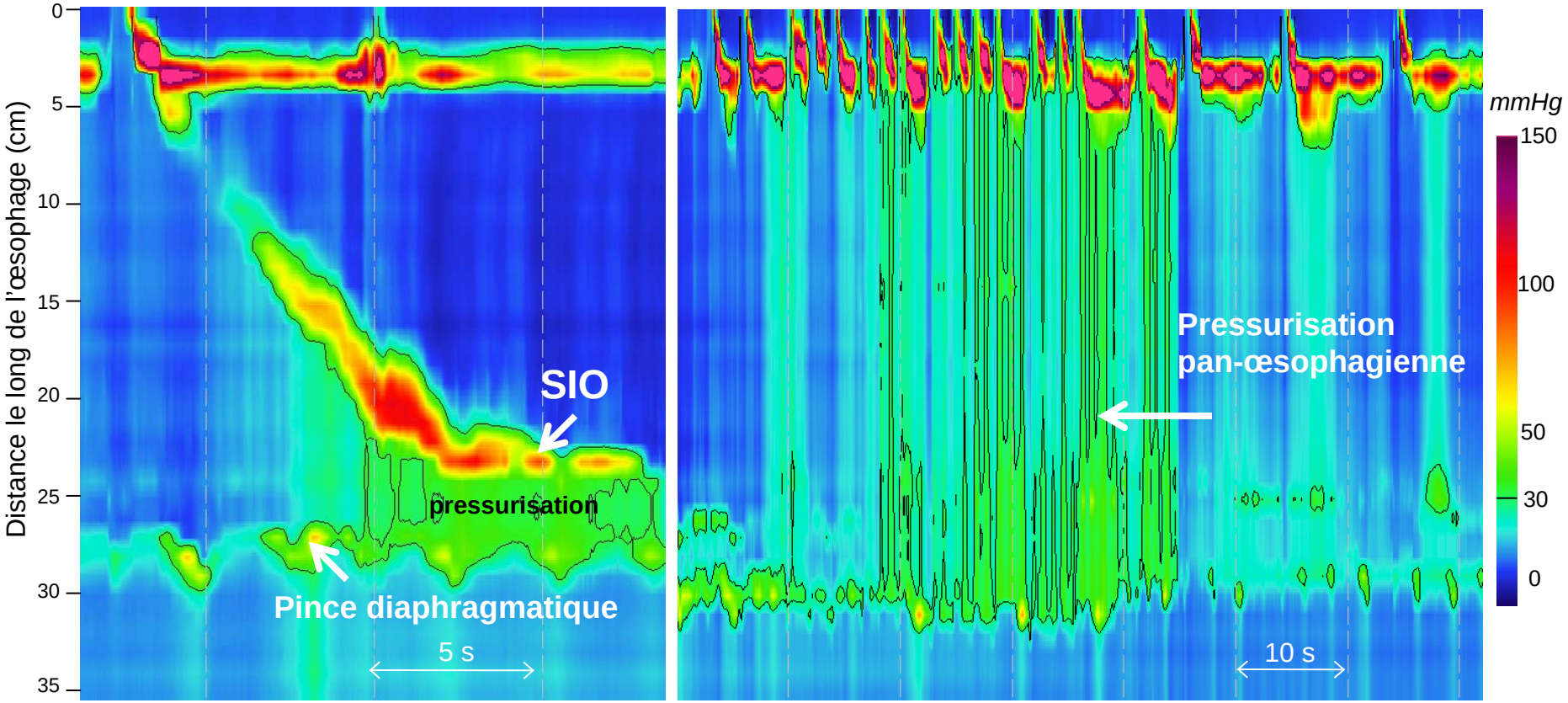

Déglutition de 5 ml

Déglutition de 200 ml

TOGD

Mme N. V.

- Récidive de hernie
- Manométrie en faveur d’une obstruction
- Retentissement fonctionnel

- Pas d’autre investigation

- Discussion en RCP

- Reprise chirurgicale en février 2013

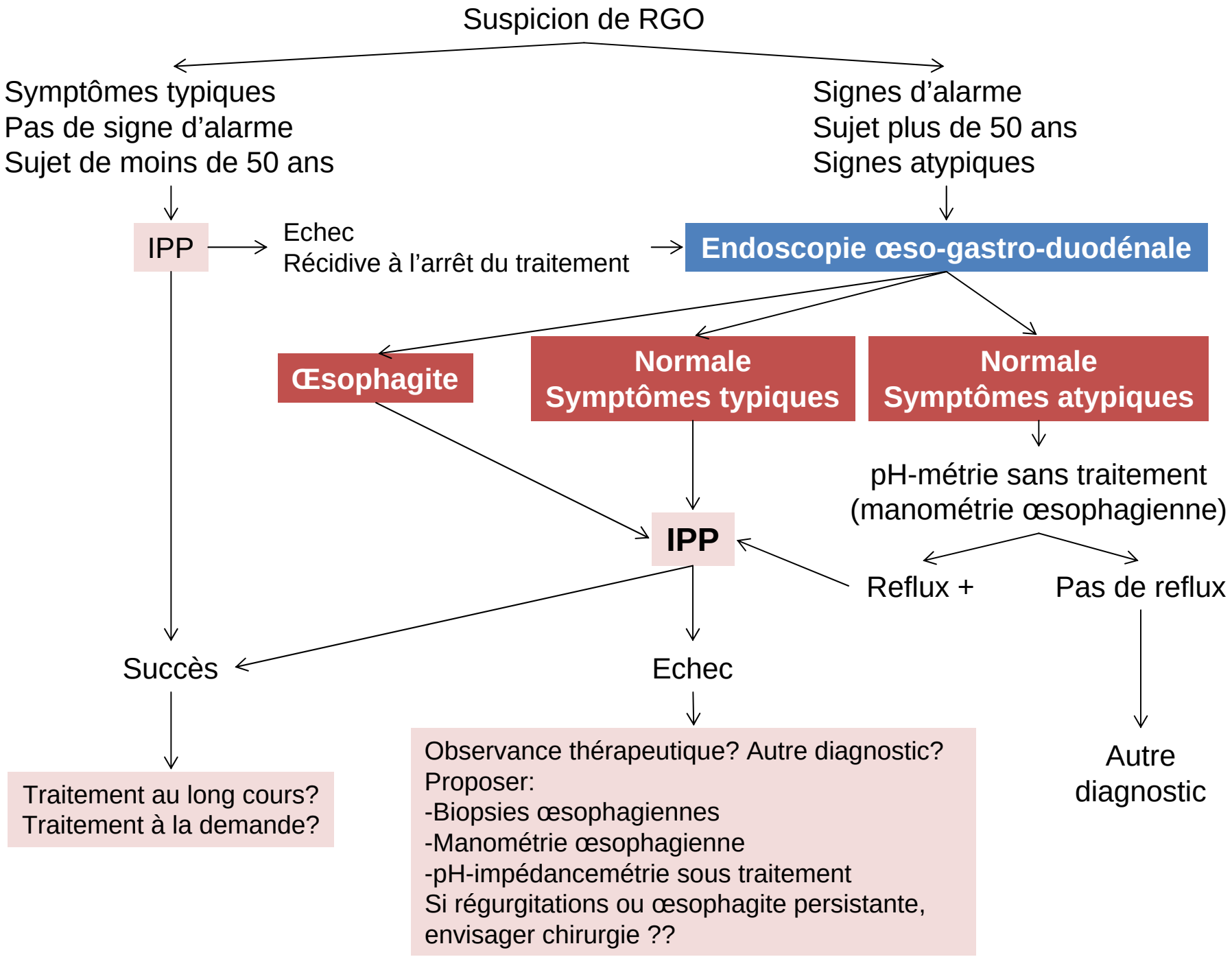
Suspicion de RGO
Symptômes typiques
Pas de signe d'alarme
Sujet de moins de 50 ans
Signes d'alarme
Sujet plus de 50 ans
Signes atypiques
IPP
Echec
Récidive à l'arrêt du traitement
Endoscopie œso-gastro-duodénale
Œsophagite
Normale
Symptômes typiques
Normale
Symptômes atypiques
pH-métrie sans traitement
(manométrie œsophagienne)
IPP
Reflux +
Pas de reflux
Succès
Echec
Traitement au long cours?
Traitement à la demande?
Observance thérapeutique? Autre diagnostic?
Proposer:
-Biopsies œsophagiennes
-Manométrie œsophagienne
-pH-impédancemétrie sous traitement
Si régurgitations ou œsophagite persistante,
envisager chirurgie ??
Autre
diagnostic

Cinq points forts

- Des biopsies œsophagiennes doivent être réalisées en cas de dysphagie associée au RGO ou de RGO résistant aux IPP pour rechercher une œsophagite à éosinophiles
- La pH-impédancemétrie est réalisée de préférence sous IPP pour objectiver un reflux pathologique persistant
- Les indications de la chirurgie anti-reflux sont limitées et doivent être mises en balance avec ses risques
- La manométrie œsophagienne est indispensable dans le bilan pré-opératoire
- Il n’existe pas d’examen pré-opératoire permettant de prédire la survenue de complications post opératoire

Cohorte Nationale Achalasie
CACHAL

<u>Objectifs de la cohorte</u> :

Préciser l'incidence de l'achalasie en France

Constituer une base de données informatisée

La cohorte vise l'exhaustivité

Penser à inscrire vos patients ayant une achalasie*

Comité de Pilotage de la cohorte :

SNFGE – GFNG – SFED – ANGH – CREGG

*: jessie.drapeau@chu-nantes.fr

ou 02 40 08 30 28 ou message sur le site du GFNG

Facteurs de risque du RGO

Diminution de la sécrétion salivaire

Altération des mécanismes de défense

Anomalies du péristaltisme œsophagien

Anomalies de la jonction œso-gastrique

Hernie hiatale

Hypotonie du SIO

RTSIO

Contenu gastrique

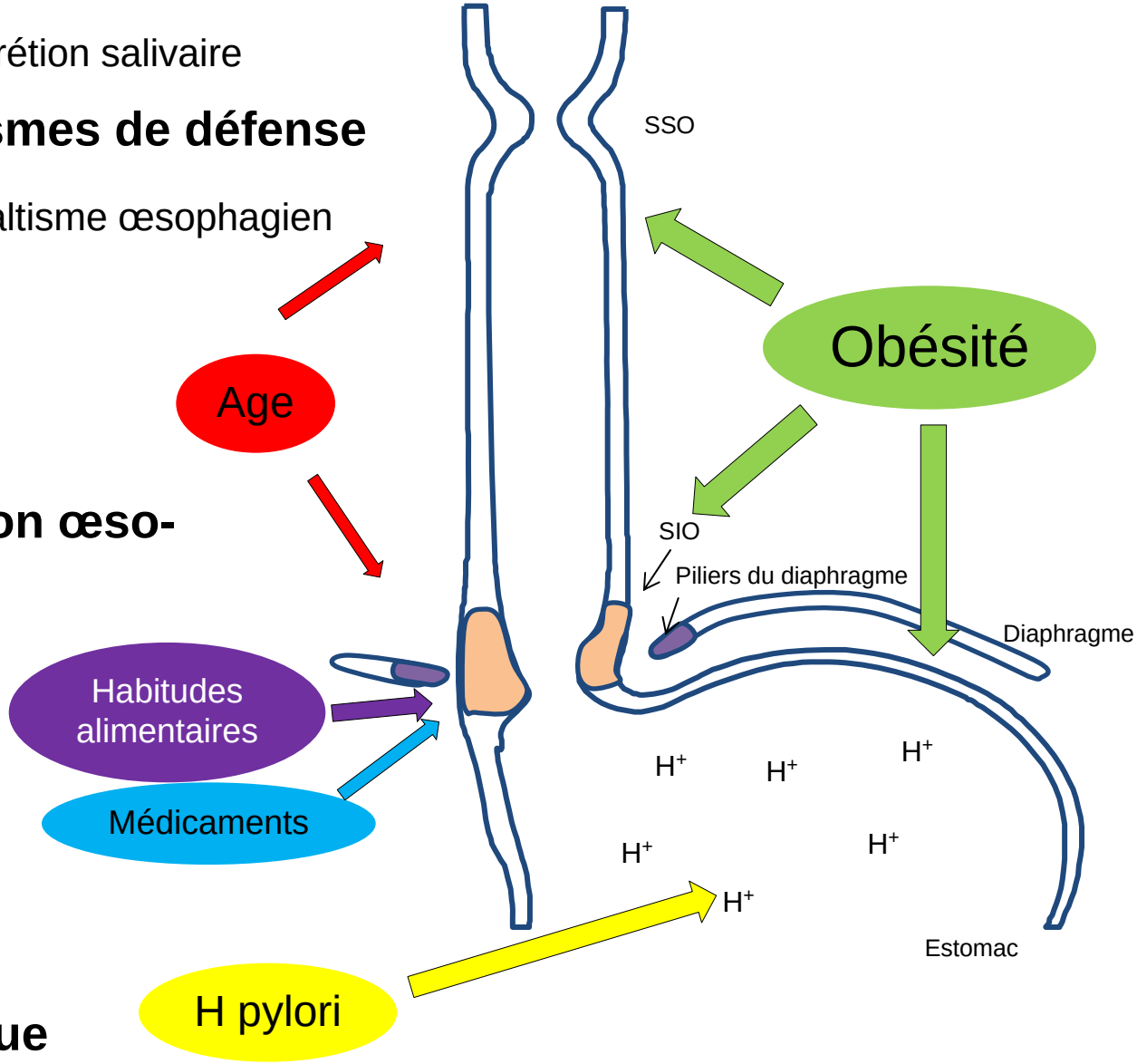

Roman & Pandolfino, Best Pract Res Clin Gastroenterol 2010