PROCIDENCE INTERNE DU RECTUM

Laurent SIPROUDHIS CHU RENNES

CONFLITS D'INTÉRÊT

- Interventions de FMC:
  - **Shire.**
- Activité de conseil:
  - **Shire.**
- Institutionnels:
  - **SNFCP, FMC-HGE, SNFGE.**

Objectifs pédagogiques

- Différencier une procidence interne physiologique d'un processus pathologique.
- Savoir rapporter des troubles fonctionnels anorectaux à une procidence Interne.
- Quel examen privilégier pour faire le diagnostic ? qui opérer ?

Est-ce pathologique?

Quelle responsabilité symptomatique?

Quel examen privilégier?

Qui opérer ?

Définition

- La procidence interne
  - invagination de toute ou partie de la paroi rectale,
  - sans extériorisation extra anale du front d'invagination.
- Particularités:
  - impose un examen ou une exploration dynamique
    - lors d'une défécation ou de la poussée.
  - entité distincte de celle du prolapsus rectal.

Est-ce pathologique?

Quelle responsabilité symptomatique?

Quel examen privilégier?

Qui opérer ?

Trois conditions à réunir

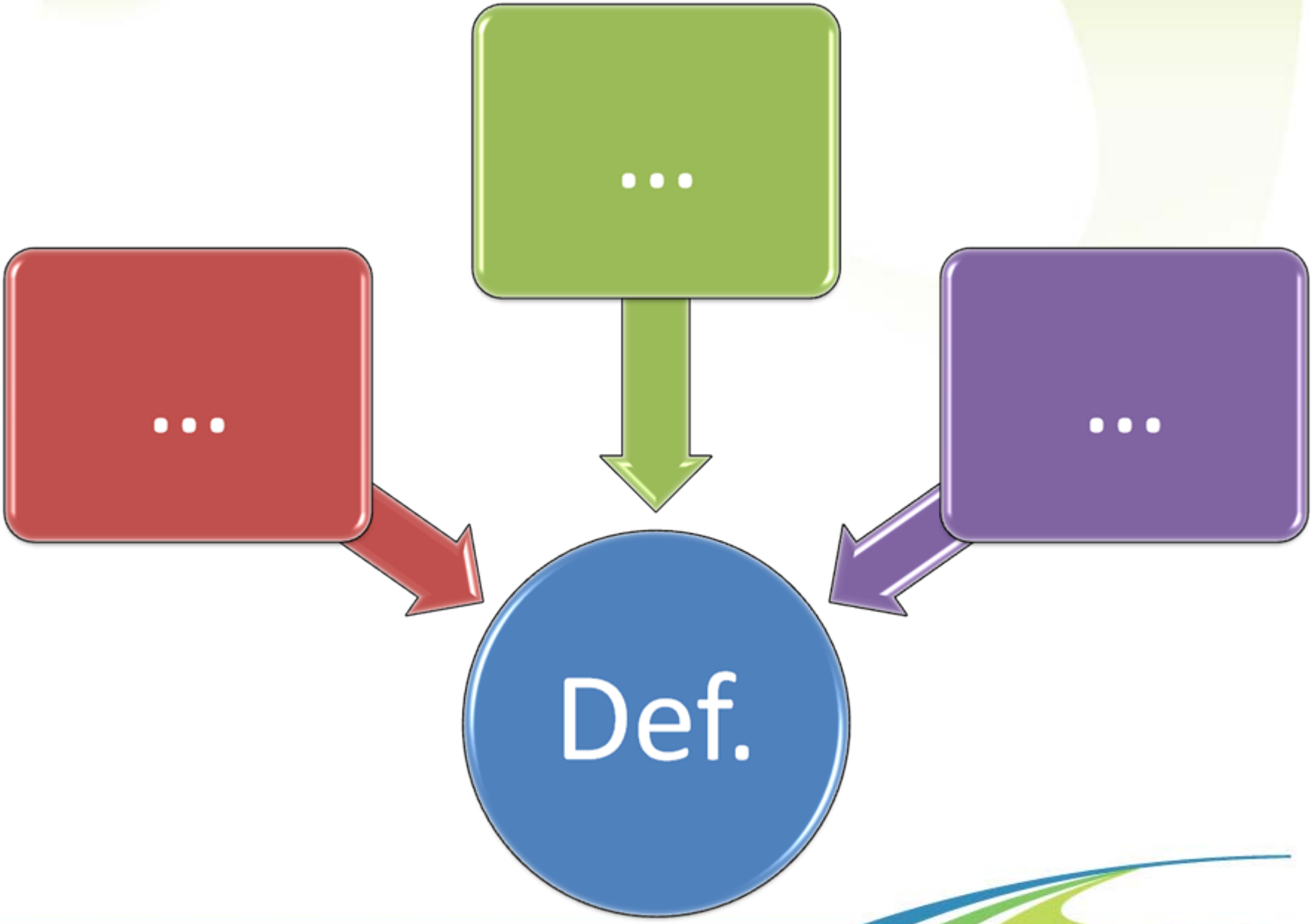

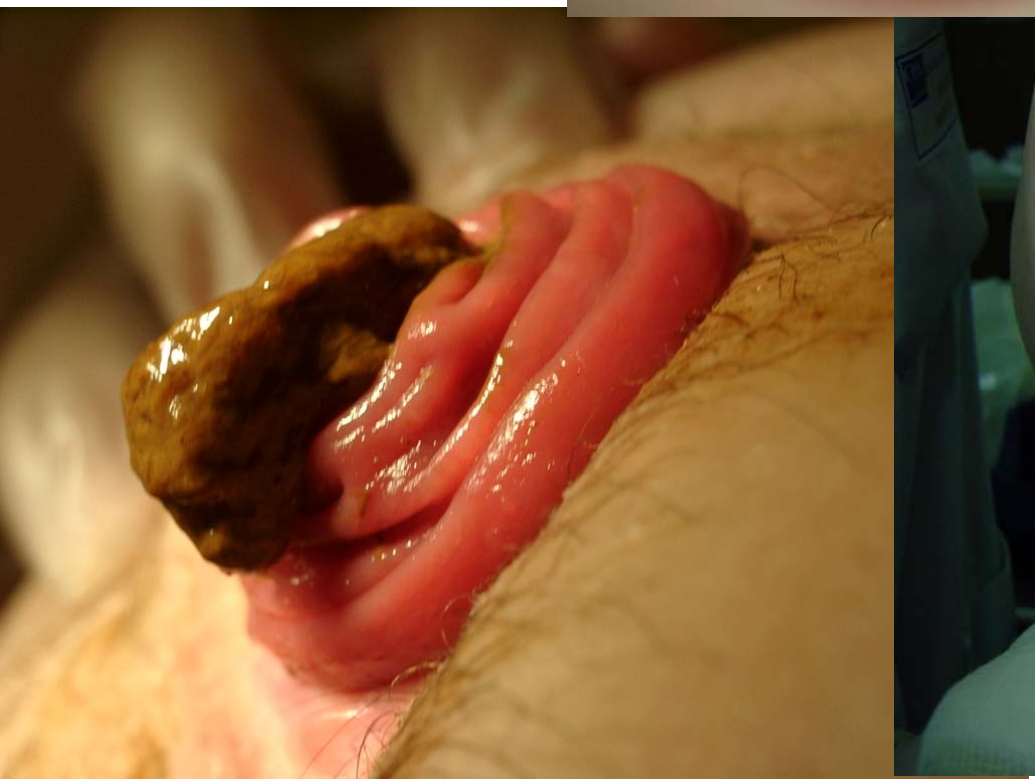

définition

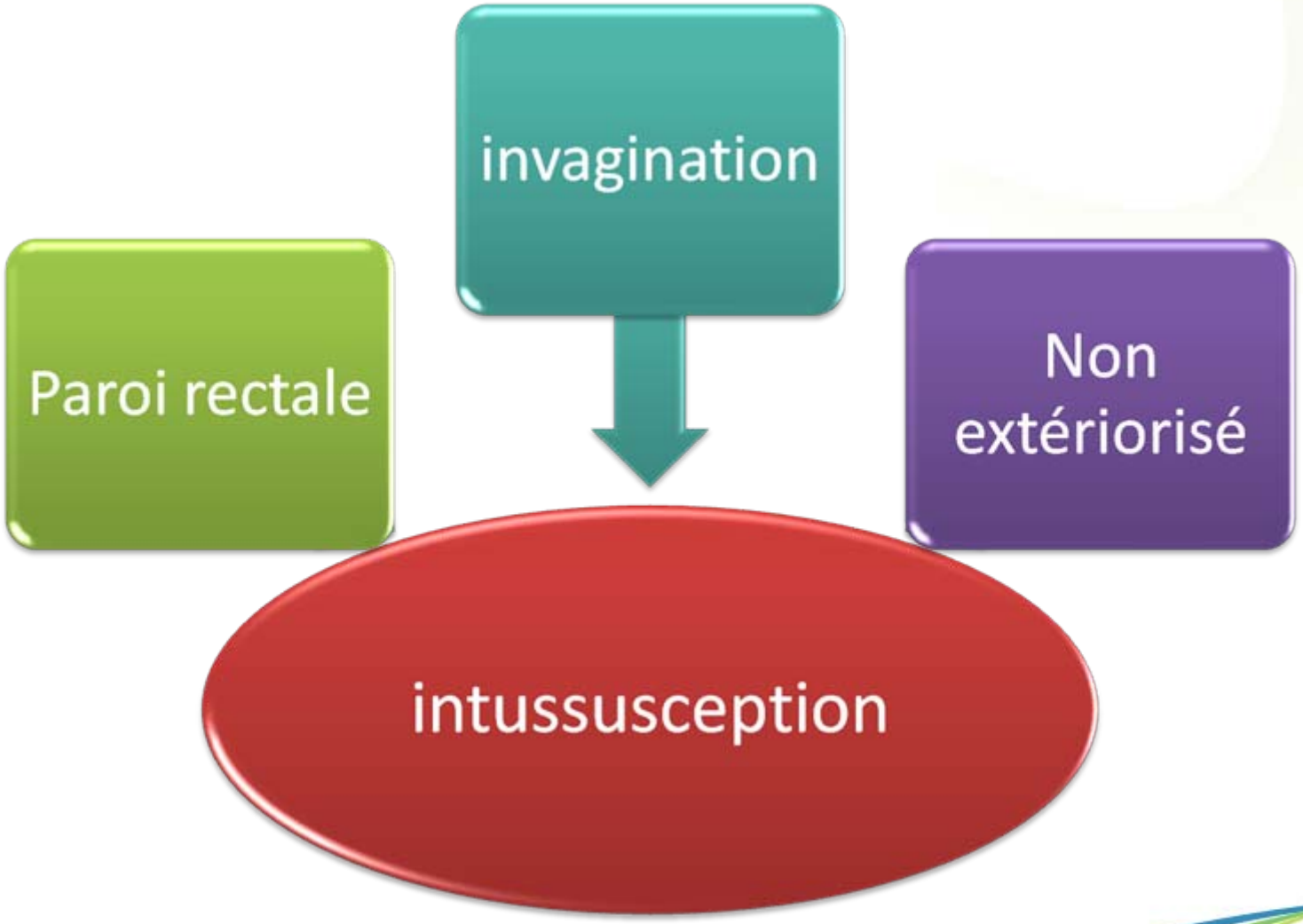
invagination
Paroi rectale
Non extériorisé
intussusception

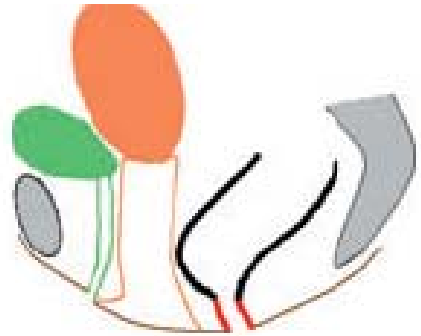

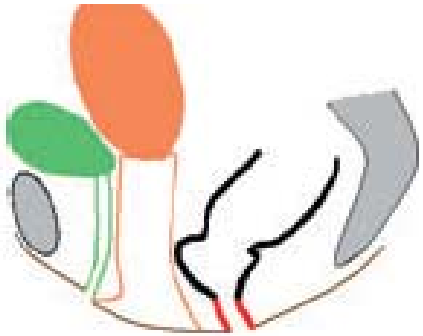

Grade I

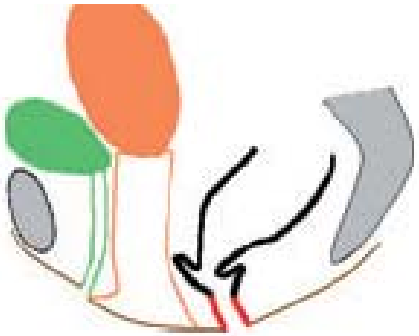

Grade II

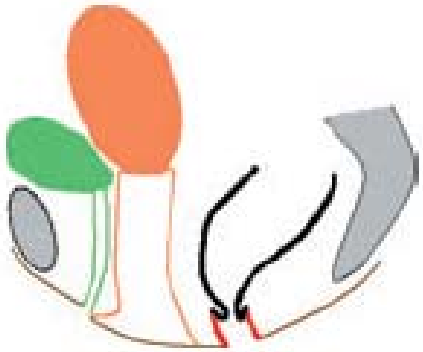

Grade III

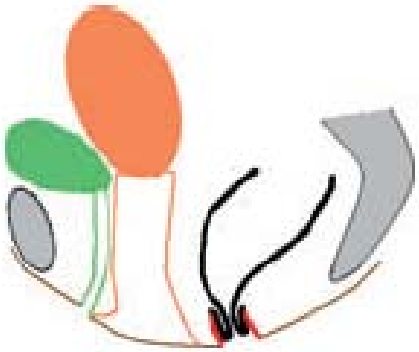

Grade IV

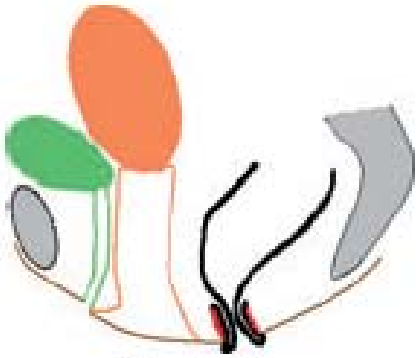

Grade V

Gastro fort
LIH 3
15.06.10
14.44
/3
Siemens

Gastro fort
LIH 3
15.06.10
14.45
/3
Siemens

Gastro fort
LIH 3
15.06.10
14.45
/3
Siemens

Gastro fort
LIH 3
15.06.10
14.45
/3
25
Siemens

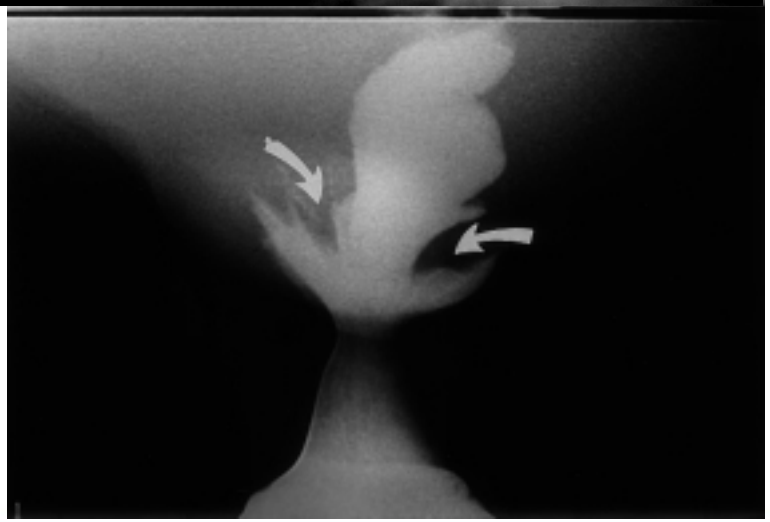

Suivez-moi
à l'intérieur du magasin.

MESSAGE

La procidence interne du rectum répond à une définition anatomique assez précise:

- Ni prolapsus rectal extériorisé
- Ni invagination de bas grade

Trois conditions à réunir

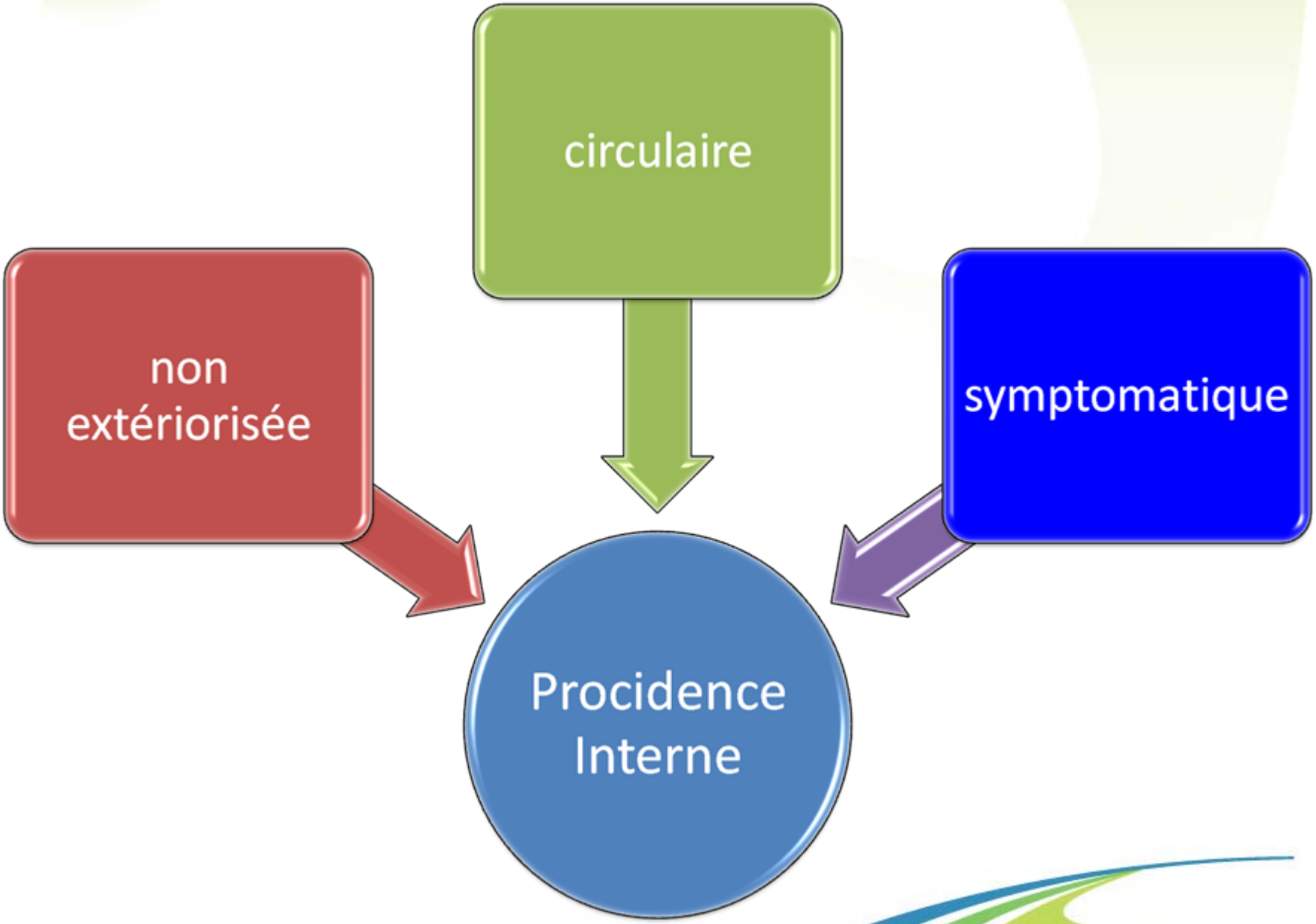

Est-ce pathologique?

Quelle responsabilité symptomatique?

Quel examen privilégier?

Qui opérer ?

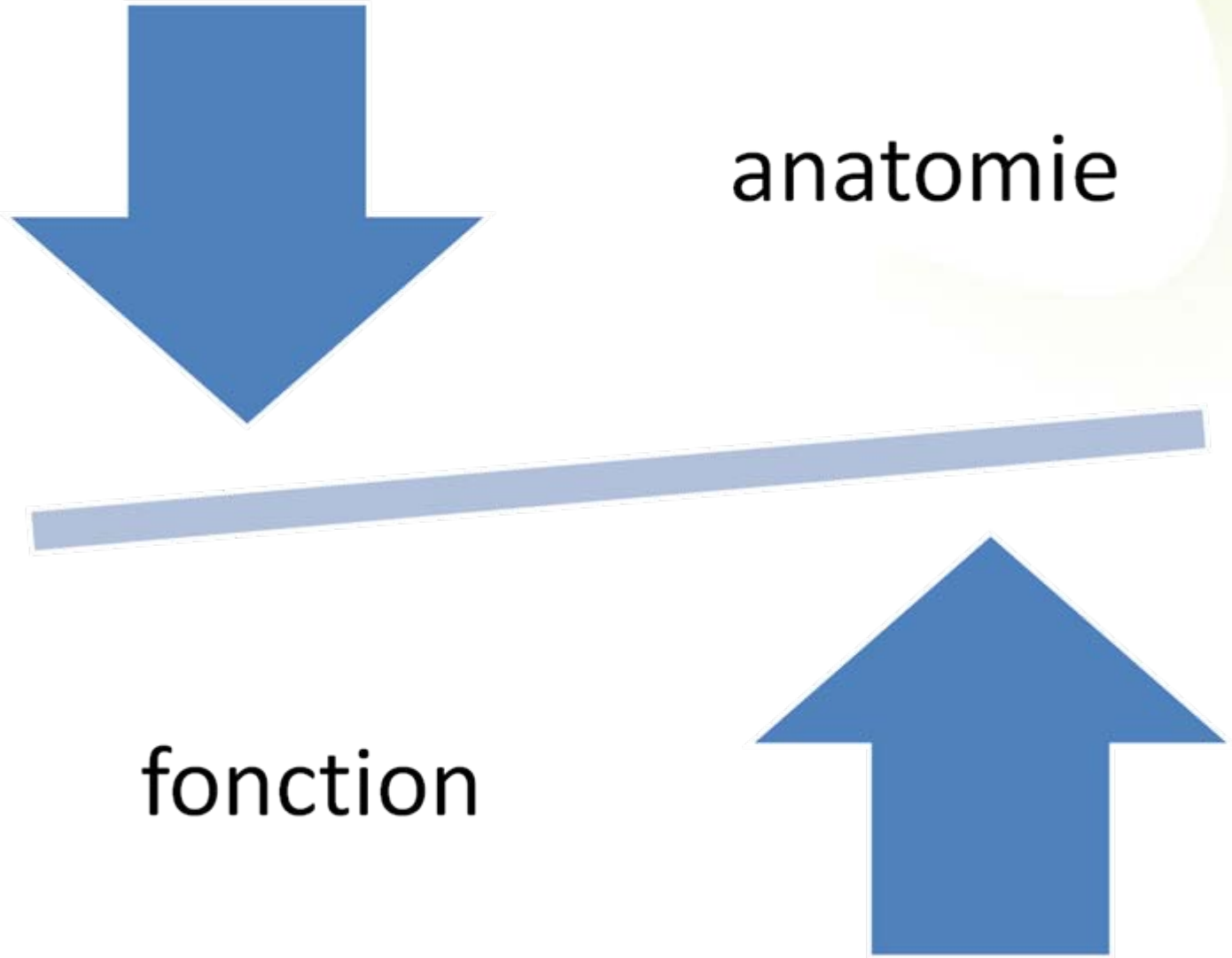
anatomie
fonction

BRIEF ARTICLE

Stapled transanal rectal resection for obstructed defecation syndrome associated with rectocele and rectal intussusception

Bin Zhang, Jian-Hua Ding, Shu-Hui Yin, Meng Zhang, Ke Zhao

World J Gastroenterol 2010 May 28; 16(20): 2542-2548

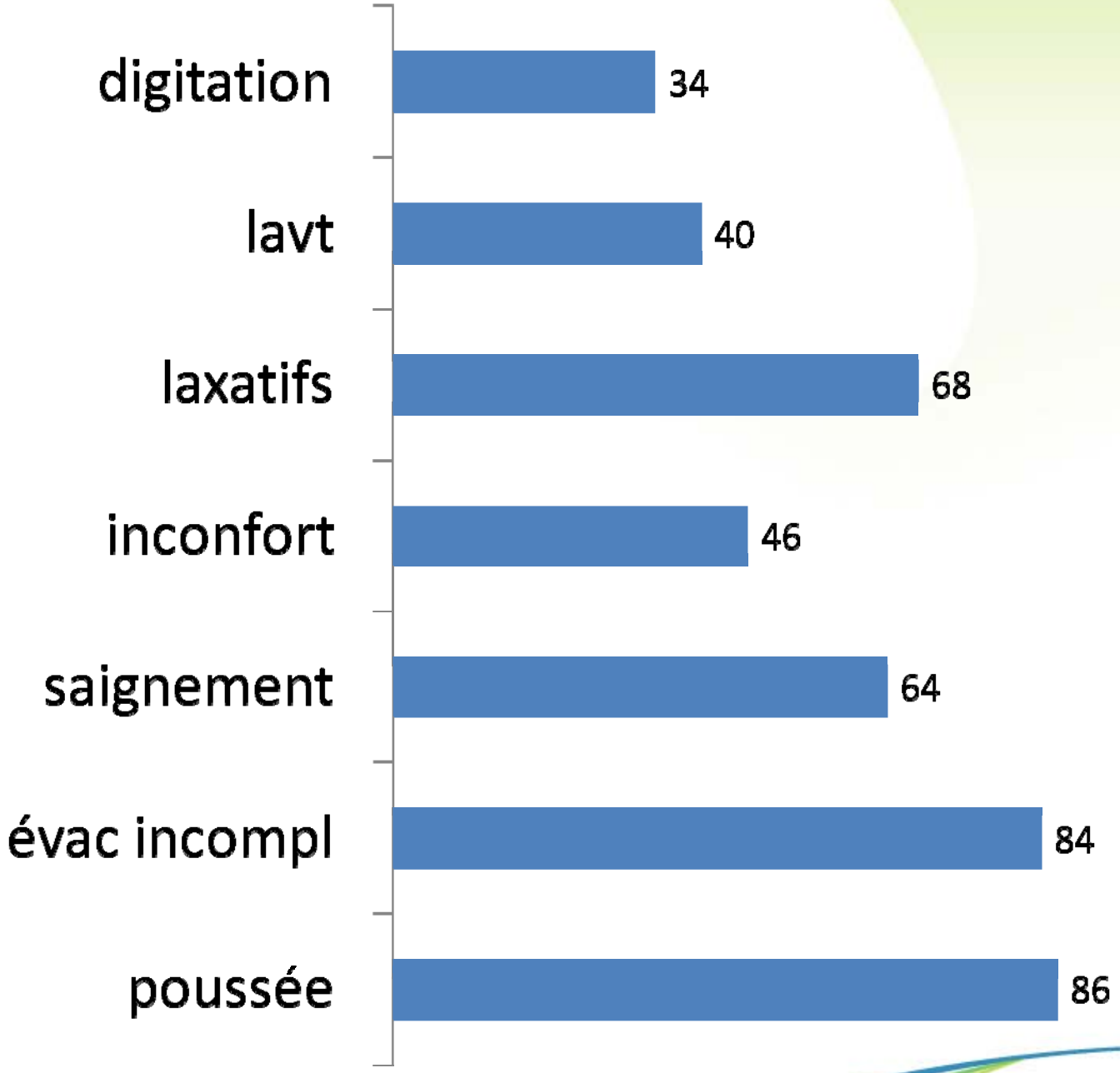

Syndrome d'obstruction défécatoire

"Obstructed defecation syndrome (ODS)"

- Dyschésie
- Efforts importants de poussée
- Sensation d'évacuation incomplète
- Long temps passé aux toilettes
- Douleurs profondes et ténesme
- Saignements
- Manoeuvres digitales d'évacuation

Higgins PD, Johanson JF. Epidemiology of constipation in North America: a systematic review. *Am J Gastroenterol 2004;99*: 750-759

Procidence Interne

Faux besoins/syndrome rectal

Syndrome d'obstruction défécatoire

Incontinence

MESSAGE

L'entité «clinique» de procidence interne du rectum se confond dans celle du syndrome d'obstruction défécatoire:

- La présentation symptomatique est riche
- Des scores symptomatiques composites permettent de quantifier les plaintes
- Certains scores sont validés (ODS, SSS).

Est-ce pathologique?

Quelle responsabilité symptomatique?

Quel examen privilégier?

Qui opérer ?

JFHOD 21-24 MARS PARIS 2013

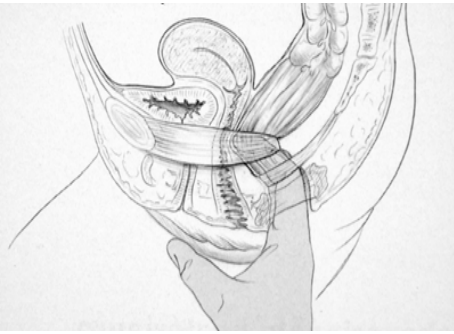

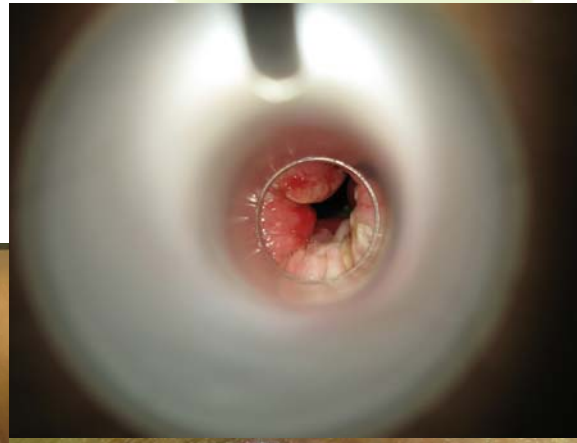

Anatomie fonctionnelle: examen clinique

Pas de prolapsus extériorisé

- Périnée descendant
- Mobilité

Lésions muqueuses

- Dedans
- Rectum & anus

Performances anales

- Fonction
- Tonus & dyssynergie

La cloison

- Rectocèle
- Entérocèle

Etages moyen & antérieur

- Colpocèles
- hystéroptose

Fonction urinaire

- Dysurie
- incontinence

Déféco

IRM

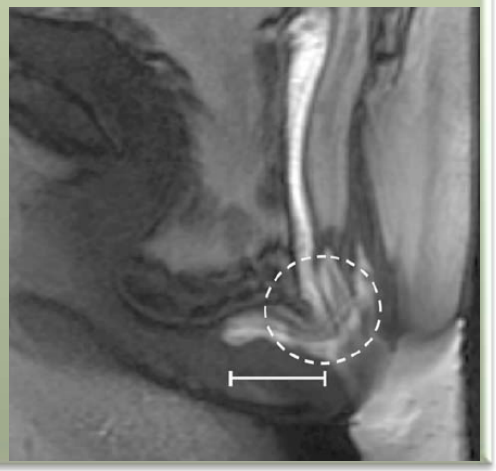

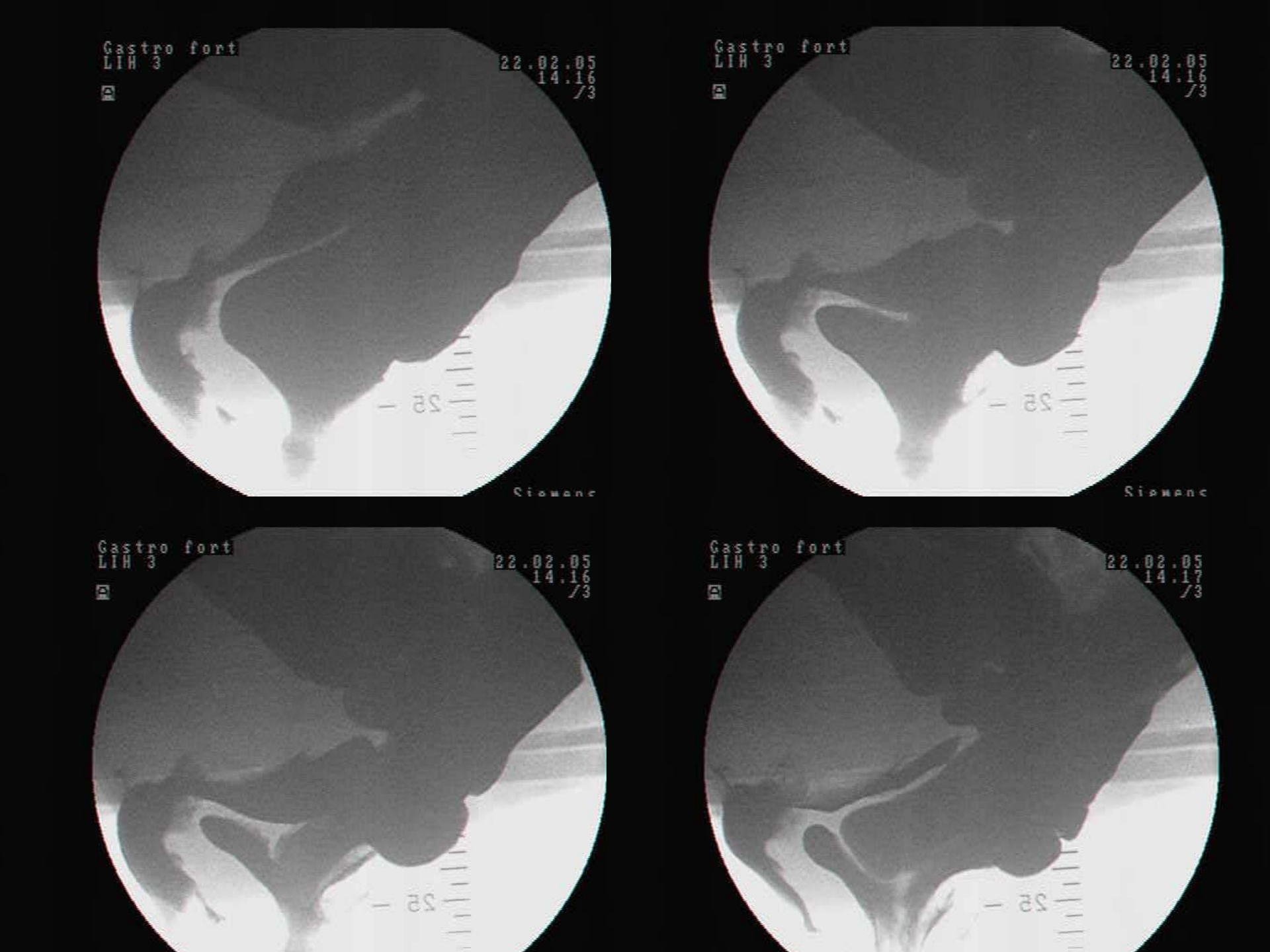
Gastro fort
LIH 3
22.02.05
14.16
/3
Gastro fort
LIH 3
22.02.05
14.16
/3
Gastro fort
LIH 3
22.02.05
14.16
/3
Gastro fort
LIH 3
22.02.05
14.17
/3

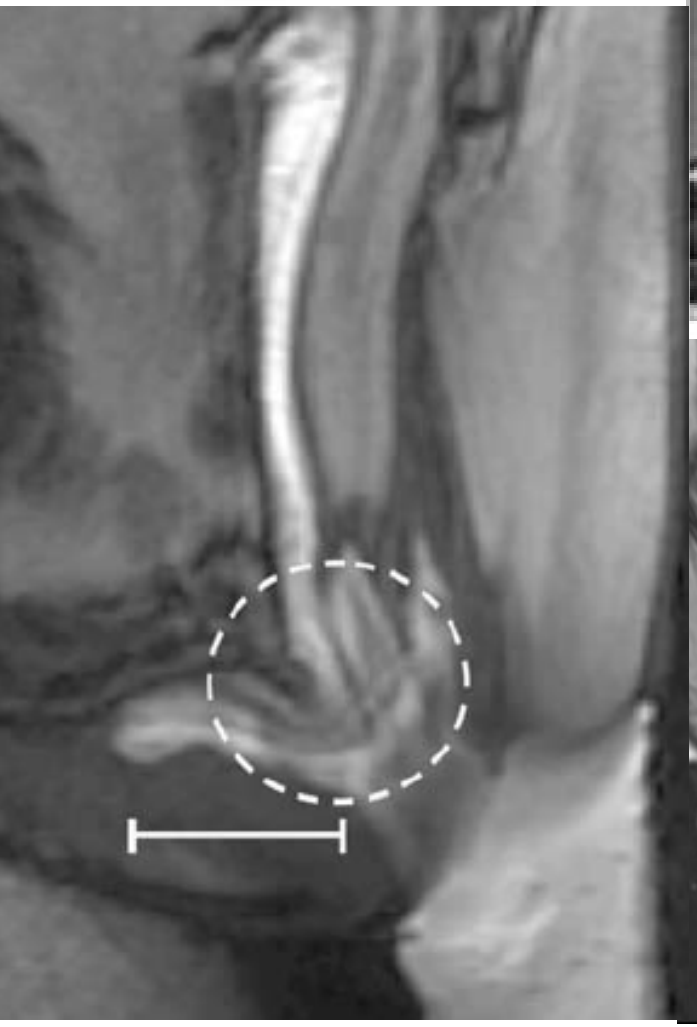

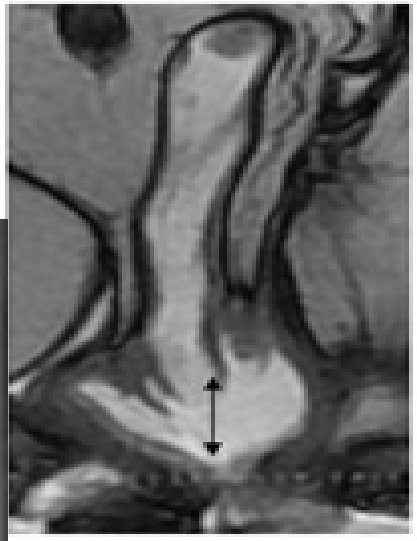

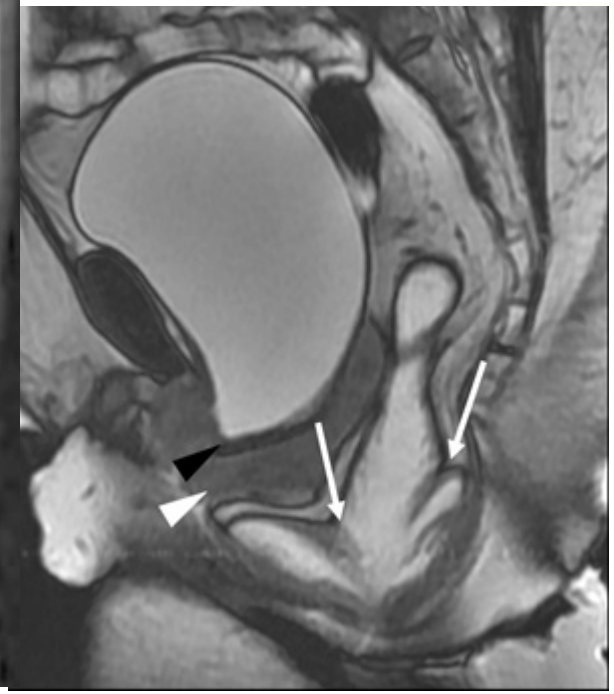

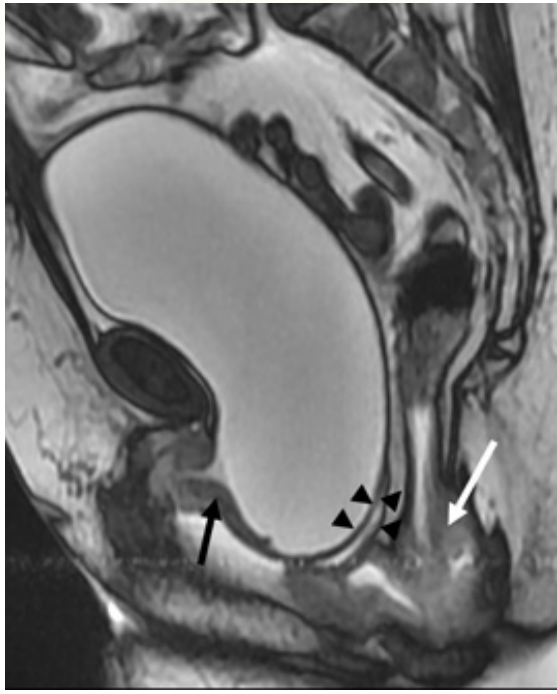

ORIGINAL ARTICLE

Comparison of Supine Magnetic Resonance Imaging With and Without Rectal Contrast to Fluoroscopic Cystocolpoproctography for the Diagnosis of Pelvic Organ Prolapse

Harpreet K. Pannu, MD, John C. Scatarige, MD, and John Eng, MD

TABLE 1. MRI vs CCP for the Diagnosis of Prolapse

	Prevalence of Diagnosis, % (n)				
Abnormality	**CCP**	**MRI**	**OR**	**95% CI**	***P***
Cystocele					
All patients	89 (78)	80 (82)	4.7	1.7–12.9	0.003
Contrast MRI	94 (33)	91 (35)	2.2	0.4–13.1	0.4
Noncontrast MRI	85 (45)	72 (47)	6.6	1.9–23.3	0.003
Vaginal prolapse					
All patients	81 (72)	56 (81)	5.2	2.8–9.9	<0.0005
Contrast MRI	74 (32)	70 (35)	1.5	0.6–3.5	0.4
Noncontrast MRI	86 (40)	46 (46)	20.8	6.1–70.3	<0.0005
Enterocele					
All patients	38 (82)	24 (82)	3.8	1.9–7.7	<0.0005
Contrast MRI	36 (35)	19 (35)	7.4	1.9–27.9	0.003
Noncontrast MRI	40 (47)	28 (47)	2.9	1.2–6.8	0.015
Rectocele					
All patients	45 (82)	37 (82)	1.9	1.0–3.5	0.06
Contrast MRI	51 (35)	59 (35)	0.5	0.2–1.5	0.2
Noncontrast MRI	39 (47)	21 (47)	4.9	1.9–12.6	0.001

J Comput Assist Tomogr • Volume 33, Number 1, January/February 2009

MESSAGE

La procidence interne du rectum répond à une définition radiologique stricte:

- La confirmation radiologique est indispensable au diagnostic.
- La défécographie reste l'examen radiologique de référence:
  - Conditions d'examen.
  - Sémiologie radiologique.

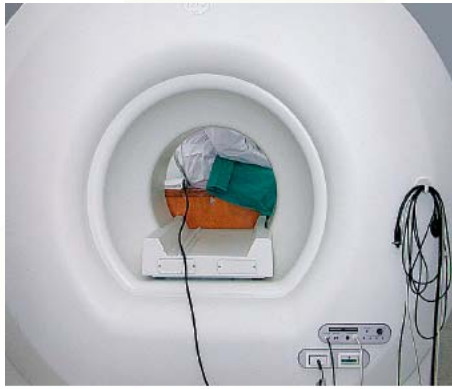

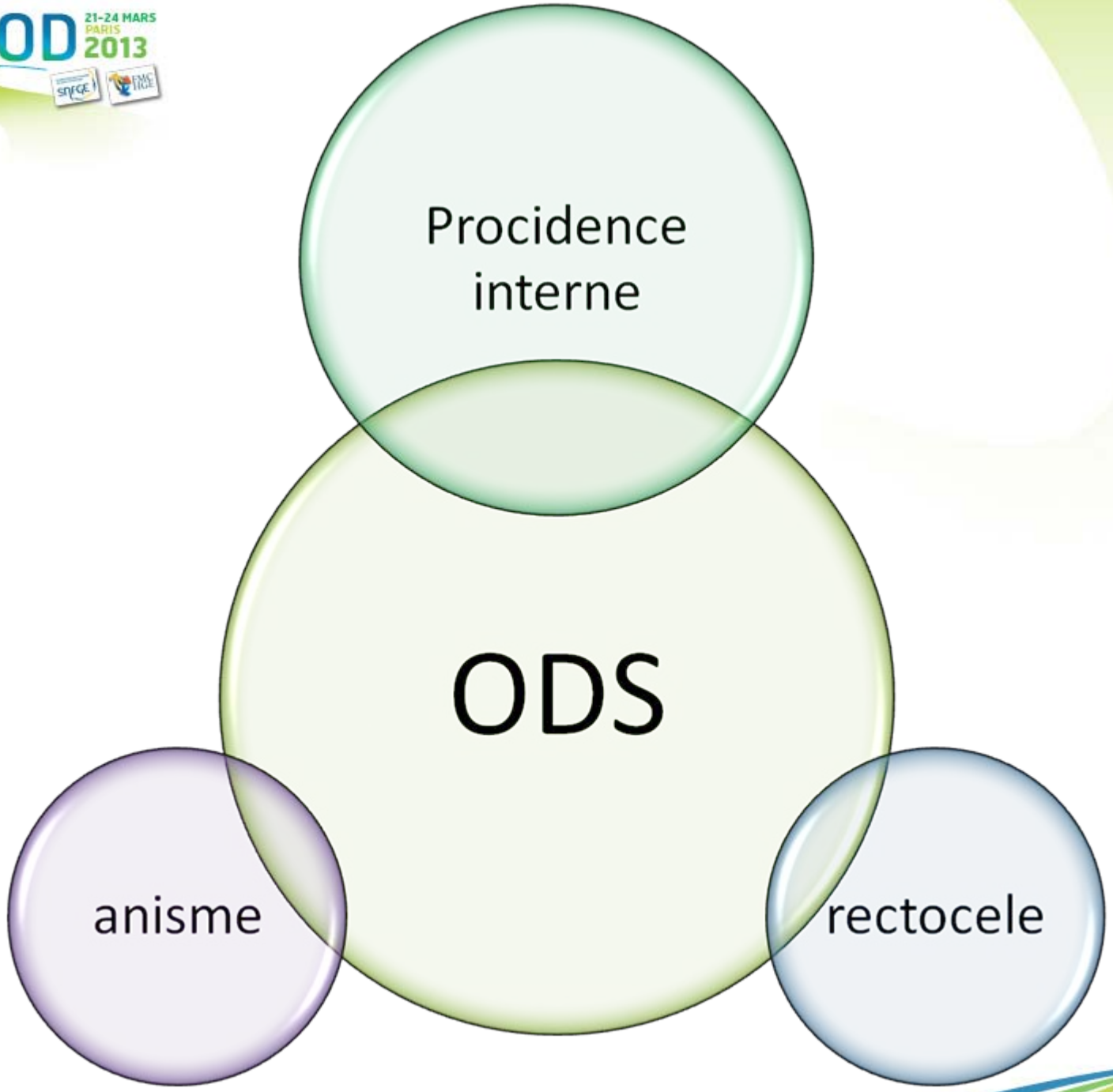
Procidence interne
ODS
anisme
rectocele

Original article

doi:10.1111/j.1463-1318.2008.01539.x

Rectal intussusception and unexplained faecal incontinence: findings of a proctographic study

R. Collinson†, C. Cunningham†, H. D'Costa* and I. Lindsey†

*Department of Colorectal Surgery, John Radcliffe Hospital, Headington, Oxford, UK and †Department of Radiology, John Radcliffe Hospital, Headington, Oxford, UK

Received 12 October 2007; accepted 16 February 2008

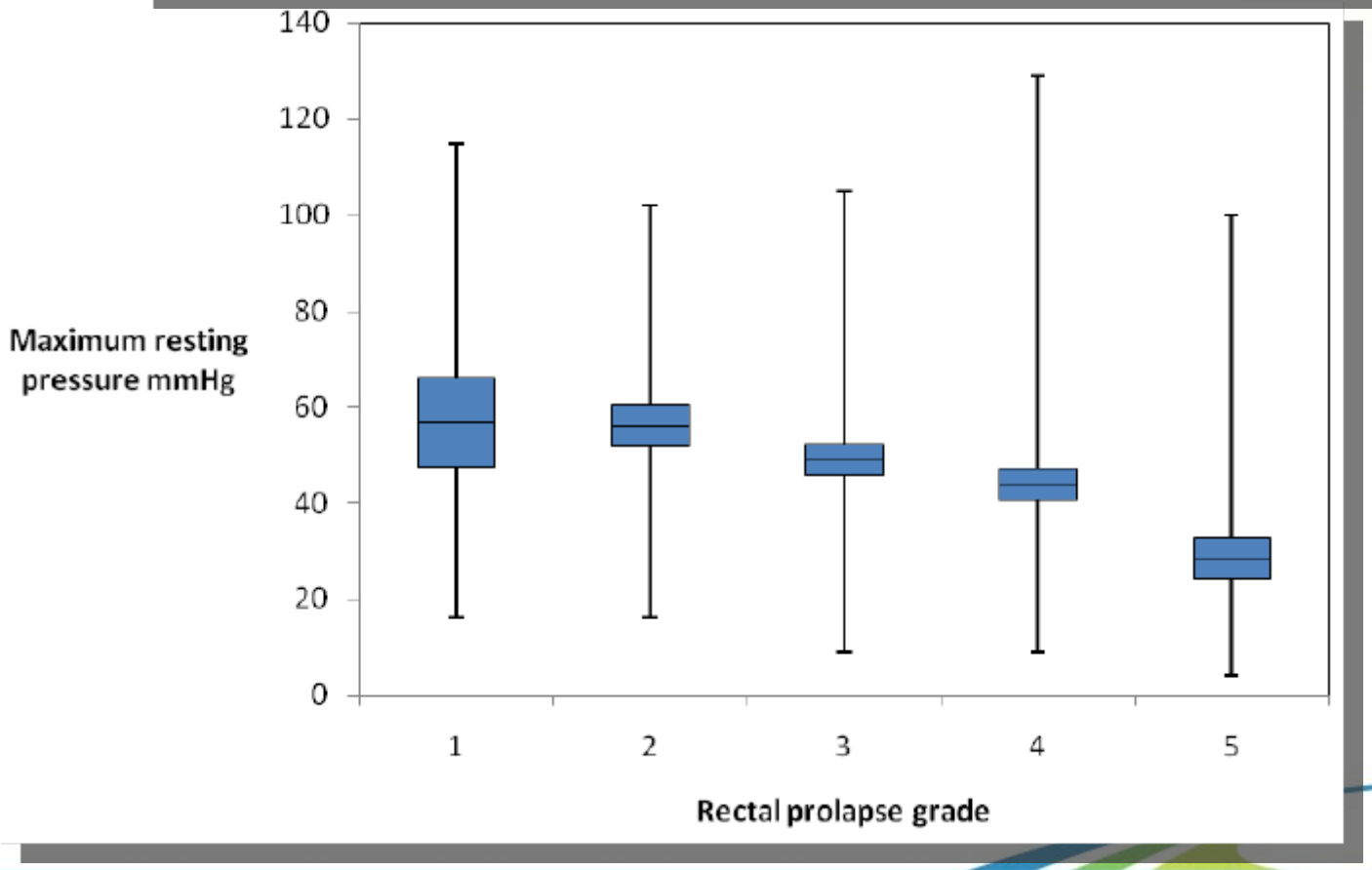

Est-ce pathologique?

Quelle responsabilité symptomatique?

Quel examen privilégier?

Qui opérer ?

Surg Endosc (2011) 25:2000–2003
DOI 10.1007/s00464-010-1501-4

Controversy in the treatment of symptomatic internal rectal prolapse: suspension or resection?

S. F[illegible] A. A. W. van Geloven · A. D'Hoore ·
I. [illegible] Gerhards

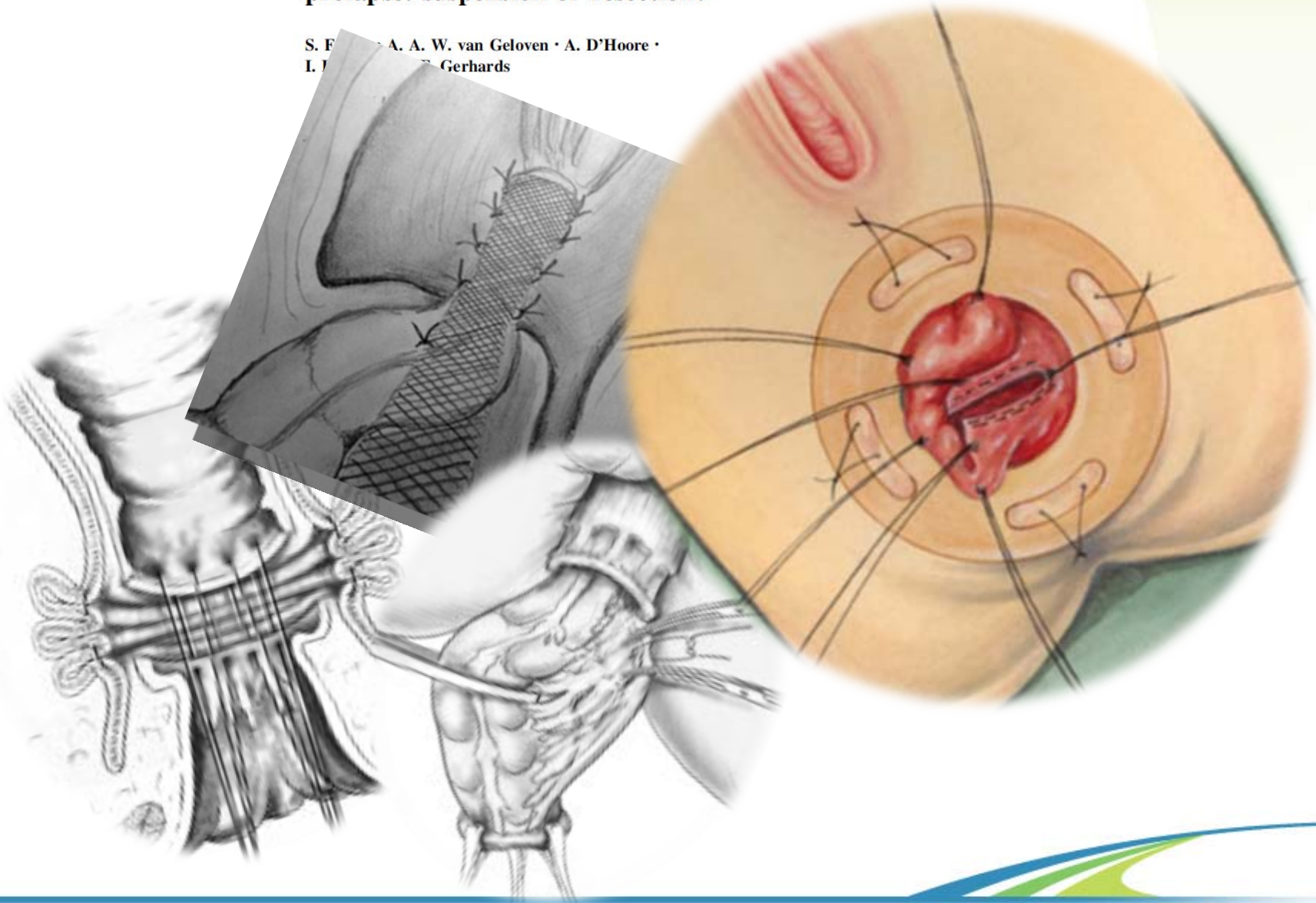

QUELLE STRATEGIE?
Intensité & qualité des plaintes

- Hygiène défécatoire
- Résection trans anale
- Ventropexie

QUELLE STRATEGIE?
Intensité & qualité des plaintes

Hygiène défécatoire

- Symptomatologie discrète

Résection trans anale

Ventropexie

QUELLE STRATEGIE?
Intensité & qualité des plaintes

Hygiène défécatoire

Résection trans anale

Ventropexie

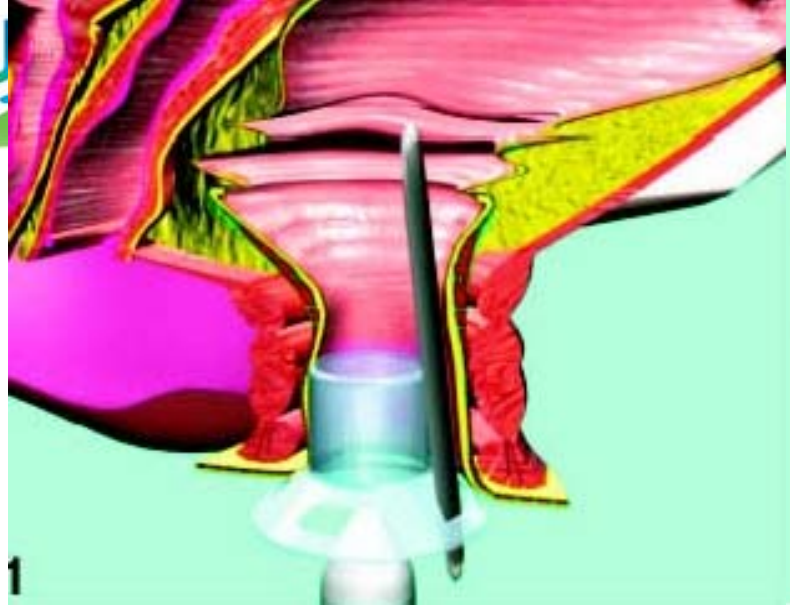

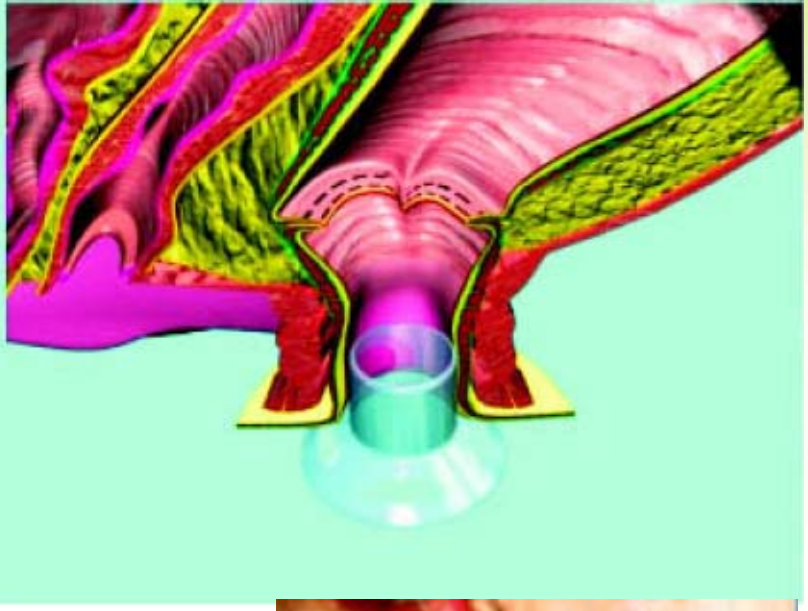

Diseases of the Colon & Rectum

Original Contributions

Stapled Transanal Rectal Resection for Outlet Obstruction: A Prospective, Multicenter Trial

Paolo Boccasanta, M.D., E.B.S.Q.,[1] Marco Venturi, M.D.,[1] Angelo Stuto, M.D.,[2] Corrado Bottini, M.D.,[3] Angelo Caviglia, M.D.,[4] Alfonso Carriero, M.D.,[5] Domenico Mascagni, M.D.,[6] Roberto Mauri, M.D.,[7] Luigi Sofo, M.D.,[8] Vincenzo Landolfi, M.D.[9]

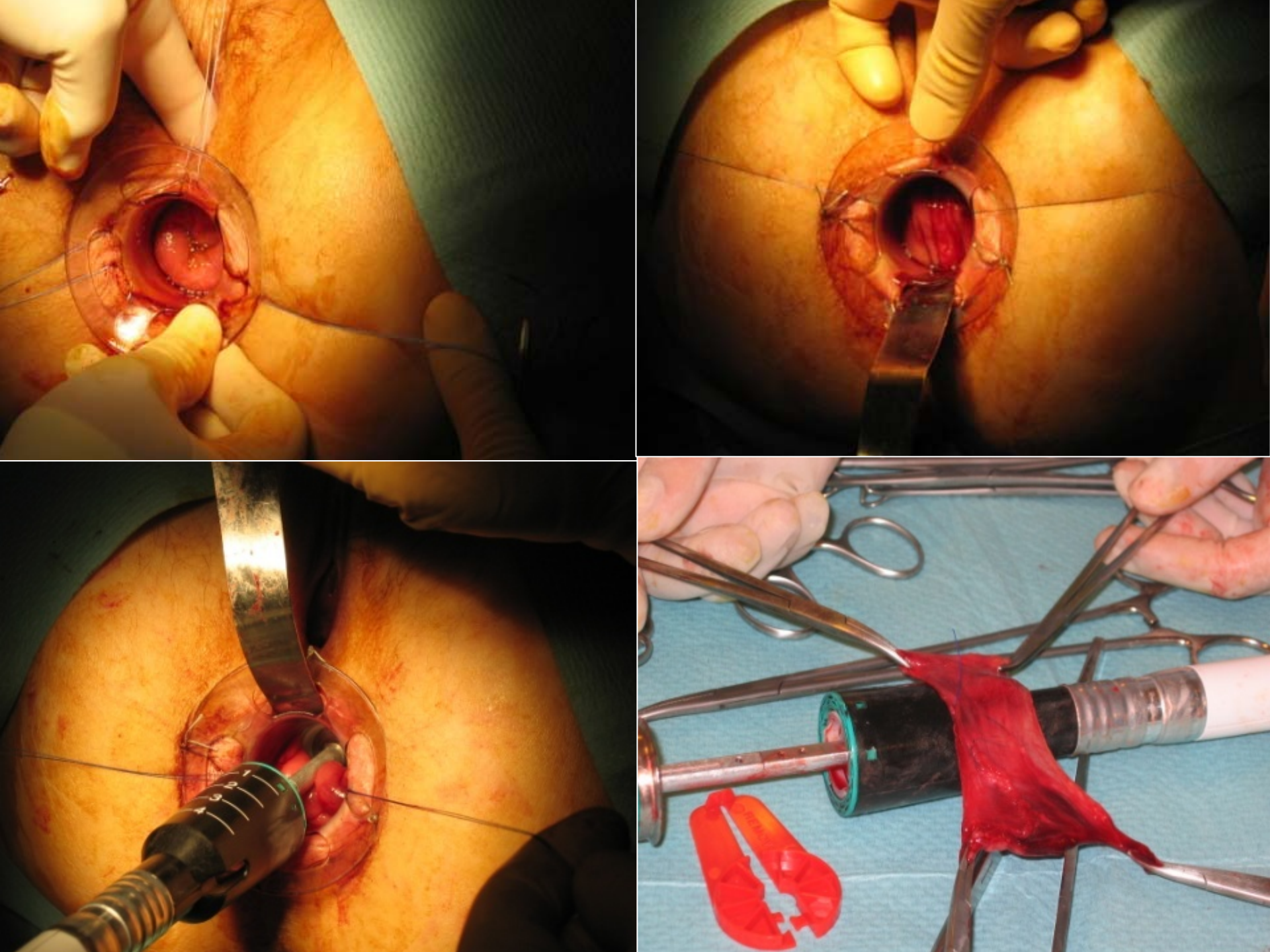

Diseases of the Colon & Rectum

Original Contributions

Stapled Transanal Rectal Resection for Outlet Obstruction: A Prospective, Multicenter Trial

aolo Boccasanta, M.D., E.B.S.Q.,[1] Marco Venturi, M.D.,[1] Angelo Stuto, M.D.,[2] orrado Bottini, M.D.,[3] Angelo Caviglia, M.D.,[4] Alfonso Carriero, M.D.,[5] omenico Mascagni, M.D.,[6] Roberto Mauri, M.D.,[7] Luigi Sofo, M.D.,[8] incenzo Landolfi, M.D.[9]

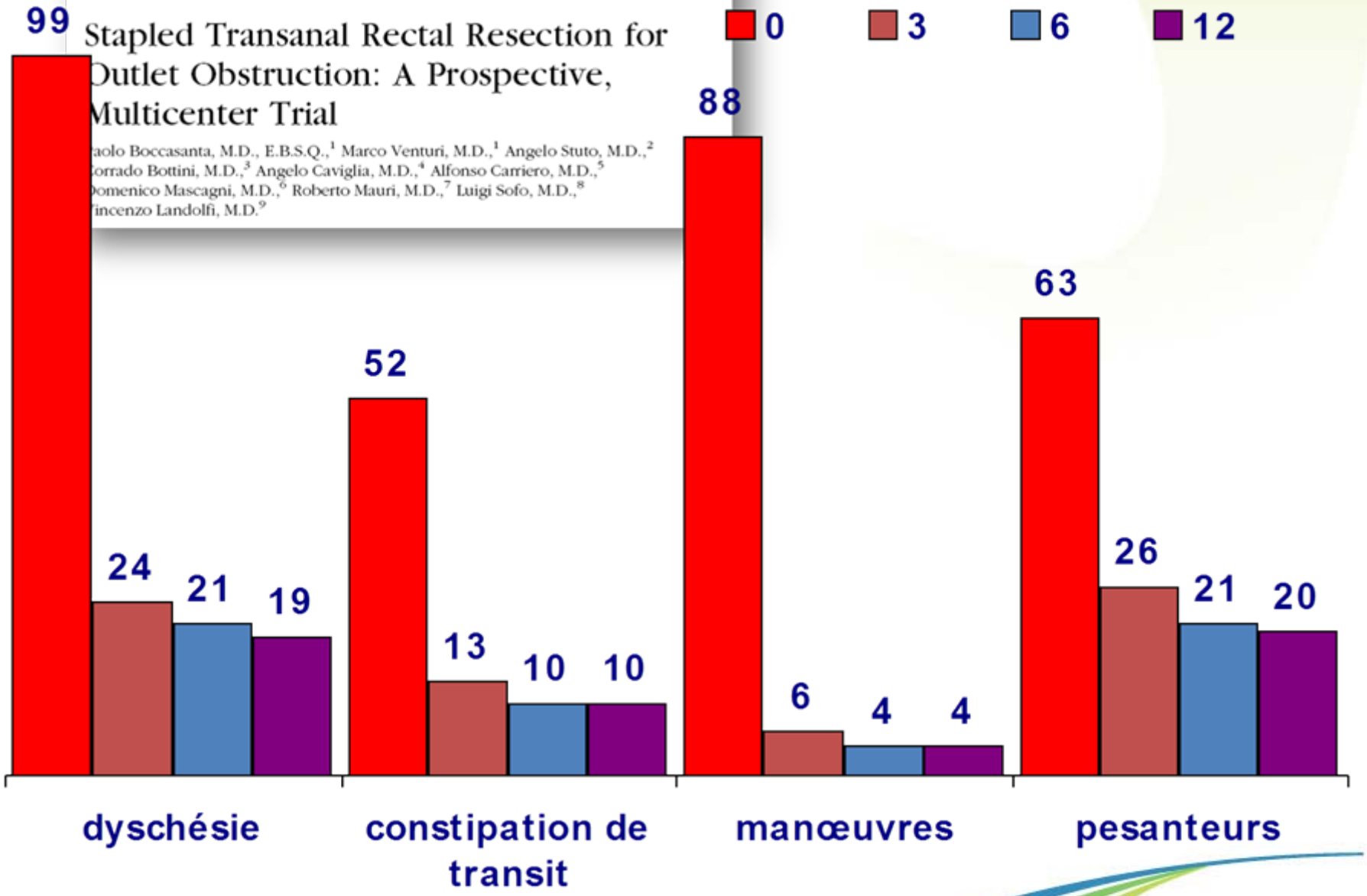

Diseases of the Colon & Rectum

Original Contributions

Stapled Transanal Rectal Resection for Outlet Obstruction: A Prospective, Multicenter Trial

Paolo Boccasanta, M.D., E.B.S.Q.,[1] Marco Venturi, M.D.,[1] Angelo Stuto, M.D.,[2] Corrado Bottini, M.D.,[3] Angelo Caviglia, M.D.,[4] Alfonso Carriero, M.D.,[5] Domenico Mascagni, M.D.,[6] Roberto Mauri, M.D.,[7] Luigi Sofo, M.D.,[8] Vincenzo Landolfi, M.D.[9]

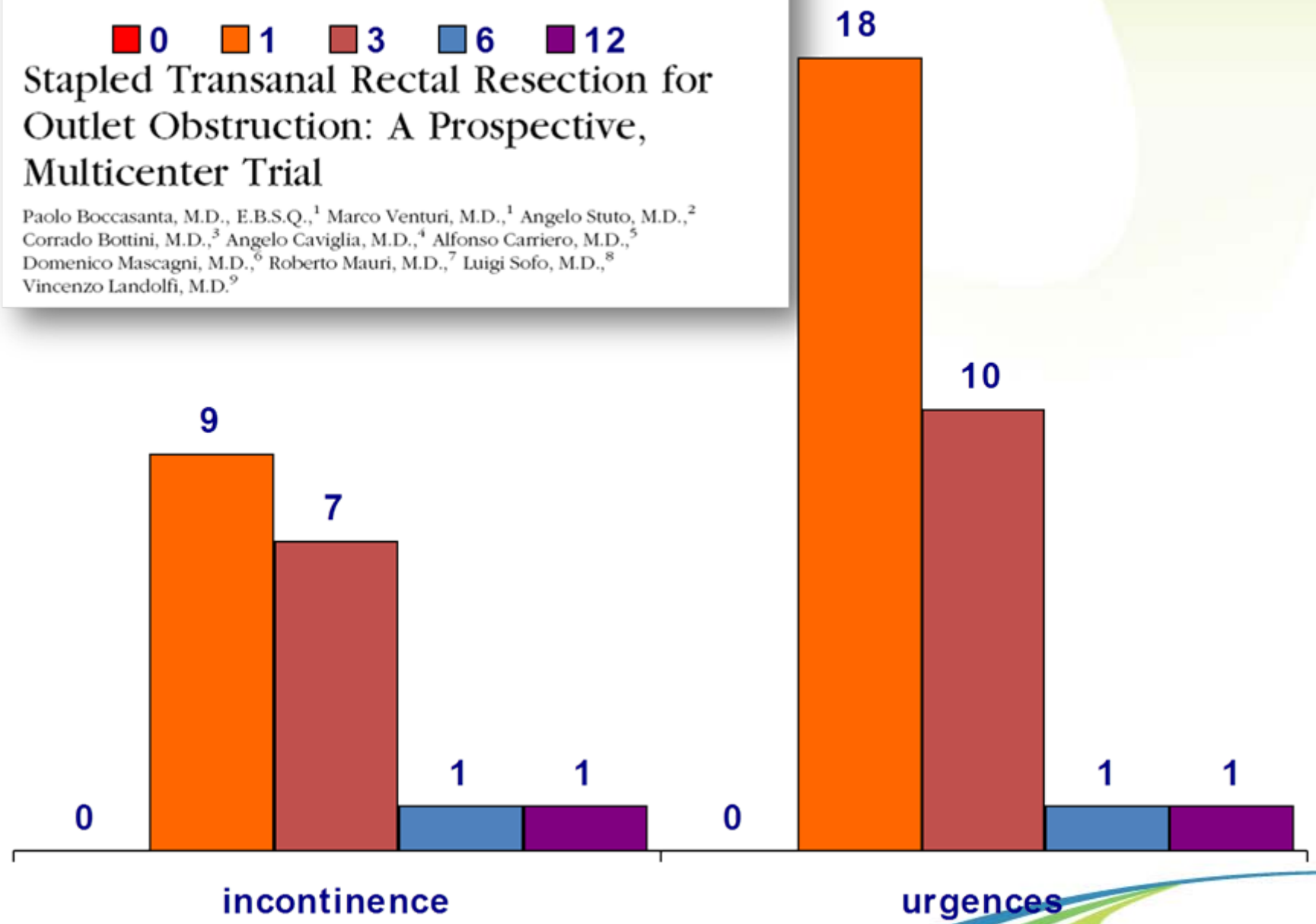

DISEASES OF THE COLON & RECTUM

ORIGINAL CONTRIBUTION

Outcomes of Stapled Transanal Rectal Resection *vs.* Biofeedback for the Treatment of Outlet Obstruction Associated with Rectal Intussusception and Rectocele: A Multicenter, Randomized, Controlled Trial

Paul A. Lehur, M.D.[1] • Angelo Stuto, M.D.[2] • Michel Fantoli, M.D.[3] • Roberto D. Villani, M.D.[4] • Michel Queralto, M.D.[5] • Franck Lazorthes, M.D.[6] • Michael Hershman, M.D.[7] • Alfonso Carriero, M.D.[8] • François Pigot, M.D.[9] • Guillaume Meurette, M.D.[1] • Prashanty Narisetty, M.D.[2] • Richard Villet, M.D.[10] • for the ODS II Study Group

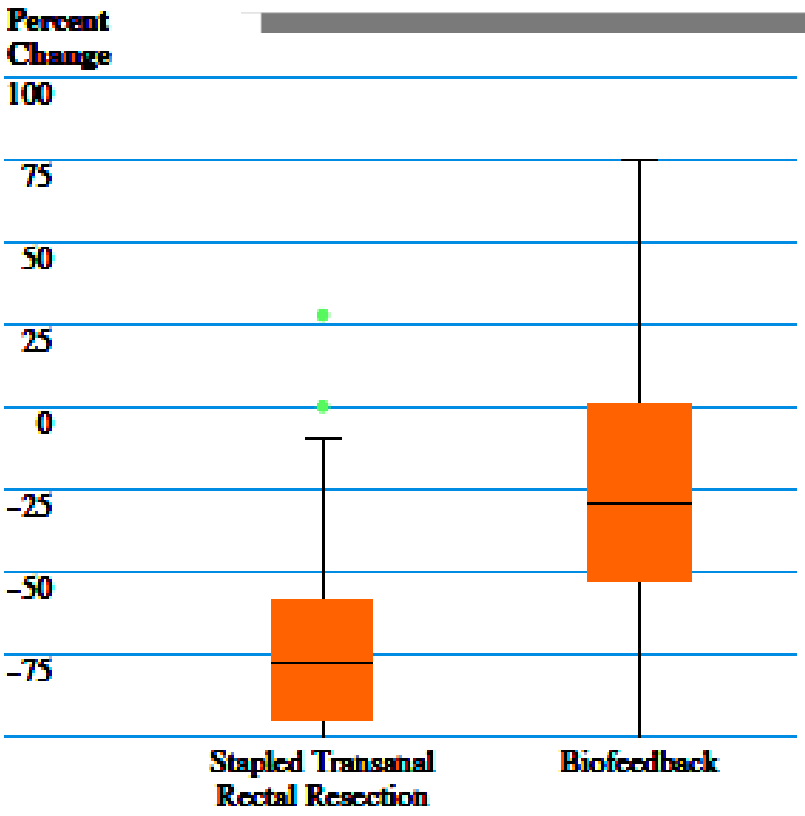

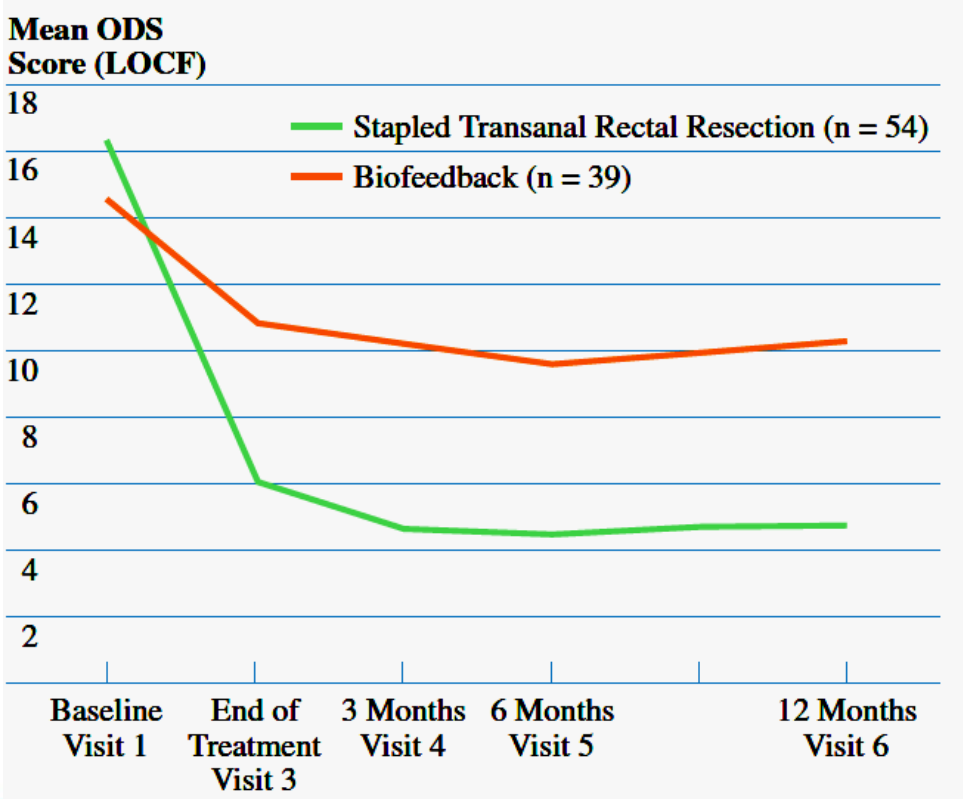

QUELLE STRATEGIE?
Intensité & qualité des plaintes

Hygiène défécatoire

- Symptomatologie discrète

Résection trans anale

- Dyschésie franche/pathologie hémorroïdaire

Ventropexie

QUELLE STRATEGIE?
Intensité & qualité des plaintes

Hygiène défécatoire

Résection trans anale

Ventropexie

Original article

Clinical, physiological and radiological assessment of rectovaginal septum reinforcement with mesh for complex rectocele

A. D'Hoore[1], D. Vanbeckevoort[2] and F. Penninckx[1]

Departments of [1]Abdominal Surgery and [2]Radiology, University Clinics Gasthuisberg, Leuven, Belgium
Correspondence to: Dr A. D'Hoore, Department of Abdominal Surgery, University Clinics Gasthuisberg, Herestraat 49, 3000 Leuven, Belgium
(e-mail: andre.dhoore@uz.kuleuven.ac.be)

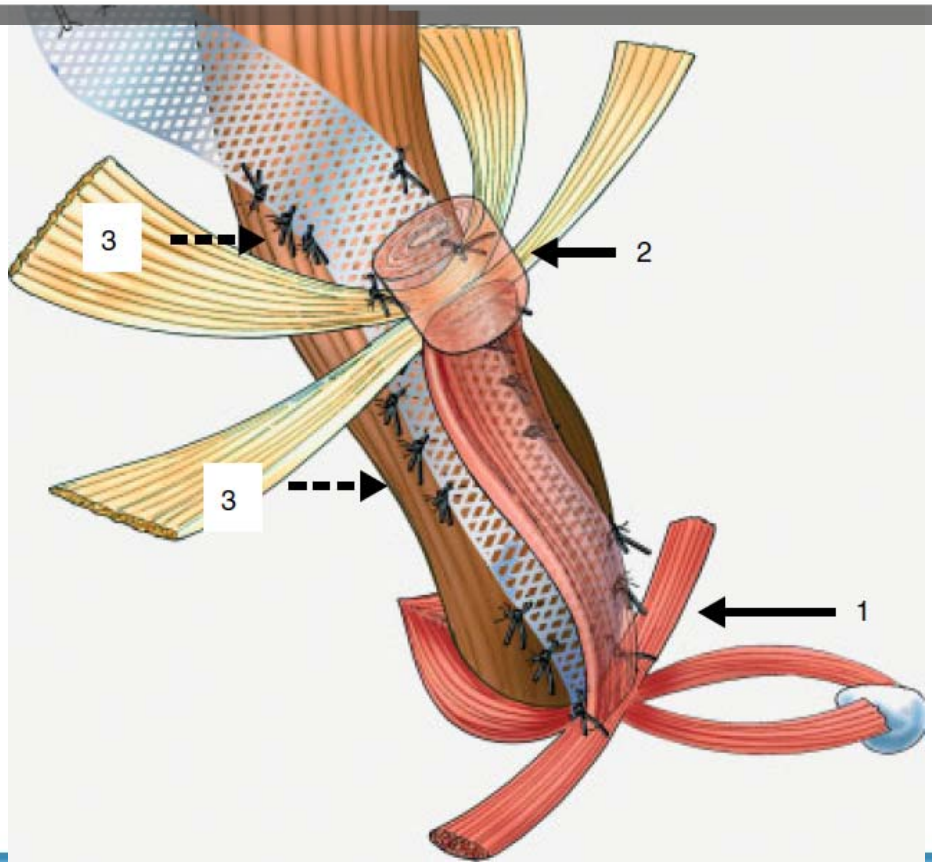

British Journal of Surgery 2008; **95**: 1264–1272

Original article

doi:10.1111/j.1463-1318.2010.02327.x

The effect of abdominal ventral rectopexy on faecal incontinence and constipation in patients with internal intra-anal rectal intussusception

G. Portier*, S. Kirzin*, P. Cabarrot*†, M. Queralto*† and F. Lazorthes*

*Chirurgie Digestive, CHU Purpan, Université Paul Sabatier, Toulouse and †Clinique des Cèdres, Cornebarrieu, France

	Preoperative	Postoperative
CCIS (±SE)	13.3 (4.25)	3 (3.44)
Urgency	27	8
Constipation		
Yes	20	7
No	20	18

SE, standard error; CCIS, Cleveland Clinic Incontinence Score.

QUELLE STRATEGIE?
Intensité & qualité des plaintes

Hygiène défécatoire

- Symptomatologie discrète

Résection trans anale

- Dyschésie franche/pathologie hémorroidaire

Ventropexie

- Troubles de la continence et syndrome rectal

MESSAGE

La chirurgie de la procidence interne:

- Conditionnée par l'intensité des plaintes.
- La ventropexie tend à être la stratégie de référence.
- La résection rectale trans anale doit être réservées à des situations particulière.

Points forts

1. La procidence interne du rectum est un constat clinique fréquent pour lequel la responsabilité symptomatique est possible mais non formelle.
2. Cette entité s'observe chez des malades souffrant de troubles de l'évacuation et/ou de la continence fécale.
3. La correction chirurgicale peut être une résection trans anale ou une promontofixation abdominale.
4. La résection rectale trans peut être proposée aux malades gardant une bonne performance sphinctérienne et souffrant de constipation d'évacuation prédominante.
5. La promontofixation peut être proposée aux malades avec troubles de la continence fécale.

JFHOD 21-24 MARS PARIS 2013

SNFGE

FMC HGE